HARVARD UNIVERSITY.

LIBRARY

OF THE

MUSEUM OF COMPARATIVE ZOÖLOGY.

7514.

Bought.

April 11, 1907 - January 20, 1908.

JAN 2 1908

JOURNAL

DE

L'ANATOMIE

ET DE

LA PHYSIOLOGIE

NORMALES ET PATHOLOGIQUES

DE L'HOMME ET DES ANIMAUX

(Année 1907)

COULOMMIERS
Imprimerie Paul BRODARD

JUL 5 1907

M. Duval

JOURNAL

DE

L'ANATOMIE

ET DE

LA PHYSIOLOGIE

NORMALES ET PATHOLOGIQUES

DE L'HOMME ET DES ANIMAUX

Fondé par CHARLES ROBIN (1864-1885)

Continué par GEORGES POUCHET (1885-1894)

PUBLIÉ PAR MATHIAS DUVAL

Membre de l'Académie de médecine, professeur à la Faculté de médecine

AVEC LE CONCOURS DE

MM. les Prs RETTERER et TOURNEUX

QUARANTE-TROISIÈME ANNÉE

1907

Avec 20 planches hors texte et 43 figures dans le texte.

PARIS

FÉLIX ALCAN, ÉDITEUR

108, BOULEVARD SAINT-GERMAIN, 108

7514

JOURNAL

DE

L'ANATOMIE

ET DE

LA PHYSIOLOGIE

NORMALES ET PATHOLOGIQUES

DE L'HOMME ET DES ANIMAUX

Fondé par CHARLES ROBIN (1864-1885)

Continué par GEORGES POUCHET (1885-1894)

PUBLIÉ PAR MATHIAS DUVAL

Membre de l'Académie de médecine, professeur à la Faculté de médecine

AVEC LE CONCOURS DE MM.

RETTERER
Professeur agrégé à la Faculté de médecine de Paris,

et

TOURNEUX
Professeur à la Faculté de médecine de Toulouse.

Gustave LOISEL
Directeur du Laboratoire d'Embryologie générale à l'École des Hautes Études.

XLIIIe ANNÉE, 1907. — N° 1. — JANVIER-FÉVRIER

FÉLIX ALCAN, ÉDITEUR

108, BOULEVARD SAINT-GERMAIN, PARIS

NOUS SOMMES ACHETEURS

des Collections complètes

des Journaux suivants :

Annales des Sciences naturelles. — Zoologie. — Botanique.

Archives d'anatomie microscopique.

Bulletin de l'Académie royale des sciences de Belgique.

Bulletin du Musée d'histoire naturelle de Paris.

La Cellule.

Comptes rendus de la Société de biologie.

Comptes rendus de l'Académie des Sciences.

Journal de physiologie et de pathologie générale.

SPEYER-PETERS, Librairie médicale

BERLIN, N. W. 7.

FÉLIX ALCAN, ÉDITEUR

F. TERRIER — Professeur
M. AUVRAY — Professeur agrégé
à la Faculté de médecine de Paris, chirurgiens des hôpitaux.

CHIRURGIE DU FOIE ET DES VOIES BILIAIRES

Vient de Paraître :

II. — *Echinococcose hydatique commune. — Kystes alvéolaires. — Suppurations. Abcès tuberculeux intra-hépatique. — Abcès de l'actynomicose.*

1 vol. gr. in-8, avec 47 figures..... 12 fr.

Précédemment paru :

I. — *Traumatismes du foie et des voies biliaires. — Foie mobile. — Tumeurs du foie et des voies biliaires.*

1 vol. gr. in-8, avec 50 figures..... 10 fr.

FÉLIX ALCAN, *Éditeur*, 108, Boulevard Saint-Germain, **PARIS.**

DICTIONNAIRE DE MÉDECIN

par les Drs E. BOUCHUT & A. DESPRÉS

Septième édition revue par les Drs G. MARION et F. BOUCHUT

Mise au courant des derniers Progrès de la Science.

Magnifique volume de 1590 pages in-8 sur deux colonnes, avec 1097 gravures dans le texte Indispensable aux Fami

PRIX : BROCHÉ, 25 FR. ; — RELIÉ, 30 FR.

JOURNAL
DE
L'ANATOMIE
ET DE
LA PHYSIOLOGIE
NORMALES ET PATHOLOGIQUES
DE L'HOMME ET DES ANIMAUX

ESSAI SUR LA PHYSIOLOGIE DES MOUVEMENTS DES DOIGTS

Par Ch. FÉRÉ
Médecin de Bicêtre.

(PLANCHES I A VIII).

Les organes de la nutrition ont une solidarité étroite, la destruction de l'un diminue en général la vitalité de l'ensemble. Les organes de la relation sont bien moins indispensables à la confédération, mais ils sont plus capables de perfectionner leur individualité. Les parties des membres qui sont les plus indépendantes par leur éloignement du corps s'affinent, acquièrent plus de mobilité et plus de sensibilité, deviennent plus capables d'adaptations multiples et variées. Les mouvements volontaires des extrémités, des parties les plus délicates des membres nécessitent une attention d'autant plus soutenue qu'on désire plus de précision, c'est-à-dire une tension volontaire de toute la musculature qui assure un point d'appui fixe : les mouvements les plus délicats et les plus limités des doigts imposent une activité de tous les muscles du corps, depuis les plus grêles jusqu'aux plus volumineux.

Les exercices les plus violents qui mettent surtout en jeu les

masses musculaires les plus importantes, ceux de la lutte, de la course, n'entraînent guère les mouvements les plus délicats; s'ils font intervenir les mouvements des doigts, ce ne sont guère que des mouvements collectifs incapables d'exercer la différenciation de ces organes. Ces exercices et les autres jeux violents aussi, si on fait abstraction des traumatismes qu'ils provoquent[1], peuvent être utiles à la santé, ils favorisent les fonctions des organes de nutrition; mais ils ne peuvent agir sur le développement de l'intelligence que dans la mesure où ils nécessitent l'adresse; or l'adresse déployée par le déplacement des grosses masses musculaires dans les exercices de force ne peut guère se comparer à celle des exercices de précision et des mouvements des petits muscles des doigts qui sont innervés plus abondamment en proportion de leur volume.

Il est hors propos de célébrer la faillite des sports au point de vue du développement intellectuel; mais on doit remarquer qu'ils n'ont déjà plus une approbation sans réserve; je cite seulement à ce sujet un de nos grands journaux : « Aujourd'hui, l'énumération de nos sports, depuis l'automobile jusqu'au somnolent croquet, tiendrait une demi-colonne de ce journal, et cette énumération ne serait jamais que provisoire, car tous les jours on invente quelque nouvelle manière de se surmener le physique, — pour ne pas trop s'améliorer le moral! »

Le développement de la force peut entraîner en effet la brutalité. Les instruments modernes de travail munis des accessoires les mieux disposés pour la préhension (poignées, manches, etc.) utilisant la plus grande partie des éléments de la main, ne sont pas les plus appropriés pour le développement de la motilité individuelle des doigts; les lames tranchantes de la période néo-lithique[2] nécessitaient peut-être des adaptations plus variées : dans leur fabrication, la matière ne s'adaptait pas à une forme constante des instruments destinés à un même travail; il fallait varier la pré-

1. Dangers des sports athlétiques, *Journ. de méd. et de chir. pratiques*, 1906, t. LXXVII, p. 719.

2. G. Morel, *Préhension des outils en pierre des époques préhistoriques*, 3e fasc., 8°, 1902.

hension avec la forme. L. Blanc a relevé que la machine déperson-nalise l'ouvrier; la monotonie des mouvements réduit l'individualité.

Les exercices les plus délicats et les mouvements plus différenciés des doigts, puisqu'ils fixent l'attention et mettent en action tous les muscles du corps, ont la même action, à l'intensité près, sur les fonctions de nutrition que les exercices violents. Mais non seulement ils sont incapables d'amener des risques traumatiques, mais ils n'ont pas de pathologie; on ne peut pas leur attribuer des crampes soi-disant professionnelles qui ne surviennent que chez les névropathes prédisposés (Gallard). Ces exercices délicats ont l'avantage d'agir favorablement sur le développement de la sensibilité, du toucher et de la palpation, et aussi sur les activités individuelles les plus différenciées des artisans et des artistes.

Il suffit de considérer la forme des doigts exercés pour comprendre que le perfectionnement des organes de réception et d'expression ne peut pas manquer d'apporter un progrès de l'intelligence.

Il y a longtemps déjà que la lecture du mémoire d'Alix [1] a attiré mon attention sur les fonctions des doigts. Après avoir étudié la distribution de l'énergie musculaire dans ces organes [2], puis de leur sensibilité [3], je me suis préoccupé de l'évolution corrélative des mouvements et de la sensibilité [4], question sur laquelle j'ai fait quelques expériences [5]. En poursuivant mes recherches sur la morphologie de l'appareil tactile de la main et des doigts [6], se sont multipliées les occasions d'observer des faits relatifs aux rapports de la sensation et du mouvement.

1. Alix, Recherches sur la disposition des lignes papillaires de la main et du pied précédées de considérations sur la forme et sur les fonctions de ces deux organes, *Ann. des sciences naturelles*, 1868, t. IX, p. 6.

2. La distribution de la force musculaire dans la main et dans le pied étudiée au moyen d'un nouveau dynamomètre, *C. R. de la Soc. de Biologie*, 1889, p. 399.

3. Note sur la sensibilité de la pulpe des doigts, *ibid.*, 1895, p. 657.

4. La main, la préhension et le toucher, *Revue philosophique*, 1896, t. XLI, p. 621.

5. L'influence de l'éducation de la mobilité volontaire sur la sensibilité, *ibid.*, 1897, t. XLIV, p. 591.

6. Les empreintes des doigts et des orteils, *Journal de l'anatomie et de la physiologie*, 1891, t. XXIX, p. 229. — Notes sur les mains et les empreintes digitales de quelques singes, *ibid.*, 1900, t. XXXVI, p. 256. — Les lignes papillaires de la paume de la main, *ibid.*, p. 376. — Les empreintes digitales dans plusieurs groupes de psychopathes, *ibid.*, 1905, t. XLI, p. 394.

J'ai été frappé par la coïncidence de la défectuosité de la sensibilité tactile et de l'impotence motrice des doigts, coïncidence d'autant plus marquée qu'il s'agissait de sujets plus dégradés, tandis que chez les sujets éducables on voyait des progrès corrélatifs de la motilité et de la sensibilité. L'observation paraît confirmer l'expérience.

Parmi les psychopathes qui ont servi de sujets de nos observations il en existait un certain nombre dont les fonctions intellectuelles étaient respectées dans une certaine mesure; on constatait souvent la conservation des aptitudes professionnelles; mais si on explorait les mouvements les plus simples des doigts et en particulier les mouvements isolés de chaque doigt, on n'en rencontrait que de très imparfaits [1], la flexion et l'abduction de la plupart des doigts étaient limitées. Quand nous avons tenté une comparaison entre ces infirmes et des individus normaux du même âge et de la même condition sociale, nous avons retrouvé la même incapacité. On ne pouvait pas ne pas être frappé de cette incapacité se manifestant chez des sujets dont la configuration des organes paraissait identique à celle d'autres sujets qui pouvaient exécuter des mouvements plus étendus et plus isolés. Chez un individu encore nous relevions la coïncidence d'une sensibilité plus développée avec le perfectionnement de la motilité et il s'y joignait des traces d'évolution intellectuelle. On a remarqué d'ailleurs la vivacité de l'intelligence des individus qui ont dû développer la motilité de leurs doigts dans certaines professions manuelles délicates, mais surtout dans des occupations artistiques qui nécessitent des mouvements plus variés et plus personnels. Il n'est pas douteux qu'une intelligence native peut favoriser la dextérité des mouvements, mais l'expérience paraît montrer que l'éducation des mouvements les plus propres à influencer la sensibilité exalte l'intelligence. La démonstration de l'exaltation de l'intelligence sous l'influence de l'éducation du mouvement peut être appuyée si on admet que l'éducation des doigts peut perfectionner leur motilité. Si l'amplitude et la variété des mouvements des doigts se déve-

1. Note sur la flexion isolée des doigts, *C. R. de la Soc. de Biologie*, 1906, LX, p. 450. — Note sur les mouvements d'abduction des doigts, *ibid.*, p. 452.

loppent, l'appareil de palpation ne peut pas ne pas se perfectionner. Ce perfectionnement entraîne déjà un supplément d'information indépendamment de tout progrès de la sensibilité.

Cette conséquence suffit à indiquer l'intérêt de l'éducation de la main et des doigts.

La main est constituée d'une façon constante : on y retrouve les mêmes os, les mêmes ligaments, les mêmes synoviales, les mêmes muscles, sauf quelques variétés peu importantes : on peut dire qu'en général la main peut remplir les mêmes usages. Pourtant l'uniformité n'est pas absolue non seulement suivant le sexe et suivant l'âge, la main a une individualité anatomique : la longueur des segments des doigts, leur volume proportionnellement à celui de la main et du corps de l'individu varient, et il en est de même de la laxité des articulations des doigts, des moyens de fixité des métacarpiens, etc. Il y a donc aussi une individualité physiologique.

Les attitudes et les mouvements de la main sont très variables suivant les individus, comme d'ailleurs les attitudes et les mouvements de la plupart des segments des membres [1]. Les aptitudes varient donc suivant les personnes ; mais ces aptitudes ne sont pas liées exclusivement à la conformation anatomique. Si l'amplitude et la variété des mouvements peuvent étendre le champ d'exploration, augmenter les connaissances et développer l'intelligence, une intelligence plus active, nous l'avons déjà relevé, peut exalter les aptitudes de la main.

Pourvu que le développement intellectuel soit normal, quelle que soit sa forme, pourvu qu'elle soit normale aussi, la main peut en général reproduire, dans une certaine mesure, les mouvements observés dans une autre main ; c'est une question d'attention. L'idée du mouvement, c'est le mouvement qui commence, nous l'avons montré expérimentalement [2]. L'idée d'un mouvement, la représentation d'un mouvement si inusité, si nouveau soit-il, si

1. Ch. Féré, Note sur les variétés de l'amplitude et de la direction de quelques mouvements des membres supérieurs, *Journ. de l'anatomie et de la physiologie*, 1903, t. XXXIX, p. 341.

2. *Sensation et mouvement, études expérimentales de psycho-mécanique*, 1887, p. 15. — *Travail et plaisir. Nouvelles études expérimentales de psycho-mécanique*, 8°, 1904, p. 328 (Paris, F. Alcan).

elle se répète surtout, finit par provoquer une image en action, puis une reproduction parfaite, s'il ne se rencontre pas une disposition anatomique adverse. La propriété excitante de la représentation suffit à mettre en évidence l'utilité de l'exhibition et de la représentation des aptitudes les plus utiles.

La description et la représentation des mouvements normaux et des mouvements supranormaux, facilement réalisables par des sujets d'élite, constituent des éléments d'éducation d'autant plus précieux que ces mouvements sont plus délicats et concourent plus efficacement au développement de la sensibilité et de l'intelligence.

L'éducation des mouvements de la main et des doigts peut être rendue plus attrayante par un but déterminé de l'activité, comme une technique artistique, mais le but peut être réalisé par l'idée du fait acquis que cette éducation est un élément de perfectionnement intellectuel.

L'éducation de la main n'a pas seulement un effet pratique, comme toute gymnastique rationnelle, elle a aussi une esthétique. Cet effet esthétique ne se manifeste pas seulement d'une manière éphémère par l'élégance des mouvements, mais aussi d'une manière durable par le perfectionnement des formes de l'organe. L'augmentation de l'amplitude des mouvements coïncide nécessairement avec l'augmentation de leur énergie, de leur rapidité et de leur précision; c'est-à-dire que l'étendue du mouvement qui se perfectionne par l'éducation de la motilité volontaire peut aider à réaliser la beauté, si on accepte la définition du maître Rodin : « Le beau, c'est l'union de la force et de l'esprit » [1].

Une attitude ou un mouvement, facile à obtenir d'un sujet bien adapté, et capable de préparer une activité efficace, ne peut être qu'agréable à voir et à exécuter; elle produit une tendance à l'imitation, c'est un agent actif d'éducation.

Les attitudes et les mouvements peuvent être fixés assez exactement par la photographie, pour réaliser l'effet de ces agents actifs d'éducation en inspirant l'imitation.

1. Nozière, Enquête sur la beauté, *Le Temps*, 6 mai 1905.

La représentation du mouvement peut être utilisée, non seulement pour l'éducation de la connaissance des organes, mais encore pour l'éducation de leur fonctionnement. On peut comprendre que la représentation des mouvements des doigts en particulier peut jouer un rôle plus important dans l'éducation et dans l'évolution que d'autres mouvements.

Il paraît prudent, avant d'entreprendre l'éducation d'un organe, de s'assurer s'il a un développement normal; or, l'absence totale de ses fonctions ne suffit pas à montrer qu'il soit incapable d'éducation. L'impotence des sujets les plus déshérités, les imbéciles et les idiots, ne correspond pas à l'absence des muscles des doigts; leurs muscles sont au complet, mais leur cerveau ne sait pas diriger leurs muscles. Des exemples patients peuvent arriver à provoquer chez eux de nombreux mouvements.

Les mouvements de flexion des doigts.

Pour mettre en lumière la nécessité de cette éducation il m'a paru intéressant de montrer quelques défauts de la motilité de la main consistant dans l'absence de mouvements isolés des doigts.

J'ai observé dans un service d'aliénés adultes des sujets qui, ne présentant aucun trouble de la motilité, s'occupant d'une manière quelconque, et ayant eu des professions actives nécessitant l'exercice de leurs mains, se prêtaient volontiers aux expériences qui consistent à exécuter autant que possible les mouvements isolés de flexion des différents doigts des deux mains. Nous avons pu explorer 137 sujets.

Résumons les résultats :

J'ai été stupéfait en rencontrant des individus relativement cultivés et ayant eu récemment des professions exigeant une certaine dextérité manuelle, un compositeur d'imprimerie, un tailleur, un cordonnier, qui ne sont capables que de mouvements collectifs de flexion des doigts : 33, c'est-à-dire 24,08 p. 100 sont incapables de fléchir isolément aucun doigt, y compris le pouce. Un autre groupe de 60, soit 43,72 p. 100, ne pouvaient fléchir isolément que le pouce; parmi ces sujets 30 ne fléchissaient pas la phalangette

isolément. Un autre groupe de 21, soit 15,22 p. 100, fléchissaient isolément le pouce et l'index: parmi eux, 4 ne fléchissaient pas la phalangette du pouce.

Dans un autre groupe 8, soit 5,83 p. 100, fléchissaient isolément le pouce, l'index et le médius. Dans un groupe 9, soit 6,56 p. 100, fléchissaient isolément le pouce, l'index, le médius et l'annulaire; et enfin un groupe de 6 seulement, soit 4,37 p. 100, fléchissaient les cinq doigts isolément, le petit doigt se fléchissait sans entraîner l'annulaire. Nous n'avons observé de flexion de la phalangette que dans la flexion totale simultanée des doigts.

Si nous classons nos sujets suivant leur motilité nous pouvons constituer deux groupes principaux : 1° ceux qui sont capables de fléchir au plus le seul pouce isolément; 2° ceux qui sont capables de fléchir isolément le pouce et au moins l'index. Le premier groupe comprend 93 sujets, soit 67,87 p. 100, tandis que le second ne comprend que 44 sujets, soit 32,11 p. 100. Tandis que dans le premier groupe, le plus nombreux, nous avons trouvé une symétrie constante, l'impotence est aussi fréquente à droite qu'à gauche, dans le second groupe il y a six sujets qui ont présenté une diminution de l'amplitude de la flexion des doigts isolés du côté gauche.

Je ne suis pas en mesure de comparer ces sujets à des sujets normaux en même quantité, mais j'ai observé un certain nombre de ces derniers qui ne m'ont pas paru avoir une supériorité marquée. Cette défectuosité ou cette infirmité paraît nécessiter une éducation élémentaire au moins.

Il n'est pas douteux que l'éducation des mouvements de flexion isolée des doigts soit plus facile chez les jeunes enfants, mais il ne faut pas croire que cette éducabilité se borne à la jeunesse. Je connais bien un homme qui a exercé son médius droit à soulever 3 kilogrammes, à l'ergographe, chaque seconde, au commencement de 1900. A cette époque il était dans sa quarante-huitième année; il soulevait le poids jusqu'à la hauteur de 3 m. 12 à 3 m. 15; aujourd'hui il arrive ordinairement à 3 m. 20; mais en 1900 il faisait 110 à 120 soulèvements, tandis qu'aujourd'hui il en fait 47 à 60, c'est-à-dire que l'amplitude de ses mouvements de flexion du médius a augmenté du double. Le perfectionnement du mouve-

ment fait gagner du temps s'il n'augmente pas le travail d'un seul effort; il augmente d'ailleurs la résistance, la capacité de répéter des efforts plus fructueux.

Le médius gauche du même sujet n'a guère été exercé depuis plusieurs années; cependant l'amplitude de ses mouvements a augmenté symétriquement; c'est un fait à relever pour l'histoire de l'éducation croisée[1].

On a pu croire que l'incapacité totale ou relative des doigts devait être due au défaut de connaissance de leurs organes moteurs, et on a proposé d'enseigner l'anatomie des os, des articulations, des ligaments, des muscles, etc., de la main à ceux qui poursuivent le perfectionnement artistique des mouvements de leurs doigts[2].

Les plus grandes habilités manuelles se sont développées en l'absence de toute connaissance anatomique spéciale; l'entraînement le plus achevé des sports les plus variés ne fait intervenir, en général, aucune notion de ce genre.

Il n'est pas contestable cependant, *a priori* au moins, que la connaissance et la représentation des organes moteurs soient favorables à l'exécution volontaire de leurs fonctions; mais on peut douter que la connaissance de ces organes implique la connaissance de l'amplitude et des qualités générales et particulières de leurs mouvements.

Sans insister sur les difficultés de la diffusion des notions anatomiques profitables, nous pouvons affirmer que c'est le mouvement qui est le plus propre à enseigner le mouvement. On a déjà relevé que la connaissance de l'action d'un muscle est réalisée plus sûrement par l'étude des mouvements volontaires normaux que par l'étude des mouvements communiqués à ce muscle privé de vie, et préparé pour l'inspection directe[3].

1. Walter W. Davis, Researches in cross education, *Studies from the Yale psychological laboratory*, 1898, vol. XI, p. 6. — Ch. Féré, *Travail et plaisir*, etc., in-8°, 1904, p. 392.

2. Nina Gœrter, *Geschmeidigkeit und Kraft. Anatomie der Hand für Klavierspieler und zum Gebrauch an Klavierlehrer Seminare*, 8°, Plotow, Berlin; sans date, probablement 1904.

3. Ch. Beevor, *The Croonian lectures on muscular movements and their representation in the central nervous system*. London, 8°, 1904. Lecture I.

Chez la plupart des individus les articulations similaires ont des mouvements plus amples quand elles sont actionnées simultanément. Cette plus grande action simultanée encourage l'éducation des mouvements isolés des doigts, qui n'est pas seulement utile au point de vue professionnel [1] mais encore en aiguisant la sensibilité et en développant l'intelligence [2]. La dissociation des mouvements des doigts, qui réalise leur indépendance, est du domaine de la volonté, elle est sujette à l'éducation.

L'enseignement verbal des mouvements ne peut être que d'une efficacité relative : la désignation des dimensions et de la direction d'un mouvement ne donne qu'une représentation vague. La démonstration mimique ou sa représentation photographique réalisent des images plus suggestives.

On choisira généralement comme modèles les mains les plus régulières par leur forme ; mais l'imitation des mouvements les plus perfectionnés ne nécessite pas la pureté de la forme. Les individualités de la forme, qu'il ne faut pas confondre avec des anomalies, n'entraînent pas nécessairement des impotences ou même des infériorités fonctionnelles, tout au plus elles nécessitent quelquefois un supplément d'entraînement. On ne peut pas fixer une limite d'âge à l'enseignement des mouvements : c'est sans doute celle de la volonté d'apprendre.

Les représentations les plus démonstratives ne peuvent être réalisées que par les mouvements les plus différenciés, les plus amples, présentés sous l'aspect le plus clair. Nous avons eu la bonne fortune d'être mis en possession de représentations qui mettent en lumière un fonctionnement d'élite. Ces représentations m'ont été offertes par Mme Marie Jaëll et son élève Mlle Marie Kiener. Mme Jaëll, qui s'est intéressée depuis longtemps à l'étude pratique et scientifique des mouvements artistiques [3], a bien voulu

1. G. Demeny, *Physiologie des professions. Le Violoniste*, 1904, p. 68.

2. L'influence de l'éducation de la mobilité volontaire sur la sensibilité (*Revue philosophique*, 1897, t. XLIV, p. 591).

3. Marie Jaëll, La musique et la psycho-physiologie, *Bibliothèque de philosophie contemporaine*, F. Alcan, 1896. — Le mécanisme du toucher, 8°, 1897. — Le toucher, enseignement du piano basé sur la physiologie, 1900, 4°. — L'intelligence et le rythme dans les mouvements artistiques, *Bibl. de philos. contemp.*, F. Alcan, 1904. — Les rythmes du regard et la dissociation des doigts, 1906.

exécuter ces attitudes devant l'appareil photographique de son élève. Je ne suis intervenu que pour indiquer une suite simple d'attitudes simultanées ou dissociées des doigts : flexion, abduction et opposition. L'exécution de ce programme concis ne pouvait être réalisée sous cette forme que par deux personnes aussi éclairées sur la question des mouvements de la main. Je manque de mots pour leur exprimer ma reconnaissance de ce présent de leur patiente habileté.

Ces représentations pourraient suffire à mettre en lumière la possibilité du perfectionnement de la main comme appareil de palpation par le développement de l'amplitude des mouvements les plus souples des doigts. Aussi nous pourrons nous contenter de relever quelques caractères de ces attitudes. Ces descriptions succinctes seront plus suggestives si le lecteur veut bien prendre la peine de s'efforcer de reproduire ces attitudes avec sa propre main; les plus capables de cette reproduction, si partielle qu'elle soit, comprendront mieux l'intérêt de cette aptitude générale de l'amplitude des mouvements simples.

Dans la flexion collective des doigts (fig. 1), les phalangettes des cinq doigts se fléchissent sur les phalangines environ à l'angle droit, c'est-à-dire que, dans les quatre derniers doigts, la pulpe s'applique sur la paume de la main et sur la face palmaire de la première phalange étendue. Dans la flexion au moins la simultanéité des mouvements augmente l'étendue du mouvement de chaque doigt comme on peut le mieux voir dans le poing fermé que dans la flexion collective représentée (fig. 1). La simultanéité des mouvements des doigts exalte non seulement l'attitude de flexion mais aussi l'énergie de la pression maxima, comparée dans un même doigt fléchi isolément.

En général la motilité des doigts est symétrique, mais le fait n'est pas constant. Dans les mains qui nous servent d'exemples, on voit que l'index droit conserve son extension totale pendant la flexion totale des autres doigts, mais il est loin de conserver la flexion totale pendant l'extension totale des autres doigts. L'index gauche, au contraire, conserve la flexion totale pendant l'extension des autres doigts, mais il est loin de conserver l'extension totale pen-

dant la flexion totale des autres doigts. Des différences analogues sont provoquées par la flexion isolée des deux pouces. Dans la main droite la phalangette conserve son maximum de flexion lorsqu'elle est fléchie isolément. Dans la main gauche, au contraire, lorsque le pouce seul est fléchi la phalangette s'incline environ de moitié moins que quand tous les doigts sont fléchis ensemble (fig. 3).

Dans la flexion isolée des quatre derniers doigts, c'est dans l'index et le médius (fig. 4 et 5) que la phalangette s'oppose le plus facilement à la face palmaire de la première phalange, mais cette phalange reste en extension. Dans la flexion isolée de l'annulaire et du petit doigt (fig. 6 et 7) toutes les phalanges peuvent être fléchies simultanément; pourtant dans cette flexion totale la capacité de pression de la phalangette est nulle dans l'annulaire et considérablement amoindrie dans le petit doigt.

Dans la flexion simultanée des deux doigts seulement on voit qu'en général l'enroulement du doigt est plus marqué que dans la flexion isolée L'extrémité de l'index fléchi seul (fig. 4) s'abaisse au-dessous du pli digito-palmaire; elle s'abaisse moins quand l'index est fléchi en même temps que l'annulaire (fig. 10); mais elle n'arrive pas jusqu'à ce pli quand l'index est fléchi en même temps que le médius plus voisin de lui (fig. 8). L'extrémité du médius fléchi seul (fig. 5) s'abaisse aussi au-dessous du pli digito-palmaire; elles s'abaisse moins quand le médius est fléchi en même temps que le petit doigt (fig. 11); mais elle n'arrive pas jusqu'à ce pli quand le médius est fléchi en même temps que l'index plus voisin que lui (fig. 8). Quand la flexion de la phalange s'exagère, elle peut modifier les rapports de l'extrémité du doigt (fig. 9).

L'étendue de la flexion varie suivant le groupement des doigts fléchis. Quand l'index et le médius sont fléchis autant que possible tandis que l'annulaire et le petit doigt restent étendus (fig. 8), la première phalange des deux premiers doigts ne peut pas se fléchir. Quand, au contraire, l'annulaire et le petit doigt sont fléchis, tandis que l'index et le médius restent étendus (fig. 9), la première phalange des deux premiers doigts se fléchit nettement. Quand l'index et l'annulaire sont fléchis, tandis que le médius et le petit

doigt restent étendus (fig. 10), la première phalange des deux premiers doigts se fléchit faiblement. Quand le médius et le petit doigt sont fléchis, tandis que l'index et l'annulaire restent étendus (fig. 11), les premières phalanges des deux premiers doigts se fléchissent davantage.

Dans ces deux dernières attitudes, on peut joindre, dans l'une (fig. 10), à la flexion de l'index et de l'annulaire celle du pouce et du petit doigt sans amoindrir l'extension du médius ; et, dans l'autre (fig. 11), à la flexion du médius et du petit doigt celle du pouce et de l'index sans amoindrir l'extension de l'annulaire.

Les mouvements d'abduction des doigts.

Nous comprenons sous ce nom les mouvements qui écartent les doigts de l'axe de la main, c'est-à-dire de l'axe du médius. L'amplitude de ces mouvements varie chez les individus[1] ; elle augmente les dimensions du compas à cinq branches (de Blainville) que constitue la main. Ce développement réalise un perfectionnement de la main comme appareil de préhension et de palpation. A ces mouvements participent les mouvements des métacarpiens. Les mouvements d'abduction des métacarpiens[2] augmentent les dimensions et la capacité de la paume de la main (coupe de Diogène).

Le défaut de mobilité latérale des doigts coïncide souvent avec la fixité des métacarpiens. Les sujets qui en sont atteints peuvent difficilement joindre les mains en entrecroisant leurs doigts ; quand cette attitude a été obtenue, elle est difficile à quitter : les poings liés demandent du temps pour se désunir, c'est l'attitude de l'abandon à discrétion.

Quand les mouvements d'abduction des doigts ne coïncident pas correctement avec l'abduction des métacarpiens, les surfaces articulaires des deux os juxtaposés perdent leurs rapports, et ce chan-

1. Ch. Féré, La main, la préhension et le toucher, *Revue philosophique*, 1896, XLI, p. 627.

2. Note sur la mobilité du métacarpe, *Comptes rendus de la Société de Biologie*, 1900, p. 367. — Note sur les plis d'opposition de la paume de la main, *Ibid.*, p. 370.

gement produit des déplacements saccadés comme dans le doigt à ressort[1].

Nous avons déjà insisté sur la coexistence de l'augmentation de la sensibilité des doigts avec l'augmentation de leur mobilité.

L'intérêt de l'éducation de ces mouvements d'abduction peut être mis en lumière par leurs défauts fréquents chez certains sujets mal développés.

J'ai pris le contour des deux mains pendant que tous les doigts sont volontairement écartés autant que possible, et j'ai mesuré sur ces croquis les quatre angles intermédiaires aux doigts, et nous les désignerons par leur numéro d'ordre en partant du côté radial de la main.

Nous avons étudié d'abord les 137 sujets qui ont été signalés dans la note précédente. Parmi eux, nous avons trouvé six sujets qui montraient un angle nul au troisième espace à droite, et quatre sujets un angle nul au troisième espace à gauche.

La moyenne des angles des deux mains est résumée dans les chiffres suivants. (Les dix sujets qui ont des angles nuls ne figurent pas dans la statistique au point de vue des espaces en défaut.)

Mesure moyenne des angles interdigitaux dans l'abduction volontaire forcée, en degrés et en minutes.

Main droite.				Main gauche.			
I	II	III	IV	I	II	III	IV
—	—	—	—	—	—	—	—
49,18	15,42	9,53	18,56	50,50	17,22	11,32	20,18

Nous avons étudié plus tard 75 imbéciles adultes, par séries, dans un espace de plusieurs années. Chez ces sujets, l'abduction nulle est beaucoup plus fréquente; 62 sujets présentent ce défaut : également en nombre des deux côtés, 14; avec une prédominance à la main droite, 27; avec une prédominance à gauche, 21.

1. Ch. Féré, Contribution à l'étude des doigts à ressort, *Revue de chirurgie*, 1899, XIX, p. 94.

Fréquence du défaut d'abduction des doigts chez soixante-quinze imbéciles adultes.

Main droite.				Main gauche.			
I	II	III	IV	I	II	III	IV
6	30	40	19	8	26	34	18
95				86			

Nombre des imbéciles en question suivant le nombre des espaces interdigitaux nuls aux deux mains.

	Main droite.	Main gauche.
1	14	13
2	19	10
3	14	15
4	3	7
	50	45

La moyenne des angles des deux mains chez les imbéciles se résume comme précédemment, c'est-à-dire que les sujets qui ont des angles nuls ne figurent pas dans la statistique au point de vue des espaces en défaut.

Mesure moyenne des angles interdigitaux des imbéciles.

Main droite.				Main gauche.			
I	II	III	IV	I	II	III	IV
16,38	3,55	2,38	6,37	18,33	4,30	3,12	6,72

En général, les défauts d'abduction sont plus marqués du côté droit.

L'indépendance des doigts est encore plus rare chez les imbéciles qui peuvent pourtant saisir passablement un objet. La plupart aussi sont incapables d'écarter les doigts sur un plan horizontal; leurs doigts s'écartent en faisant distinctement une concavité palmaire. Les doigts en abduction s'éloignent d'autant plus dans la direction palmaire qu'ils sont plus éloignés de l'axe longitudinal de la main. Cette concavité est favorisée par une anomalie des doigts [1], mais

1. Ch. Féré, Note sur une anomalie des doigts, et en particulier du petit doigt dévié, *Revue de chirurgie*, 1906, t. XXXIII, 185.

elle ne peut être expliquée par cette circonstance que les interosseux dorsaux ne sont pas seulement abducteurs des doigts, mais aussi fléchisseurs des phalanges; ils entraînent les articulations métacarpo-phalangiennes. La concavité palmaire dans l'abduction des doigts est fréquente chez les normaux. Dans les mains extrêmement souples dont les premières phalanges se mettent en extension forcée, l'abduction totale des doigts provoque au contraire une tendance à convexité pulmonaire.

L'éducation des doigts nécessite une attention soutenue et la fixité de tous les muscles du corps, c'est-à-dire que c'est une éducation générale. Nous espérons y revenir en détail.

L'esthésiomètre de Graham Brown [1] m'a permis de reconnaître l'augmentation de la sensibilité des pulpes des doigts à mesure que se perfectionnaient les mouvements d'abduction chez des épileptiques soumis à une éducation fragmentée. La sensibilité de la paume de la main a eu aussi un bénéfice; la mobilité de la paume multiplie les plis de la peau [2], limite les régions de la sensibilité tactile [3], et favorise la discrimination.

Les mouvements d'abduction d'une main exercée montrent une amplitude beaucoup plus considérable; la main étendue peut mettre presque sur la même ligne droite la première phalange du pouce et celle de l'auriculaire; elle réalise presque l'envergure maxima de la main puisqu'elle étale presque en ligne droite les deux doigts extrêmes. Les espaces interdigitaux s'ouvrent plus largement quand ils s'ouvrent isolément que quand ils s'ouvrent simultanément comme le montrent les angles fournis par la main dont il s'agit :

1. Graham Brown, Note on a new form of œsthesiometer, *The journal of physiology*, 1901, XXVII, p. 85.

2. Ch. Féré, Note sur les plis d'opposition de la paume de la main, *Comptes rendus de la Société de Biologie*, 1900, p. 370.

3. A. Michotte, *Les signes régionaux. Nouvelles recherches expérimentales sur la répartition de la sensibilité tactile dans les états d'attention et d'inattention*, in-8°, 1905, F. Alcan.

Ordres des espaces.	Abduction isolée.	Abduction simultanée.
1	120°	100°
2	70°	45°
3	65°	43°
4	70°	48°
	325°	236°

Il est à noter que, malgré l'abduction totale de la main, le troisième espace peut conserver son étendue maxima, mais alors le second et le quatrième espaces sont plus considérablement rétrécis.

L'abduction isolée du pouce (fig. 13) peut être représentée par un angle plus ouvert que celui qui se forme dans l'abduction simultanée des doigts. L'abduction isolée de l'index, les trois derniers doigts réunis (fig. 14), peut être représentée par un angle plus ouvert que celui de l'abduction simultanée des autres doigts (fig. 12). Le troisième espace peut s'ouvrir plus amplement quand les quatre derniers doigts restent gronpés par deux (fig. 15) que quand l'abduction est simultanée et générale (fig. 12). Le quatrième espace (fig. 16) peut s'ouvrir encore plus amplement quand le deuxième et le troisième restent clos que quand ceux-ci sont ouverts (fig. 12).

Quand la main est en supination, les doigts étendus et accolés, on voit lentement le petit doigt se porter en abduction volontairement[1].

L'amplification de l'abduction des doigts a pour conséquence fréquente la mobilisation du métacarpe. Cette mobilisation a pour effet d'augmenter la largeur de la paume de la main, et la capacité de la cavité qu'elle forme, la coupe de Diogène. La mobilité du dernier métacarpien ulnaire peut s'exercer, comme les autres, non seulement dans la latéralité, mais elle s'accentue encore particulièrement dans la direction palmaire et aussi dans la direction dorsale; il en résulte que le champ d'action du petit doigt s'étend dans tous les sens.

La mobilité du métacarpe s'objective par une modification très

1. Ch. Féré, Note sur l'abduction dans l'extension du petit doigt (*C. R. de la Soc. de Biologie*, 1906, t. LXI, p. 320).

apparente de la forme de la paume de la main au repos. Tandis que la main qui ne travaille que par un effort de préhension collective des doigts, comme dans les travaux de force, la paume présente des saillies plus ou moins calleuses situées sur le prolongement de l'axe des doigts; dans la main entraînée par des mouvements dissociés, nécessitant la mobilisation du métacarpe, la paume présente des saillies à tégument souple et situées sur le prolongement des espaces interdigitaux. Ces saillies (fig. 14, 15, 16) sont constituées par les tissus cellulo-graisseux qui sont expulsés de l'espace interosseux quand les métacarpiens se rapprochent dans l'abduction des doigts; on ne peut guère discuter l'origine de cette modification morphologique, cependant cette forme n'est pas caractéristique de la main cultivée. Cette désignation plutôt vague ne peut pas être attribuée à une forme qui paraît pourtant bien spéciale; cette forme, associée à une grande richesse de plis de la paume, peut se rencontrer chez des sujets qui non seulement ne sont pas cultivés, mais ne sont pas cultivables, comme des idiots impotents de leurs mains, ou comme des paralytiques. Cette forme de la main n'est pas spécifique de l'éducation; elle peut se rencontrer sur des sujets tout à fait différents au point de vue intellectuel. Cette confusion peut paraître négative de toute possibilité d'une science des plis de la main; il faut se borner à conclure que les plis de la main ne sont pas spécifiques d'un état fonctionnel : les plis n'ont de signification que si on les étudie simultanément avec d'autres faits. On ne peut pas nier toute chirologie, ni toute graphologie sous prétexte qu'elles n'ont pas fourni jusqu'à présent des signes spécifiques; les médecins se sont contentés longtemps d'étudier des symptômes qui n'étaient pas liés à des lésions univoques, mais peu à peu ils ont découvert des associations de symptômes qui ont pu caractériser une altération matérielle; quant aux symptômes spécifiques, ils sont plutôt rares. Les signes chiroscopiques spécifiques nous échappent; ce n'est pas une raison pour négliger les signes qui peuvent s'associer. On ne peut pas admettre que des mouvements spéciaux et répétés ne laissent pas de traces; on ne peut pas admettre davantage que des traces ou des signes de mouvement, les plis de la main, n'indiquent pas des mouvements : ceux qui

cherchent avec sincérité, quoiqu'en vain, la relation, peuvent donner des faits utilisables; ils perdent sûrement moins leur temps que ceux qui les plaisantent.

L'opposition des doigts.

La mobilité du métacarpe peut non seulement servir à perfectionner les fonctions de la paume de la main en augmentant sa largeur et sa capacité, mais aussi à perfectionner les fonctions des doigts dans l'opposition.

La valeur du pouce joue un rôle primordial dans l'opposition puisqu'à lui seul il remplit la moitié de la fonction. Suivant les individus, le pouce varie par son volume, par sa longueur, et par l'amplitude de ses mouvements qui se différencient encore par leur direction. L'opposition du pouce montre des variations individuelles considérables puisque l'extrémité de ce doigt peut n'arriver qu'au troisième espace interdigital (entre le medius et l'annulaire) ou dépasser le bord cubital de la main (fig. 17). L'extrémité du pouce peut s'affronter à l'extrémité de chacun des autres doigts, de telle sorte que les bords de l'ongle du pouce se placent dans la même direction du bord de l'ongle de l'autre doigt opposé, quel qu'il soit (fig. 18, 19, 29, 21). L'adaptation directe dans l'opposition à l'index n'est réalisée que dans une main cultivée : souvent le pouce ne s'oppose que par la partie ulnaire de sa pulpe, voisine de l'ongle. L'adaptation directe du pouce à chacun des autres doigts paraît être attribuable à la mobilité isolée du pouce, mais si on considère les représentations (fig. 19, 20, 21), on ne peut pas ne pas être frappé par l'existence d'une adaptation individuelle du médius, de l'annulaire et du petit doigt; du reste le mouvement de convergence des quatre derniers doigts est rendu évident par l'opposition simultanée de ces quatre doigts au pouce (fig. 22, 23). Ce mouvement de convergence est rendu possible par la mobilité relative des métacarpiens.

Notons que l'attitude du pouce représentée dans les figures 18 à 21 est le fruit de l'éducation volontaire. Cette main était atteinte

de la luxation métacarpo-phalangienne habituelle[1] du pouce, et était incapable de combiner la flexion de la phalangette de ce doigt avec l'abduction du métacarpien. Dès qu'il tentait de fléchir la phalangette en maintenant le métacarpien en abduction, on observait l'extension forcée de la première phalange et l'affaissement subit du métacarpien qui était ramené vers la paume de la main. Aujourd'hui, tout en maintenant la phalangette fléchie, le métacarpien peut exécuter un mouvement de va-et-vient par lequel il passe du maximum d'abduction et d'extension au maximum de flexion, en faisant parcourir à l'articulation métacarpo-phalangienne une distance de quatre centimètres. D'autre part, la mobilité volontaire du métacarpien du cinquième doigt s'est développée de façon à lui permettre, en outre, des mouvements de latéralité, des mouvements isolés antéro-postérieurs de va-et-vient d'une étendue de deux centimètres, pendant lesquels l'articulation métacarpo-phalangienne est alternativement élevée au-dessus et abaissée au-dessous de l'articulation métacarpo-phalangienne de l'annulaire.

Signalons encore qu'il existe dans l'opposition une tendance invincible aux mouvements convergents : si, ayant amené l'un des quatre doigts à une certaine distance du pouce, on veut maintenir ce doigt complètement fixe pendant que le pouce se dirige vers lui, on observe qu'il se produit toujours, au moment où le contact va s'effectuer, une impulsion convergente, aussi faible que ce soit, dans le doigt qu'on cherche à immobiliser.

La représentation collective des attitudes des doigts d'une main cultivée impose l'idée d'un perfectionnement de la palpation, d'un progrès de sensation qui entraîne un développement intellectuel. Ce perfectionnement suffit pour conseiller l'éducation de la main ; ce conseil recevra un appui du rappel d'autres faits qui sont aussi les conséquences de la culture de la motilité. L'éducation de la motilité ne localise pas exclusivement ses effets; l'exercice de la main droite exalte la motilité de la main gauche; parmi les effets signalés par des personnes qui ont développé l'amplitude des

1. Ch. Féré, La luxation métacarpo-phalangienne habituelle du pouce d'origine dystrophique, *Revue de Chirurgie*, 1899, p. 258.

mouvements de leurs doigts, on peut citer la mobilité des orteils, l'affermissement de la marche et de la station, de l'attitude du corps, la facilité et la pureté de l'émission de la voix, etc. Tous ces phénomènes sont subordonnés à la tension des muscles et la précision ou perfectionnement de la dissociation des mouvements peut être mesurée en même temps que leur rapidité[1]. En raison du fait que le développement de la motilité entraîne un développement corrélatif de la sensibilité, ce n'est pas seulement le tact des parties les plus mobilisées qui profite de l'éducation mais aussi les sens spéciaux : les mêmes personnes ont remarqué des progrès de la vision et de l'audition.

La précision et la délicatesse des mouvements, des parties les plus mobiles en particulier, développe la conscience du mouvement; c'est une forme de la sensibilité qni fournit les renseignements les plus précieux.

L'exercice de la motilité développe la sensibilité d'abord pendant qu'il se manifeste, puis son effet devient permanent.

Tant que la sensibilité s'exalte, sans provoquer la douleur, elle ne peut qu'aider au développement de l'intelligence qui ne peut l'exercer qu'avec l'élément moteur. L'attention, qui nécessite la tension des muscles, s'exalte par l'exaltation de la fonction motrice commandant l'activité de l'esprit; on n'est pas surpris d'entendre relever que, sous l'influence de l'entraînement des mouvements délicats des doigts, la mémoire et l'association se manifestent avec plus de rapidité, plus d'intensité et plus de persistance.

Les mouvements actifs des doigts qui nous ont occupé succinctement ne sont pas les seuls qui méritent l'attention; nous avons négligé par exemple les mouvements d'extension qui sont aussi susceptibles d'une éducation. Ils varient encore d'amplitude suivant les individus dont quelques-uns sont pourvus d'incapacités indélébiles : l'extension isolée de l'annulaire est quelquefois limitée par une disposition anatomique de son tendon; l'extension isolée du pouce, de l'index, du petit doigt surtout est gênée par le phé-

1. Ch. Féré. Note sur la durée de l'éducabilité, *C. R. de la Soc. de Biologie*, 1905, t. LIX, p. 289. — Deuxième note, etc., *ibid.*, 1906, t. LXI, p. 290.

nomène du doigt à ressort[1]. Nos figures ont montré, sans préméditation, des exemples d'extension plus ou moins isolée de chaque doigt; elle peut être exactement réalisée par tous les doigts; nous aurons peut-être l'occasion de compléter cette démonstration.

Les aspects, les images les plus variés des attitudes les plus spécialisées de la main et du doigt constituent des documents précieux pour l'éducation de ces organes.

Il y a des peintres qui étudient leur modèle sur un miroir, et qui multiplient leurs impressions en variant l'angle de réflexion. La connaissance d'un objet et d'un mouvement s'éclaircit à mesure qu'il frappe la vue suivant des directions plus différentes. L'imitation d'un mouvement devient de plus en plus facile à mesure qu'on le connaît mieux, tellement que quand la représentation du mouvement est devenue obsédante elle peut devenir impulsive. La connaissance des mouvements peut être exaltée non seulement par des réflexions multiples et variées mais aussi par des réflexions simultanées de miroirs multiples qui peuvent contribuer à l'enseignement des mouvements de la main et des doigts.

Nous nous contenterons maintenant de signaler l'intérêt, non plus d'un mouvement actif d'extension, mais d'un mouvement passif et partiel d'extension des phalangettes (fig. 24).

L'extension active, volontaire, peut dépasser la ligne droite dans la direction du métacarpien correspondant au doigt considéré; cette hyperextension, qui porte au moins sur les deux dernières phalanges ou sur le doigt entier, ne peut guère être avantageuse; elle ne peut que faire perdre de la longueur du doigt et de la fermeté de son attitude. Il existe, en outre, une hyperextension passive, rarement esquissée volontairement, qui porte exclusivement sur la phalangette. Cette hyperextension, qu'on ne peut réaliser qu'en pressant sur un plan résistant avec la totalité de la pulpe du doigt fléchi, favorise la fonction tactile dans la mesure où la pulpe reste en contact sur la surface pressée. Le bénéfice de l'amplification du contact persiste même si la pression permanente est assez intense pour atténuer la sensibilité tactile. On sait bien

1. Ch. Féré. Contribution à l'étude des doigts à ressort, *Revue de chirurgie*, 1899, XIX, p. 94.

qu'une surface cutanée pressée ou pressante perçoit d'autant moins le contact qu'elle est plus immobile. La partie la plus centrale de la surface de la pulpe exposée à un contact immobile est peu affectée, tandis que la partie périphérique est plus influencée ; la ligne qui limite le contact est plus facilement ébranlée par les mouvements les plus ténus et elle est douée d'une sensibilité très active. Cette sensibilité est d'autant plus exaltée que le contour du contact est plus étendu. Le contact est plus étendu quand il s'exerce par la surface palmaire de la pulpe que quand il s'exerce par l'extrémité du doigt; ce contact est mieux perçu par la pulpe, non seulement parce que le contact est plus étendu, mais aussi parce que la sensibilité est plus délicate. On peut donc conclure que le développement de cette extension passive est une acquisition qui n'est pas négligeable au point de vue de l'éducation.

Le développement de la précision du mouvement commande le développement de la sensibilité du mouvement; à mesure que le mouvement acquiert une plus grande délicatesse, la sensation du mouvement arrive à la perception de doses plus faibles de mouvement. A mesure que la conscience du mouvement s'exalte, s'exaltent aussi les représentations du mouvement qui se multiplient suivant leurs divers aspects.

L'éducation du mouvement n'est pas un complément accessoire, c'est la base de l'éducation en général. L'éducation de la précision ou de l'adresse est plus précieuse que l'éducation de la force. La main n'est pas le seul appareil moteur de précision qui mérite d'être exercé : les organes sensoriels ne sont guère indépendants d'appareils moteurs délicats; du reste, tous les organes moteurs peuvent être exercés au profit de l'intelligence dans la mesure où ils sont capables de précision, c'est-à-dire de mesure. On attribue à Nelson l'opinion que le maître à danser est aussi nécessaire à un officier de marine que le maître de mathématiques; il faut bien reconnaître que le maître à danser enseigne pratiquement, sous une forme plus ou moins approximative, la précision et la mesure .

On peut remarquer que l'exercice et l'entraînement des appareils moteurs les plus délicats sont moins capables de provoquer une exaltation générale que ceux des appareils moteurs volumi-

neux et puissants; or l'exaltation générale qui entraîne souvent l'accélération et l'irrégularité dans la plupart des fonctions organiques est l'ennemie de la mesure et de la précision.

Parmi les appareils moteurs délicats, la main se fait remarquer par la facilité du commandement, de l'observation et de la surveillance, et encore par la multiplicité des adaptations variées : l'éducation de la main est nécessairement polytechnique; bien qu'elle ne comporte qu'un petit nombre de groupes de mouvements, elle perfectionne la potentialité générale de l'organe qui peut plus tard s'adapter mieux à l'usage d'un instrument de musique, d'un outil de graveur ou de tout autre outil.

Explication des figures des planches I à VIII.

(Les deux premières figures concernent la main droite, les suivantes concernent la main gauche).

Fig. 1. — Flexion simultanée des cinq doigts.
Fig. 2. — Flexion isolée de l'index (profil).
Fig. 3. — Flexion isolée du pouce.
Fig. 4. — Flexion isolée de l'index (face).
Fig. 5. — Flexion isolée du médius.
Fig. 6. — Flexion isolée de l'annulaire.
Fig. 7. — Flexion isolée du petit doigt.
Fig. 8. — Flexion simultanée de l'index et du médius.
Fig. 9. — Flexion simultanée de l'annulaire et du petit doigt.
Fig. 10. — Flexion simultanée de l'index et de l'annulaire.
Fig. 11. — Flexion simultanee du médius et du petit doigt.
Fig. 12. — Extension et abduction de tous les doigts.
Fig. 13. — Abduction isolée du pouce.
Fig. 14. — Abduction isolée de l'index.
Fig. 15. — Abduction au troisième espace.
Fig. 16. — Abduction du petit doigt.
Fig. 17. — Opposition extrême du pouce.
Fig. 18. — Opposition du pouce à l'index.
Fig. 19. — Opposition du pouce au médius.
Fig. 20. — Opposition du pouce à l'annulaire.
Fig. 21. — Opposition du pouce au petit doigt.
Fig. 22. — Opposition du pouce aux quatre derniers doigts (profil).
Fig. 23. — Opposition du pouce aux quatre derniers doigts (face).
Fig. 24. — Extensibilité des phalangettes des quatre derniers doigts.

ÉTUDES SUR LE CORPS FUNGIFORME DU POULPE

(*OCTOPUS VULGARIS*)

HISTOLOGIE NORMALE. HISTOLOGIE ET PHYSIOLOGIE AU COURS DES ÉLIMINATIONS PROVOQUÉES

Par MM. André MAYER et F. RATHERY.

(*Travail du laboratoire de Biologie maritime de l'école des Hautes-Études à Beaulieu et du laboratoire du professeur Debove.*)

(PLANCHE IX).

I. — OBJET DE CE TRAVAIL.

Ce sont les résultats de nos recherches sur l'élimination rénale chez les Mammifères[1] qui nous ont amenés à entreprendre le présent travail. Ces recherches nous ont conduits à nous faire des idées différentes des notions classiques, soit sur le mécanisme intime de la sécrétion urinaire, soit sur l'anatomo-physiologie du rein. En ce qui concerne le mécanisme de la sécrétion, nos expériences nous ont montré qu'on ne saurait considérer l'élimination comme un simple effet d'énergies extérieures à la cellule (filtration mécanique, osmose, diffusion, dialyse), et qu'il est nécessaire d'admettre que les cellules rénales exécutent un « travail » réel, manifestation d'énergies intra-cellulaires. En effet, alors même que ni la composition, ni le cours du sang ne varient, les cellules sont capables de séparer, à des moments différents, plus ou moins d'eau, plus ou moins de cristalloïdes, plus ou moins d'un cristalloïde donné. Elles sont capables de diluer ou de concentrer tel ou

1. Voir, particulièrement, H. Lamy et André Mayer, in *Journal de physiologie et de pathologie générale*, juillet 1906, mémoire dans lequel sont résumés plusieurs travaux antérieurs; et H. Lamy, André Mayer et Rathery, in *Journal de physiologie et de pathologie générale*, même numéro.

tel élément, alors que sa concentration dans le sang varie en sens inverse. Le résultat de leur travail est un choix, une sélection.

Ce n'est qu'au prix d'une longue analyse expérimentale que nous avons fait ces constatations sur le rein des Mammifères. C'est qu'en effet on est, lorsqu'on l'étudie, en présence d'un organe complexe renfermant tout un agencement de parties anatomiquement dissemblables : glomérules, épithélium tubulaire, espaces intertubulaires, capillaires. Et il est malaisé de démêler ce qui, dans le résultat fonctionnel global, est le propre de chacun des éléments.

Si, comme nous le pensions, une simple rangée de cellules, l'épithélium des tubes contournés, était capable de sélection de l'eau et des cristalloïdes, il était intéressant de rechercher dans la Série un animal chez qui l'élimination serait le fait d'un organe très simple, d'un épithélium, et de voir si cet épitélium est, à lui tout seul, capable de sélection. Les liquides placés des deux côtés de la membrane épithéliale (milieu intérieur — liquide éliminé) étant comparés, on pourrait être assuré que la sélection était le fait d'un travail cellulaire vrai.

Ce n'est pas tout. L'étude du rein des Mammifères nous pose en effet trois ordres de problèmes. L'un est physiologique : il concerne le mécanisme intime de la sécrétion. L'autre est anatomo-physiologique : il consiste à discerner la fonction des différentes parties du rein. Il en est un troisième né dans ces dernières années : c'est le problème histo-physiologique. Les travaux de Sauer, Gurwitsch, Tribondeau, Regaud, Policard, Ferrata nous ont fait connaître toute une histologie de la cellule rénale. On a décrit dans cette cellule maintes espèces d'inclusions. La question se pose de savoir quel est le rôle de ces inclusions diverses. Il nous a semblé qu'il y avait lieu d'étudier un organe sécréteur d'une structure simple, et de l'étudier après l'avoir mis dans différents états d'hypersécrétion. Ce serait une contribution au débat qui ne peut manquer de s'élever sur le rôle des différentes parties de la cellule rénale.

Parmi les organes excréteurs du type que nous cherchions, et faciles à étudier, Victor Henri nous a signalé le corps fungiforme des Céphalopodes; et lui-même, en collaboration avec M. Gom-

pel[1], a commencé l'étude des éliminations provoquées chez le Poulpe. D'accord avec lui, nous avons poursuivi ces expériences au laboratoire de Beaulieu[2].

II. — Anatomie et Physiologie du corps fungiforme du poulpe.

Le corps fungiforme du poulpe a été bien décrit et figuré par Vigelius[3] d'après des pièces injectées et des coupes microscopiques examinées à un faible grossissement.

Macroscopiquement, ils forment autour des veines caves, palléales, abdominales, génitales, des grappes glandulaires jaunâtres (appendices veineux des auteurs allemands). Entés sur les veines, ils flottent dans la « cavité rénale » appelée aussi sac rénal ou « vessie ». Ce qu'est cette vessie, il nous faut le dire en deux mots. Lorsqu'on ouvre la cavité palléale, on aperçoit une membrane fine, recouvrant des organes, et distendue par du liquide. C'est cette membrane qui forme les sacs rénaux. Elle est trouée de deux orifices qui font communiquer le sac et la grande cavité palléale. Ces orifices sont munis de sphincters, ce sont les urèthres. Par eux le liquide qui remplit la vessie est expulsé au dehors. — Intérieurement, les sacs communiquent par des orifices avec la cavité péricardique. Lorsqu'on fend d'un coup de ciseau la membrane qui forme le sac rénal, on aperçoit, flottant dans le sac, le corps fungiforme. Ainsi les « reins » du poulpe, appendus aux veines, déversent leur produit dans les sacs rénaux. Or, il est clair que, physiologiquement, sinon anatomiquement, ces sacs sont une sorte de vaste séreuse, recouvrant les organes et les soustrayant au mouvement rythmé du manteau. Ils renferment un liquide qui contient des substances albuminoïdes. Il faut donc se garder de faire une assimilation trop rigoureuse du poulpe au vertébré. A strictement

1. MM. Gompel et Victor Henri, *Société de Biologie*, 19 mai 1906.

2. La situation de ce laboratoire est particulièrement favorable à ce genre de recherches. Dans la baie de Beaulieu, les poulpes abondent, et un petit port de la baie, Saint-Jean, est habité par des pêcheurs qui font de la capture du poulpe leur métier habituel. Qu'on nous permette d'exprimer à nouveau à notre ami Guieysse, directeur du laboratoire, nos remerciements pour son aimable accueil et pour les facilités de travail qu'il nous a données.

3. Vigelius, *Niederland Arch. für Zoologie*, Bd. V, S. 116, 1880.

parler, le corps fungiforme n'est pas un rein, ou du moins pas seulement un rein. C'est une glande excrétoire, et le liquide qu'elle rejette a le double caractère d'une urine et d'un transsudat séreux. On pourrait écrire expressivement, sinon très exactement, que le poulpe urine dans son péritoine.

Quoi qu'il en soit, le corps fungiforme est bien choisi pour l'étude que nous voulons faire, parce qu'il ne présente qu'un rang de cellules baignant dans le sang, le milieu intérieur par une face, et dans le liquide vésical, le milieu extérieur par l'autre face. En effet, les appendices veineux se composent d'une série de papilles formées par un épithélium à un seul rang de cellules.

Le liquide excrété a été étudié récemment par O. von Furth[1].

On peut facilement recueillir 6 à 8 centimètres cubes d'urine sur un poulpe de 2 kilos. Mais c'est une quantité petite pour l'analyse chimique. Otto von Furth a proposé de lier les urètres, de laisser la vessie se gonfler plusieurs jours, et de recueillir l'urine dont on peut avoir une grande quantité. Nous montrerons plus loin que cette pratique est défectueuse; et c'est ce qui nous force à ne tenir aucun compte des analyses d'urine normale que nous avions nous-même pratiquées, en employant ce procédé.

L'urine de poulpe renferme des sels, et notamment du chlorure de sodium et des phosphates. On ne sait s'il y existe normalement de l'urée. Elle contient de l'acide urique. Elle coagule par la chaleur, et contient une substance albuminoïde encore non identifiée. Enfin, on trouve toujours, flottant dans les sacs rénaux, des concrétions uriques ou phosphatiques.

La quantité d'urine de poulpe qu'on peut recueillir et sa composition rendent facile la solution des questions que nous nous sommes posées. Nous allons montrer comment nous les avons abordées au point de vue physiologique et au point de vue histologique.

1. O. von Fürth, *Hoppe Seyler's Zeitschr. für physiologische Chemie*, XXXI, 3, 353. On y trouvera la bibliographie antérieure.

PREMIÈRE PARTIE

RECHERCHES PHYSIOLOGIQUES

III. — Technique.

A. *Contention des animaux.* — Lorsqu'on opère sur des pieuvres un peu volumineuses, on ne saurait se contenter de faire tenir l'animal par un aide. On a proposé d'enfermer tous les bras dans un sac; mais le sac est mou, et les mouvements des bras lui communiquent des soubresauts incommodes. Nous avons remplacé le sac par une boîte de bois. Une caisse, en forme de parallélipipède allongé, a un couvercle mobile. L'une des petites faces perpendiculaires à l'axe est remplacée par deux pièces en forme de lunette de guillotine, glissant dans une rainure creusée sur les grandes faces. Pour contenir l'animal, on ouvre le couvercle de la caisse, on enlève la pièce supérieure de la lunette. Rapidement on met tous les bras dans la caisse; on fait reposer l'espèce de col qui sépare la tête des bras sur la pièce inférieure de la lunette; on glisse la pièce supérieure, et on ferme le couvercle. L'opération dure un instant : tous les bras sont enfermés dans la caisse et le corps entier est dehors, appendu à la lunette. On le place alors dans un bassin rempli d'eau, et on peut faire largement respirer l'animal, en faisant filer, au moyen d'un tube, de l'eau aérée par les ouvertures du manteau.

B. *Opérations.* — Il s'agissait pour nous : 1° de faire sciemment varier la composition du sang; 2° de recueillir, à un moment donné, le sang; 3° de recueillir, au même moment, l'urine.

Pour faire varier la composition du sang, nous avons injecté diverses substances dans une veine branchiale. Les doigts sont enfoncés de chaque côté du siphon dans la cavité palléale. On guide sur eux des ciseaux dont un coup, donné entre le siphon et le manteau, détache celui-ci. On le renverse alors : les organes font saillie. Les branchies sont flottantes. Il est facile d'atteindre les veines branchiales et de mettre une canule dans une de leurs divisions.

Pour recueillir l'urine, on peut, en renversant de même le manteau, mettre à nu la vessie et les urètres. Il est facile de les

lier. On peut aussi y introduire une petite canule, lier sur elle le sphincter, lui attacher un petit ballonnet de caoutchouc et réaliser ainsi une fistule permanente de la vessie.

Pour prendre du sang, il suffit de découvrir, par la face dorsale, la veine cave, et d'y introduire une canule.

C. *Analyses.* — L'analyse des chlorures a été faite par la méthode de Denigès (défécation au permanganate), titration au nitrate d'argent, — de l'urée par la méthode de Moreigne, — du glucose par la liqueur de Violette ferrocyanurée après défécation au sous-acétate de plomb. — Cryoscopies par la méthode de Beckmann (thermomètre de Baudin au 1/50).

IV. — Expériences préliminaires. Concentration moléculaire de l'eau de mer, du sang et de l'urine du poulpe.

Avant d'étudier les échanges qui ont lieu au niveau du rein, il est nécessaire d'être renseigné sur quelques points.

L'eau de mer dans laquelle vivaient nos poulpes congèle à — 2°24. Elle renferme 35 grammes de chlorures par litre. — Le sang du poulpe congèle à — 2°24. Sa teneur en Cl est 35 grammes — (exprimés en NaCl). C'est le chiffre que nous avons trouvé dans quatre examens. Cinq examens nous ont montré que l'urine congèle toujours à — 2°24. Il y a donc, à l'état normal, uniformité de concentration entre l'eau de mer, le sang, l'urine. Mais si la concentration de l'urine est la même que celle de l'eau de mer et du sang, sa composition n'est pas la même. En effet nous avons plusieurs fois trouvé sa teneur en Cl moindre de 35,00 (30,50 — 32,10 — 33,40). Ce qui nous indique déjà que les organes sécréteurs doivent être capables d'une certaine sélection.

V. — Régulation de la concentration moléculaire du sang.

Lorsqu'on fait varier la concentration moléculaire du sang par une injection intraveineuse de cristalloïdes, et qu'on fait une prise de sang quelques heures après, on constate que la concentration, anormalement augmentée, est revenue à la normale (point de congélation : — 2°24). On peut voir des exemples de ce fait dans les protocoles des expériences du tableau ci-après.

TABLEAU I. — **Injections intraveineuses de glucose.**

	POIDS DU POULPE	QUANTITÉ INJECTÉE	DURÉE DE L'EXPÉRIENCE	QUANTITÉ D'URINE ÉLIMINÉE	POINT DE CONGÉLATION	CL. P. 1 000	SUCRE P. 1 000
	Grammes.	Cent. c.	Heures.	Cent. c.	Δ	Grammes.	Grammes.
I.....	1 110	12 à 40/100	5	18	— 2°84	33,10	6,40
II.....	1 870	12 à 40/100	7	26	— 2°24	35,00	2,33
V-VI.....	1 750 1 800	12 à 40/100 12 à 40/100	5	10,5 12	— 2°73	31,25	5,90
		Sang : Δ = — 2°24. Sucre p. 1 000/1 gr. 00.					
XVIII....	2 150	15 cc. 4 gr.	24	18	— 2°22	31,00	0,00
XX.....	1 900	12 cc. 3 gr.	3	6	— 2°90	29,10	6,00
		Sang : Δ = — 2°25 Cl. 35,00					
XXV.....	6 500	10 cc. 5 gr.	6	30	— 2°16	30,00	6,10
		Sang : Δ = — 2°18. Cl. 35,00. Sucre, 0,0 Contenu intestinal. Au-dessous du cæcum spiral..... Δ = — 2°18. Cl. = 38,00. Au-dessus du cæcum spiral..... Δ = — 2°22. Cl. = 32,00. Hépatopancréas Δ = — 2°34.					

TABLEAU II. — **Injections intraveineuses de chlorure de sodium.**

	POIDS DU POULPE	QUANTITÉ INJECTÉE SOLUTION SATURÉE	DURÉE DE L'EXPÉRIENCE	QUANTITÉ D'URINE ÉLIMINÉE	POINT DE CONGÉLATION	CL. P. 1 000
	Grammes.	Cent. c.	Heures.	Cent. c.	Δ	Grammes.
VII.....	2 300	12	5	12	— 3°02	45,50
		Hépatop. Δ — 3°12.				
X.....	1 850	10	24	18	— 1°90	28,10
		Hépatop. Δ — 3°50.				
XXIV....	1 600	12	3	19	— 2°62	46,00
		Hépatop. : Δ — 3°. *Sang* : Δ — 2°29. NaCl. 40,00. Contenu intestinal : Δ — 2°20. NaCl. 25,20.				
XXVI....	3 800	14	6	17	— 2°22	30,00
		Sang : Δ — 2°24. Nacl. 38,00. Hépatopancréas ... Δ — 2°06. Noir..... Δ — 2°06. Contenu intestinal. Δ — 2°24. Cl. = 39,00.				

TABLEAU III. — **Injections intraveineuses d'urée.**

	POIDS DU POULPE	QUANTITÉ INJECTÉE	DURÉE DE L'EXPÉRIENCE	QUANTITÉ D'URINE RECUEILLIE	POINT DE CONGÉLATION	CL. P. 1 000	URÉE P. 1 000
	Grammes.	Cent. c.	Heures.	Cent. c.	Δ	Grammes.	Grammes.
III.....	1 600	12 cc. 4 gr.	5	11	— 2°23	33,00	8,50
IV.....	2 100	12 cc. 4 gr.	8,30	?	— 2°23	30,00	5,10
		Hépatopancréas : Δ = — 2°81. Sang = Δ — 2°24.					
VIII..... Fistule permanente.	3 200	12 cc. 4 gr.	5	6,2	— 2°22	32,10	5,40
			8	7	— 2°24	30,00	0,50
		Hépatopancréas : Δ — 3°10.					
XI.....	1 900	10 cc. 4 gr.	24	7	— 2°23	29,25	0,50
XXI.....	2 500	10 cc. 5 gr.	3	?	— 2°24	32,00	
		Sang = Δ — 2°42. Nacl. 35,00.					

EXPÉRIENCES SUR LA RÉSORPTION.

Exp. XIX. — A un Poulpe de 1 600 gr., on injecte dans la vessie 10 cc. de solution de chlorure de sodium saturée. On lie les urètres. 24 heures après on retire, par ponction, un liquide dont le point de congélation est — 2°24, et qui contient 29,10 Cl par litre.

Exp. XXII. — A un Poulpe de 1 700 gr. on injecte dans la vessie 4 gr. de glucose dissous dans 10 cc. d'eau. On lie les urètres. 24 heures après on retire un liquide dont le point de congélation est — 2°23 et qui ne réduit pas le Fehling.

Exp. XXX. — A un Poulpe de 3 200 gr. on injecte une solution de 4 gr. urée dans 10 cc. eau. On lie les urètres. 24 h. après on retire un liquide qui ne contient que des traces d'urée.

Ainsi, la concentration moléculaire du sang du poulpe revient automatiquement à son taux normal.

VI. — MÉCANISME RÉGULATEUR DE LA CONCENTRATION MOLÉCULAIRE DU SANG.

Nous nous sommes demandé comment se fait ce rétablissement de la concentration moléculaire momentanément troublée; et nous avons essayé de voir quels organes prennent part à la fixation ou à l'élimination des cristalloïdes injectés.

1° *Hépatopancréas.* — Nous avons fait un certain nombre de cryoscopies de l'hépatopancréas, par la méthode de Sabbatani. Nous avons trouvé que le point de congélation de l'hépatopancréas normal est — 2°24. Au contraire, après injection intraveineuse de cristalloïdes, ce point est toujours abaissé fort au-dessous de celui de l'eau de mer. Nous avons trouvé, comme on le verra, après une injection de glucose — 2°34; après une injection d'urée — 2°81, — 3°10 et après une injection de NaCl — 3°12, — 3°50. L'hépatopancréas est donc capable de fixer une partie des corps dissous en excès dans le sang.

Mais une grande partie de ces corps est éliminée par l'intestin et par le rein.

2° *Intestin.* — Si, en effet, on enferme le tube digestif entre 2 ligatures, l'une faite au niveau de l'œsophage et l'autre au-dessus de l'anus, et si, quelques heures après une injection intraveineuse, on recueille le liquide contenu dans le tube digestif, on constate que sa concentration est un peu supérieure à celle du sang et de l'eau de mer.

3° *Rein.* — Le corps fungiforme prend une part active à l'élimination. — C'est surtout son rôle que nous avons étudié.

VII. — Mode d'action de l'épithélium rénal.

A. — Tout d'abord, si l'on injecte une certaine quantité de solution de cristalloïdes dans les veines, la quantité d'urine augmente nettement pendant les heures qui suivent. Il y a donc activation de l'élimination. Et la question se pose de savoir par quel mécanisme se fait cette élimination plus active.

1° Ce n'est pas une filtration mécanique. En effet, si nous comparons la concentration totale de l'urine à celle du sang, nous voyons qu'elles sont différentes; celle de l'urine est plus forte. Une simple filtration mécanique ferait passer à travers l'épithélium un liquide à la même concentration que le sang.

2° Ce n'est pas une osmose, puisque l'urine demeure plus concentrée que le sang, sans que de l'eau vienne la diluer, pour égaliser les concentrations.

3° Ce n'est pas une diffusion des cristalloïdes, puisque des cristalloïdes ne sortent pas du sang, pour égaliser les concentrations.

L'urine est et demeure plus concentrée que le sang; il se fait donc au niveau du rein un travail de concentration, physiquement mesurable. *Ce travail est le fait des cellules rénales.*

B. — Ce n'est pas seulement une concentration « in toto » du liquide excrété qu'accomplissent les cellules rénales. Elles font encore *une véritable sélection* des différents éléments.

Si l'on injecte une substance donnée, sel, urée, ou sucre, et qu'à un certain moment, au cours de l'élimination, on compare la concentration de cette substance dans le sang et dans l'urine, on voit qu'elle se trouve à une plus forte concentration dans le liquide excrété que dans le sang. Elle a donc été en quelque manière sélectionnée, et comme choisie par le rein. C'est aux faits de ce genre que nous avons donné le nom de sélection positive. On en trouvera plusieurs exemples dans le tableau des expériences.

Inversement, si l'on cherche quelle est, dans le liquide excrété, la concentration des cristalloïdes autres que celui qu'on a injecté, et qui est éliminé en excès, on trouve que la concentration de ces cristalloïdes est moins forte dans le liquide excrété que dans le sang. Il y a donc eu arrêt du passage de ces cristalloïdes, ou, comme nous disons, sélection négative.

Cette simple membrane qu'est l'épithélium rénal est donc capable d'accomplir : 1° un travail physique de concentration du liquide éliminé, travail produit aux dépens d'énergies intracellulaires; 2° une sélection, un choix des divers éléments. Autrement dit, elle se trouve être, à un moment donné, inégalement perméable aux différents éléments (eau, cristalloïdes) et, à différents moments, inégalement perméable à un élément donné (choix ou refus de tel ou tel cristalloïde). Ce sont là des phénomènes qu'aucune membrane physique simple ne présente. Par contre, ce sont bien ceux qu'on observe lorsqu'on étudie le rein des Mammifères; et l'on ne saurait avoir de répugnance à les attribuer à l'épithélium tubulaire des Mammifères, puisqu'un épithélium aussi simple, celui des corps fungiformes du Poulpe, permet de les mettre en évidence.

VIII. — Remarques touchant la résorption des liquides contenus dans les sacs rénaux.

Dans nos premières expériences, immédiatement après l'injection intraveineuse, nous faisions la ligature des urètres et quelques heures (3 à 5) après l'injection nous recueillions par ponction le liquide qui distendait la vessie. Quand nous avons voulu étudier le liquide urinaire, non plus peu d'heures, mais vingt-quatre heures après l'injection, nous avons été frappés de ce fait que nous ne retrouvions plus dans le liquide urinaire trace du cristalloïde injecté dans le sang, cristalloïde qu'on trouvait en abondance dans ce même liquide quelques heures après l'injection. Ceci nous a amené à nous demander si ce cristalloïde ne s'était pas résorbé. Or c'était bien le cas. En effet, si l'on injecte dans la vessie, au moyen d'une canule passée dans les uretères, des solutions de NaCl ou d'urée, qu'on lie ensuite les uretères et qu'on recherche après vingt-quatre heures l'élément introduit, on ne le retrouve plus dans la vessie. Il s'est donc résorbé [1]. Evidemment, on doit se demander quel est l'organe qui, placé dans la cavité vésicale, résorbe les substances injectées, et par quelle voie de dérivation se fait alors l'élimination de ces substances. A ces questions nous ne pouvons donner de réponse précise, nos expériences n'ayant point été poursuivies de ce côté.

IX. — Action de quelques excitants du rein sur le corps fungiforme.

La ressemblance entre le mécanisme intime de l'action des cellules rénales chez le Poulpe et chez les animaux supérieurs nous a incités à rechercher si quelques substances dont on connaît l'action excitante sur le rein des Mammifères agissent aussi sur celui des Céphalopodes.

1. On voit que, comme nous le disons plus haut, la pratique qui consiste à lier les uretères et attendre plusieurs jours pour avoir une grande quantité d'urine *normale* est défectueuse. Un grand nombre d'éléments peuvent être résorbés.

Caféine. Théobromine. — Chez le Chien, ces substances accélèrent l'élimination du chlorure de sodium. La concentration du NaCl ne changeant pas dans le sang, après injection de caféine, la concentration du NaCl dans l'urine augmente. Chez le Poulpe, on ne constate aucune action analogue, après injection d'une dose même triple de celle qui agit chez le Chien.

Phloridzine. — On sait qu'après injection de phloridzine, les Mammifères présentent de la glycosurie. Rien de pareil n'a pu être constaté sur le Poulpe.

Pilocarpine. — Après injection intraveineuse de pilocarpine, l'urine du Poulpe change de caractères. L'élimination est peu abondante. Mais le liquide rénal devient très visqueux, filant, et semble être bien plus riche en albuminoïdes. Il semble — les expériences seraient à reprendre à ce point de vue — que la pilocarpine active l'excrétion d'albuminoïdes. Mais la concentratiou de l'urine et sa teneur en sels n'est pas changée.

Telles sont les diverses constatations physiologiques que nous avons pu faire en appliquant au Poulpe la méthode d'étude de la fonction rénale par les éliminations provoquées. Nous allons maintenant exposer les résultats de nos études histologiques.

DEUXIÈME PARTIE

ÉTUDE HISTOLOGIQUE DU CORPS FUNGIFORME A L'ÉTAT NORMAL ET AU COURS DES ÉLIMINATIONS PROVOQUÉES.

X. — Technique générale.

Méthodes de fixation. — Les reins coupés à coups de ciseaux en petits fragments (1/2 centimètre) ont été traités par différents fixateurs. En général, des fragments des reins, prélevés au cours d'une expérience donnée, étaient placés dans les liquides suivants : Merkel, Perenyi, Herman, Bouin, Zenker, Lindsay, Tellyesnicki, Flemming, Van Gehuchten, mélange alcool absolu, éther acétique.

Ce sont les quatre derniers liquides qui nous ont donné les meilleurs résultats.

1° *Flemming, Tellyesnicki.* — Les pièces étaient immergées dans le fixateur immédiatement après l'ablation; elles y séjournaient plus ou moins longtemps. Après divers tâtonnements, l'immersion pendant quarante-huit heures nous a paru la plus avantageuse. — Puis les morceaux étaient lavés vingt-quatre heures à grande eau (nous avons comparé le lavage à l'eau de mer au lavage à l'eau douce; les résultats ont été les mêmes). Nous les faisions ensuite passer dans la série des alcools, en commençant par l'alcool à 30° pour le Flemming, par l'alcool à 15° pour le Tellyesnicki; et chaque passage durait six heures. Après un bain de douze heures dans l'alcool absolu, nous faisions l'inclusion suivant notre méthode ordinaire.

2° *Van Gehuchten. Mélange alcool-éther.* — Les pièces séjournaient trois heures dans le fixateur, 12 heures dans l'alcool absolu, et étaient ensuite traitées suivant notre méthode [1].

Méthode de coloration. — 1° Pièces fixées au Van Gehuchten ou à l'alcool-éther. Les coupes collées sur lames étaient colorées par l'hématoxyline ferrique, fuchsine acide.

2° Pièces fixées par le Flemming. Nous avons employé surtout la méthode de coloration de Galeotti, qui nous a donné d'excellents résultats.

a) Dix minutes dans une solution de fuchsine acide dans l'eau anilinée à 60°.

b) Lavage à l'eau pure.

c) Quarante secondes dans une solution d'acide picrique à saturation dans alcool absolu, diluée d'un tiers d'eau distillée.

d) Lavage à l'eau pure.

e) Deux minutes dans une solution à 0,50 p. 100 de vert de méthyle dans l'alcool, diluée de moitié avec de l'eau distillée.

f) Lavage à l'eau.

g) Alcool absolu, xylol, baume.

Nous avons employé également la méthode de Ferrata (pyronine,

1. Lamy, Mayer et Rathery, in *Journal de Physiologie et de Pathologie générale*, juillet 1906. On y trouvera notre technique détaillée et la bibliographie.

vert de méthyle), la triple coloration de Prenant, la triple coloration de Guieysse.

3° Pièces fixées au Tellyesnicki. Nous nous sommes servis des diverses méthodes de coloration employées par Regaud et Policard dans l'étude du rein des Ophidiens[1] : coloration de Benda, hématoxyline chromo-cuprique de Weigert, hématoxyline ferrique (en se servant d'alun ferrique acidulé avec 1 p. 100 d'ac. sulfurique).

XI. — Étude du rein du Poulpe a l'état normal.

Cette étude, pour être fructueuse, doit être pratiquée sur les coupes fixées par différents liquides fixateurs : on a ainsi des résultats qui se complètent heureusement.

Examen à un faible grossissement. Disposition générale du corps fungiforme. — Les coupes montrent que les corps fungiformes sont constitués par des villosités papillomateuses, de légères élevures en bouquets, en choux-fleurs, dont le centre est occupé par une branche veineuse provenant de la veine cave. — En effet, de la veine cave partent des divisions vasculaires qui se ramifient à leur tour, et chacune de leurs arborisations terminales forme l'axe d'une papille glandulaire. L'épithélium coiffe les extrémités de l'arbre veineux et revêt ses grosses branches.

Lorsque les coupes intéressent les papilles *perpendiculairement à leur axe*, on a l'image d'un cercle complet. Le centre est occupé par la coupe du rameau veineux terminal; la périphérie est bordée par une véritable membrane dont nous verrons plus loin la structure. Entre le vaisseau et la membrane s'étendent les cellules. Faisons remarquer que si, au premier abord, cette coupe ressemble à celle d'un tube de rein de Mammifère, en réalité, elle en est l'inverse puisque la lumière centrale du tube est la voie d'apport, et la périphérie la voie d'excrétion.

Si la coupe est parallèle à l'axe de la papille, on voit une villosité en doigt de gant. Cette villosité est parcourue dans toute sa

1. Regaud et Policard, Recherches sur la structure du rein de quelques Ophidiens, *Arch. d'Anat. microscop.*, t. VI, fasc. II et III, 1903.

longueur par un capillaire axial, souvent à peine entr'ouvert. Les parois des capillaires sont bordées par une seule rangée de grosses cellules épithéliales qui constituent toute la villosité. Extérieurement, l'autre face de ces cellules est en rapport avec le liquide vésical. De ce côté externe, la villosité est bordée par une membrane à contours sinueux.

Étude des papilles examinées à un fort grossissement. — Nous passerons successivement en revue les différentes parties de la papille.

1° *Capillaire central.* — Ce capillaire est une division terminale des veines efférentes de la veine cave. Une grosse veine sort de la veine cave, se divise, se subdivise, et forme des arborisations terminales. Sur des coupes enrobées dans le collodion, et colorées à l'hématéine-éosine, on suit facilement les grosses branches de la veine grâce à la coloration des noyaux cellulaires de sa paroi; mais, arrivées à la base des papilles terminales, les veinules semblent perdre leur paroi propre; en tous cas les éléments qui les constituent cessent d'être décelables; les parois des capillaires terminaux, placés dans l'axe des papilles, prennent les mêmes colorants que le protoplasma, mais plus intensément.

Pour se rendre compte de l'aspect de ces capillaires terminaux, il faut savoir que la papille présente une série de bosselures, comprenant chacune 2 ou 3 cellules, de sorte qu'elle est elle-même lobulée. Le capillaire parcourt l'axe de la papille et envoie des ramifications, des capillicules dans chacun de ces lobules; ces capillicules s'enfoncent en coins entre les cellules; si bien que l'ensemble du capillaire et des capillicules figure une sorte d'épi. A l'état normal, ces capillicules et même parfois le capillaire central ont leurs parois si rapprochées, que souvent ils ne sont représentés que par une ligne, plus ou moins épaisse : la lumière est virtuelle. — Les dernières ramifications des capillicules ne sont même jamais révélées que par la présence d'une ligne plus intensément colorée que le protoplasma. Cette ligne n'atteint jamais la bordure extérieure de la villosité. Elle s'arrête aux deux tiers de la hauteur des cellules.

2° *Cellules épithéliales.* — Les cellules épithéliales sont très

volumineuses. Elles reposent par leur base sur le capillaire central et font directement saillie dans la vessie; chacune d'elles bombe un peu, ce qui donne à la bordure de la villosité son aspect sinueux.

Les limites qui séparent les unes des autres les cellules sont peu nettes, les cadres intercellulaires mal dessinés. Regaud et Policard, dans leur très important mémoire sur la structure du rein des Ophidiens, ont montré que chez ces derniers les cadres intercellulaires sont remarquablement nets. Nous nous sommes servis de la coloration de Benda qui leur avait donné de très bons résultats; mais, même avec cette méthode, on ne peut voir que très imparfaitement, chez les Poulpes, les limites intercellulaires. La papille semble constituée par une large bande de protoplasma continue, parsemée de noyaux, et interrompue de place en place par des ébauches de cloisons n'occupant que la base des cellules.

Nous étudierons dans ces corps cellulaires : la structure du protoplasma; le noyau, les enclaves intracellulaires.

A. *Le protoplasma.* — Le protoplasma prend l'éosine, le cristal violet et se colore particulièrement bien par le vert de méthyle. Cette coloration n'est pas uniforme. Au premier abord, toute la cellule paraît être constituée par un très fin réseau; mais les mailles en sont beaucoup plus serrées à la base de la cellule; de sorte que le tiers interne de la cellule présente une coloration intense qui va se dégradant, s'estompant insensiblement vers la périphérie. Le fin treillis qui forme la cellule devient à la base un feutrage épais; plus haut, les mailles sont plus larges; à y regarder de près — comme elles sont coupées dans toutes les directions — elles apparaissent ici comme des assemblages de petites lignes, de minces fibrilles, là comme formées de points, de fines granulations vertes, punctiformes.

Cet aspect réticulaire et ponctué est celui que donnent les coupes de pièces fixées au Flemming. Après fixation au Van Gehuchten, le protoplasma apparaît comme rétracté, tassé sur lui-même. Nous n'avons pas retrouvé l'aspect granuleux du protoplasma signalé par Regaud et Policard dans les coupes de reins d'Ophidiens fortement chromisées.

B. *Le noyau.* — Toutes les cellules renferment un noyau très volumineux, situé à l'union du tiers externe et du moyen de la cellule. La forme de différents noyaux d'une même papille est variable; les uns sont arrondis ou ovalaires, à contours nets et réguliers; les autres sont irréguliers, mamelonnés, dentelés.

Le noyau se peut colorer d'une façon massive en noir par l'hématoxyline ferrique; les mottes chromatiques existent, mais sont masquées par la coloration diffuse du suc nucléaire. Parfois il existe une motte centrale bien nette se colorant par la fuchsine acide en rouge très foncé; cette motte centrale est reliée par des filaments à de petites masses périphériques prenant la même coloration.

Dans beaucoup de noyaux, on constate l'existence de deux sortes d'éléments, analogues à ceux que Ferrata[1] a décrits dans les cellules des reins de lapins ou de souris. Il existe des granulations se colorant en rouge par la fuchsine acide, d'autres en vert par le vert de méthyle.

C. *Les enclaves intra-cellulaires.* — Toutes les cellules renferment d'abondantes inclusions cellulaires. Ce sont, pour la plupart, des granulations, surtout répandues dans le tiers externe de la cellule, et formant des amas parfois tellement épais qu'ils cachent le noyau. On sait que Tribondeau[2] fait jouer au noyau un rôle important dans l'élaboration des granulations rénales. Le nucléole pourrait, d'après cet auteur, s'échapper du noyau et devenir un nucléole intraprotoplasmique; il entraînerait avec lui une partie des granulations chromatiques. Ferrata[3] accepte pleinement cette opinion, combattue par Regaud et Policard. Nous devons dire, qu'ayant constaté l'accumulation des granulations autour des noyaux, dans les cellules du rein de poulpe, nous avons cherché avec soin une trace d'effraction de ceux-ci. Malgré des examens répétés, nous n'avons jamais pu observer ce phénomène.

Les grains dont on constate la présence dans les cellules ne sont pas tous de même dimension et ne prennent pas tous les mêmes colorations.

1. Ferrata, Sulla struttura del nucleolo, *Archivio di fisiologia*, janvier 1906.
2. Tribondeau, *Soc. Biol.*, 1902, art. Soc. linnéenne de Bordeaux, 21 mai 1902.
3. Ferrata, I fenomeni di secrezione della cellule renale, *Arch. de fisiologia*, 1905.

1° Les uns — ce sont les plus nombreux — sont ronds, tout petits, se colorant en vert-jaunâtre par le vert de méthyle. Ces grains, malgré leurs petites dimensions, se distinguent cependant des minuscules granulations résultant de la coupe transversale du réticulum protoplasmique; ils sont nettement distincts du protoplasma et un peu différemment colorés.

2° Viennent ensuite comme nombre des grains plus volumineux, arrondis ou ovalaires, disséminés parmi les précédents, et prenant la coloration rouge intense par la fuchsine acide. Ces grains sont assez nombreux pour colorer vivement en rouge le tiers externe de la cellule, qui contraste ainsi avec le tiers interne dont le feutrage protoplasmique se colore intensément en vert.

Ferrata a déjà vu ces deux sortes de granulations dans les reins de lapin et de hérisson, quand on emploie la coloration de Galeotti.

3° Il existe enfin quelques grains irréguliers, assez volumineux, dont la partie périphérique semble se colorer plus fortement en rouge noir par la fuchsine acide que le centre, et qui ressemblent assez aux enclaves que Regaud et Policard ont décrites sous le nom de vésicules lipoïdes.

4° Nous devons dire que sur les préparations fixées au Flemming on peut encore trouver, mais fort rarement, les éléments suivants :

a) Dans certaines cellules, en plein corps protoplasmique, le plus souvent dans la région infranucléaire, de petits grains fins au nombre de 1, 2 ou 3 au maximum et se colorant intensément en noir par l'acide osmique.

b) Quelquefois aussi on rencontre un grain volumineux se colorant aussi en noir par l'acide osmique.

Mais ce sont là des exceptions; on ne voit ces grains de nature probablement grasse, que dans 2 ou 3 cellules d'une préparation. Par contre, il n'est pas rare de voir des amas graisseux en dehors des papilles rénales et en particulier à leur base, au niveau de la division de la veinule.

3° *La bordure striée.* — A la périphérie de la papille, épousant tous ses détours et toutes ses sinuosités, et lui formant un revêtement continu, existe une membrane très mince, qui se colore

fortement en vert après fixation au Flemming et coloration Galeotti, en rouge après fixation au Van Gehuchten et coloration à l'hématoxyline ferrique, fuchsine acide. Cette cuticule apparaît nettement striée. Les striations, perpendiculaires aux cellules, ne sont pas aussi distinctes que dans la bordure en brosse du rein des Mammifères; mais on ne peut se défendre de penser que cette membrane en est l'homologue, puisqu'elle est située comme elle du côté excréteur de la cellule. — Nous avons rencontré cette bordure striée sur tous les reins de Poulpe. Très visible après fixation au Van Gehuchten, elle est encore facilement percevable après la fixation au Flemming.

Telle est la structure des reins de Poulpes normaux. On voit l'intérêt qu'elle peut présenter au point de vue de l'histo-physiologie comparée de la sécrétion rénale, puisqu'on y retrouve plusieurs des éléments habituels des cellules rénales : membrane basale et bordure striée, enclaves protoplasmiques analogues à celles des Vertébrés.

XII. — Étude du rein des Poulpes chez qui on a provoqué diverses éliminations.

Nous avons entrepris cette étude en vue de savoir si des variations de la sécrétion urinaire, étudiées d'autre part au point de vue physico-chimique, s'acompagnent de modifications histologiques.

Nous avons examiné les reins des animaux qui ont servi aux expériences physiologiques relatées dans la première partie de ce mémoire, et d'autres que nous avons spécialement sacrifiés. — Disons tout de suite que nous n'avons trouvé aucune figure différente de la normale après l'injection intraveineuse de pilocarpine, phloridzine, théobromine, caféine.

Au contraire, après injections intraveineuses de chlorure de sodium, glucose et urée, c'est-à-dire dans tous les cas où s'est produite une élimination abondante d'eau, une polyurie, les figures s'éloignent sensiblement des figures normales. Les variations de structure sont d'ailleurs identiques, quelle que soit la substance injectée. — Nous allons les exposer rapidement.

A. *Disposition générale des papilles, vues à un faible grossissement.* — Toute la papille semble se développer, s'étaler en éventail. Le capillaire central de chaque papille ainsi que les capillicules qui en partent s'élargissent considérablemenf. Leur lumière cesse d'être virtuelle; et tous ces canaux, très ouverts, sont bordés par les cellules épithéliales qui forment non plus une villosité en doigt de gant, mais un large mamelon.

B. *Étude des papilles examinées à un fort grossissement.* — Nous allons rapidement examiner les modifications des éléments que nous avons précédemment décrits.

1° *Capillaire central.* — Les parois, très nettes, sont, comme nous venons de le voir, écartées les unes des autres.

2° *Cellules épithéliales.* — a) *Protoplasma.* — Le protoplasma paraît très modifié. Il est creusé de grands trous, d'aréoles, il figure un rets à grandes mailles courant de la membrane basale à la bordure. Ces mailles sont d'ailleurs de tailles inégales; elles sont surtout larges à la partie moyenne de la cellule. Au contraire, le protoplasma reste assez dense à la base et à la périphérie de la cellule. Nous insistons sur ce fait qu'il ne s'agit point ici de vésicules bien délimitées, à paroi distincte, mais bien de grandes aréoles comme celles que présente un tissu lâche.

b) *Noyaux.* — Les noyaux ne présentent aucune modification particulière de forme ou de structure. Nous avons vu que les noyaux des reins normaux présentent divers types (arrondis, ratatinés, irréguliers). Aucun de ces types particuliers ne semble plus fréquent dans les reins en état d'hypersécrétion aqueuse, sucrée, chlorurée, uréique.

c) *Enclaves intracellulaires.* — Les enclaves intracellulaires ne subissent aucune modification ; elles ne sont ni plus nombreuses ni plus rares; tout au plus peut-on admettre qu'au lieu de siéger presque exclusivement dans la zone nucléaire et sus-nucléaire, elles s'essaiment davantage dans tout le corps cellulaire. Après une étude très attentive des différentes pièces, recueillies au cours de l'hypersécrétion, examinées après avoir été traitées par des fixateurs et des colorants multiples, nous n'avons pu déceler aucune différence entre les granulations ou les vésicules lipoïdes

des reins normaux et des reins polyuriques, soit en ce qui concerne le nombre, soit en ce qui concerne la grosseur et la coloration.

3° *Bordure striée.* — Elle persiste sur tout le contour de la papille; nulle part elle n'est modifiée ou abrasée. Jamais nous n'avons constaté de boules sarcodiques venant briser sa continuité, boules fréquentes dans les reins des Mammifères, considérées par Nicolas, Disse, Curtis comme représentant un processus normal de la sécrétion, par Sauer, Gurwitsch, Regaud, Castaigne et Rathery, comme des productions artificielles dues à une fixation défectueuse.

Au total, au cours de l'élimination abondante d'eau et de cristalloïdes, les papilles sont distendues, les capillaires dilatés; le protoplasma, après fixation au Flemming, est troué d'aréoles et non plus finement réticulé; la bordure est intacte; les enclaves intra-cellulaires ne subissent aucune modification.

CONCLUSIONS

I. — 1° Chez le Pouple (Octopus vulgaris), la concentration moléculaire du sang est fixe, égale à celle de l'eau de mer, et se rétablit, quand on l'a troublée, en partie grâce à l'action de l'hépatopancréas et de l'intestin, en partie grâce à l'action du rein.

2° Malgré sa structure simple, le corps fungiforme est une glande sécrétante; il est capable de séparer du sang un liquide plus ou moins concentré que lui, accomplissant ainsi un travail qui est l'expresion d'énergies intra-cellulaires; il est capable de sélectionner tel ou tel cristalloïde et de l'éliminer à une concentration plus ou moins grande que celle à laquelle ce cristalloïde se trouve dans le sang.

3° Les organes contenus dans la vessie sont capables de résorption, ce qui retire de leur valeur aux analyses faites après ligature des urètres.

4° Quelques excitants des reins des vertébrés (caféine, théobromine, phloridzine) sont sans action sur les reins du Poulpe.

II. — 1° Histologiquement, les papilles terminales des corps

fungiformes sont formées par un rang de grosses cellules. Ces cellules sont groupées autour d'un capillaire central d'où partent des capillicules s'enfonçant entre les cellules; elles sont revêtues sur leur partie externe d'une bordure striée.

2° Leur protoplasma est finement réticulaire et granuleux; les noyaux, souvent irréguliers, renferment un nucléole et diverses granulations ; toutes les cellules renferment des enclaves, granulations diverses et vésicules lipoïdes, que nous avons longuement décrites.

3° Au cours de l'hypersécrétion d'eau ou de cristalloïdes, on observe une distension des papilles, un élargissement des capillaires; le protoplasma devient aréolaire.

Les noyaux et les enclaves protoplasmiques ne subissent aucune modification.

Explication des figures de la Planche IX.

Fig. 1. — Coupe d'un corps fungiforme de Poulpe (Octopus vulgaris) à l'état normal. — Vue d'une papille terminale. — Fixation liquide de Flemming. — Coloration de Galeotti. — Grossissement : Obj. 8, Stiassnie. — A, capillaire central; B, bordure striée; C, noyau et ses inclusions.

Fig. 2. — Fragment de la même papille vu à un grossissement de 1 mm. 1/15. Stiassnie. Fixation, coloration, idem. — A, capillaire central; B, bordure striée; C, protoplasma condensé à la base de la cellule; D, vésicules; E, granulations rouges; F, granulations vertes.

Fig. 3. — Coupe d'un corps fungiforme au cours d'une polyurie provoquée, 3 heures après une injection intraveineuse de glucose. Fixation. Coloration, idem. Grossissement. Obj. 8. Stiassnie. — A, capillaire central; B, bordure striée; C, aréole du protoplasma.

Annexe. — Tableau des expériences histologiques.

NUMÉROS	FIXATEURS	EXPÉRIENCE PRATIQUÉE SUR LE POULPE	DURÉE DE L'EXPÉRIENCE
594	Hermann, Merkel, Perenyi.	Normal.	
595	Merkel, Hermann, Perenyi.	Injection intraveineuse de glucose.	5 h.
596	Merkel, Hermann.	Injection intraveineuse de glucose.	12 h.
597	Flemming, Merkel, Hermann, Perenyi.	Inj. intraveineuse d'urée.	8 h. 30
598	Flemming, Hermann, Merkel, Perenyi.	Inj. intraveineuse d'urée.	24 h.
599	Bouin, Hermann, Flemming, Perenyi.	Normal.	
600	Hermann, Flemming.	Inj. intraveineuse de phloridzine.	24 h.
601	Hermann, Flemming. Zenker, Tellyesnicki, alcool-éther ou acétique.	Normal.	
602	Flemming, Hermann.	Inj. de phloridzine (dose faible).	6 h.
603	Flemming, Hermann.	Inj. de pilocarpine.	5 h.
604	Flemming, Hermann.	Inj. de phloridzine (dose forte).	5 h.
605	Flemming, Hermann.	Inj. de théobromine.	5 h.
606	Flemming, Hermann, Lindsay, Tellyesnicki.	Inj. intravein. de glucose.	24 h.
607	Hermann, Lindsay, Tellyesnicki.	Inj. de chlorure de sodium.	Résorption.
608	Flemming, Hermann, Tellyesnicki, Van Gehuchten.	Inj. intraveineuse glucose.	3 h.
609	Flemming, Hermann, Tellyesnicki, Van Gehuchten.	Inj. intraveineuse d'urée.	3 h.
610	Hermann, Flemming.	Inj. de chlorure de sodium.	3 h.
611	Hermann, Flemming, Lindsay.	Inj. de chlorure de sodium.	24 h.
612	Flemming.	Inj. intravein. de glucose.	6 h.
613	Hermann, Flemming.	Inj. de caféine.	5 h.
614	Flemming.	Inj. de caféine.	24 h.
615	Flemming.	Inj. d'urée.	24 h.
616	Flemming.	Inj. intravein. saccharose.	1 h. 30
617	Flemming.	— glucose.	1 h. 30
618	Flemming.	— glucose.	1 h. 30
619	Flemming.	Inj. intraveineuse de chlorure de sodium.	1 h. 15
620	Flemming.	Inj. intraveineuse de sulfate de soude.	1 h. 15

URETHRA DUPLEX

CONTRIBUTION A L'ÉTUDE DES CANAUX ANORMAUX DE LA VERGE

par le Professeur E. AIEVOLI,

Agrégé de chirurgie à l'Université royale de Naples.

En 1905 et 1906 ont paru, à ma connaissance, trois Mémoires sur ce remarquable sujet.

L'un a été rédigé par moi, en collaboration avec l'un de mes élèves (M. Bonabitacola), et a paru dans les *Archives générales de Médecine*, n° 35, 1905.

L'autre est de M. Stieda (*Archiv für klinische Chirurgie*, Bd. 77, 1905) ; le troisième, tout récent, est de M. Lichtenberg (*Beiträge zur klin. Chirurgie*, Bd. 48, 2, 1906).

Ces trois publications, bien que gardant une certaine individualité de points de vue, représentent, à mon avis, depuis les travaux d'Englisch, Meisels et d'autres, le substratum scientifique le mieux consolidé pour nos connaissances, et pour les investigations qui vont suivre.

J'ai pu constater, au cours de mes recherches, que la plupart des contributions manquent d'illustrations fidèles, et qu'on trouve à peine un dessin au crayon, peut-être trop schématique. Je crois que la publication des photographies de mon cas, très fidèle (j'en remercie mon ancien élève M. Lucente), pourrait attirer l'attention des pathologistes, d'autant plus que, selon tous les auteurs, l'observation de *canaux dorsaux anormaux du pénis — Urethra duplex — est d'une extrême rareté.* Si je ne me trompe, depuis le premier cas, décrit par Marchal (1852) jusqu'à nos jours, on compte, en tout, avec mon observation, 24 cas de canaux dorsaux soigneusement relatés.

Je renvoie donc à mon Mémoire indiqué, et à ceux d'Englisch, Stieda et Lichtenberg, les lecteurs qui voudront s'instruire. Je passe donc à *résumer* l'analyse de mon cas; les photographies sont plus claires que toutes les descriptions.

Il s'agit d'un paysan âgé de 63 ans, le nommé D. s. Fr. Rien de particulier dans sa famille, son enfance et sa jeunesse. D'après ses affirmations, il n'a pas eu d'affections vénériennes. Rien de morbide à ses organes génitaux avant février 1903, où il remarqua pour la première fois, sur le point dorsal médian du sillon balano-préputial, la présence d'un petit bouton de la grosseur d'une tête d'épingle. Il frictionna son gland et son prépuce avec sa propre urine, ce qui entraîna une balanite et un phimosis très marqués. Un chirurgien incisa le prépuce, découvrit le sillon balano-préputial, enleva une croûte qui cachait une ouverture conduisant à un foyer purulent. Pas de fièvre ni de souffrance empêchant le malade de se livrer au travail des champs. Pendant trois mois, l'état s'améliora, puis le malade se rendit chez un autre chirurgien qui dut diagnostiquer différemment, si nous en jugeons par le traitement anti-syphilitique pratiqué, sans d'ailleurs obtenir de résultats.

Examen actuel. Rien à remarquer en dehors de la lésion génito-urinaire. Le prépuce recouvrant en partie le gland montre une tuméfaction marquée de son rebord; il est presque éléphantiasique au-dessous du gland, et même allongé, sous forme d'un petit tablier. Le contour du gland mis à découvert (voir fig. 1), au lieu d'être nettement convexe, *présente juste au point dorsal médian une sinuosité, un enfoncement dont la muqueuse n'offre pas de traces de cicatrice.* Cet enfoncement pourrait se comparer à une demi-lune à convexité distale et concavité proximale. Dans cette excavation prend naissance un canal qui se dirige vers le pubis. Le prépuce ayant été retiré comme dans la figure 1 et le sillon balano-préputial mis à nu, on voit la forme du conduit dorsal dont la partie antérieure s'élargit en forme d'entonnoir (nous pourrions la comparer à l'extrémité élargie d'un tuyau d'arrosage), puis se rétrécit en arrière, et se continue plus loin en un canal dorsal et médian de la verge, dirigé vers le pubis. Ce canal résulte de la *convergence graduelle des parois* : il est formé en haut par le prépuce qui

vient s'adapter en bas sur une gouttière dorso-pénienne. Spontanément ou à la suite de pression, il sort de ce canal une sécrétion purulente, fétide et abondante. En essuyant la région, on voit que la gouttière pénienne est revêtue d'un tissu de couleur rose pâle, offrant l'aspect d'une muqueuse à épithélium plutôt serré; çà et là on rencontre quelques saillies de tissu de granulation.

Fig. 1.

La palpation du pénis et du pubis ne provoque aucune douleur; mais elle est suivie d'un écoulement abondant de produits sécrétés par le canal dorsal. La recherche microscopique de la sécrétion donne peu de globules de pus, mais beaucoup de *pyogènes communes*.

Une sonde n° 16 introduite dans le canal dorsal suit un trajet sous-préputial de 7 centimètres et demi, dans le sens médio-dorsal jusqu'à la symphyse, où elle est arrêtée dans un cul-de-sac; en poussant la sonde, on provoque en ce point une légère douleur. On

ne relève dans ce trajet que des irrégularités de calibre, des anfractuosités, ou des conduits collatéraux. On constate ainsi que le calibre du canal est partout à peu près égal, sauf l'élargissement décrit ci-dessus, et un élargissement proximal près du pubis, où le bout de la sonde jouit d'une certaine liberté de mouvements.

L'urètre est normal, même en ce qui concerne son calibre.

Fig. 2.

Pas de communications avec le canal dorsal. Comme le montre la figure 2, les deux sondes mises en place, abandonnées à elles-mêmes, restent en position fixe, gardant à peu près le parallélisme. La miction est normale même en notre présence ; l'urine ne sort du canal supérieur ni spontanément, ni par fermeture du véritable méat urétral. Un liquide coloré injecté dans le canal anormal revient sans laisser de trace dans l'urètre ou dans l'urine retirée de la vessie par le cathétérisme.

Quant au traitement, on doit, pour céder au désir du malade, se

borner à des irrigations antiseptiques (permanganate, sublimé, albargme) suivies de pansements avec des mèches de gaze iodoformée. Il arriva cependant qu'on amena au dehors du canal dorsal un lambeau presque triangulaire, replié, et s'enroulant dès qu'on voulait l'étaler. Au microscope les coupes de ce tissu présentaient une nécrose diffuse, des éléments cellulaires, et un stroma conjonctif dense, parsemé de fibres élastiques. Pas de structure glandulaire typique; on voyait des débris de cellules mal conservées provenant du revêtement urétral, et une remarquable infiltration de cellules de pus.

La substance des pansements fit disparaître toute sécrétion purulente. Le malade partit pendant que la gouttière du gland et le prépuce restaient à l'état primitif, sans qu'un véritable processus de cicatrisation en eût soudé les parois.

DES HÉMATIES DES MAMMIFÈRES,

DE LEUR DÉVELOPPEMENT ET DE LEUR VALEUR CELLULAIRE

Par Éd. RETTERER

Chef des travaux pratiques d'histologie à la Faculté de médecine de Paris.

(*Suite et fin* [1].)

DEUXIÈME PARTIE

DÉVELOPPEMENT DES HÉMATIES ET LEUR VALEUR CELLULAIRE

VIII. — Ligature des vaisseaux lymphatiques.

Dès 1900, j'ai [2] vu se développer des hématies dans les sinus des ganglions lymphatiques des fœtus de Cobaye et du Cobaye adulte. Cette constatation m'a donné l'idée d'étudier *expérimentalement* la formation des hématies dans les ganglions lymphatiques. Dans les autres organes hématopoiétiques ou dans le sang, les hématies, jeunes et vieilles, sont mélangées pêle-mêle et, pour les sérier, on est obligé de faire appel à des caractères plus ou moins probants, de sorte que des observateurs également distingués et consciencieux arrivent à des résultats opposés. En liant, au contraire, le vaisseau efférent d'un ganglion lymphatique, on arrête, comme dans une glande pourvue d'un conduit excréteur, les éléments élaborés dans le ganglion et il est possible de les examiner de quart d'heure en quart d'heure, d'heure en heure ou au bout de plusieurs journées. Dans ces conditions, on peut suivre pas à pas soit, dans le vaisseau

1. Voir *Journal de l'Anat. et de la Physiol.*, 1906, p. 567, pl. VIII.
2. *Soc. de Biologie*, 1900, p. 280, 281, 334 et 349 et *XIII*e *Congrès international de médecine* (section d'Histologie et d'Embryologie), Paris, 1900.

efférent ligaturé, soit dans les sinus du ganglion, les transformations des jeunes hématies en formes adultes aussi bien que les modifications que subissent les cellules du tissu ganglionnaire pour devenir hématies.

Avant de m'adresser aux animaux anémiés par la saignée ou l'abstinence, j'ai commencé par ligaturer les troncs lymphatiques cervicaux d'animaux normaux, c'est-à-dire placés dans toutes les conditions physiologiques de bonne santé. J'ai fait un nombre considérable d'expériences sur ces animaux (lapins, chiens et cobayes) *normaux*; mais, comme les résultats étaient toujours identiques, j'ai cru suffisant de citer quelques-unes de ces expériences. L'une a été décrite dans ma communication au *Congrès des Anatomistes* [1], ainsi que dans le *Journal de l'Anatomie et de la Physiologie*, 1901, p. 482 (*Exp. II*), les autres, V et VI, ont été rapportées dans *le même Journal* p. 483).

Les figures XVI et XXIII de la planche XIII reproduisent les hématies du ganglion lymphatique d'animaux normaux et en très bonne santé. Ces conditions physiologiques de ma première série d'observations ont échappé entièrement à Weidenreich et Forgeot. D'après ces auteurs, je n'aurais étudié que des animaux préalablement saignés.

Si l'on veut bien se rappeler cependant mes conclusions relatives à la valeur cellulaire des hématies, on conviendra que j'ai étudié à fond les ganglions des animaux adultes et bien portants. De par ces études, l'hématie d'un mammifère adulte et bien portant a, à mon avis, la valeur du noyau d'une cellule, tandis que l'hématie des mammifères *anémiés* peut présenter les caractères d'un globule rouge embryonnaire, d'une cellule nucléée à corps cellulaire hémoglobique.

IX. — Lymphe rouge.

Aux XVIIe, XVIIIe et XIXe siècles, de nombreux observateurs avaient vu la lymphe colorée en rouge; dans mes publications de 1901

1. *Recherches expérimentales sur les ganglions lymphatiques*, pour montrer qu'ils fabriquent, outre le plasma et les globules blancs, des globules rouges qui sont emportés par le courant lymphatique. (Comptes Rendus de l'Association des anatomistes, 3e session, 1901, p. 3.)

(note de Lyon, p. 11, et *Journal de l'Anatomie*, 1901, p. 660), j'ai fait l'historique de cette question : pour les uns (Elsner, Hanneman, Hewson, Lane et Ancell, Gulliver), les hématies se formaient dans la lymphe aux dépens des globules blancs; pour les autres (Th. Bartholin), la teinte rose tient au reflux du sang de la veine sous-clavière. Collard de Martigny, puis Nasse virent que, chez les animaux soumis au jeûne, le nombre des hématies augmente dans la lymphe. Gubler et Quévenne observèrent, chez une malade, une lymphe riche en hématies. Malgré ces constatations si positives, les savants de la 2e moitié du XIXe siècle furent unanimes à attribuer la teinte rouge de la lymphe au passage ou à la diapédèse du sang contenu dans les vaisseaux sanguins.

Par l'expérimentation (ligature des vaisseaux lymphatiques efférents avec ou sans saignée préalable), j'ai montré, dès 1901, que la lymphe contient des hématies. « L'extirpation du vaisseau gonflé, sa fixation et son inclusion dans la paraffine excluent la possibilité de toute introduction accidentelle de globules rouges. Cependant, dans ces conditions, on trouve, sur les coupes, des hématies dans l'intérieur du vaisseau lymphatique. La lymphe, contient donc *normalement* des hématies (Retterer, *loc. cit.*, 1901, p. 665).

Les traités didactiques continuent à passer sous silence la présence d'hématies dans la lymphe; un seul auteur vient de soumettre ce point au critérium d'une expérimentation rigoureuse et de confirmer, sur les Ruminants, les faits que j'avais observés sur le chien, le lapin et le cobaye. M. Forgeot[1] a établi, à l'embouchure du canal thoracique, de nombreuses fistules chez les veaux, les vaches de différents âges, les cabris et les chèvres. De plus, il a examiné le chyle extrait des lymphatiques mésentériques, soit sur le cadavre, soit par une fistule.

Les principaux résultats de ces recherches sont les suivants :

« La *lymphe des Ruminants extraite purement, varie de couleur suivant l'âge, les sujets et aussi suivant les moments où elle est recueillie.*

« La lymphe des jeunes est blanche comme du lait; celle des adultes

1. Sur la composition histologique de la lymphe des Ruminants, *C. R.*, 16 juillet 1906, t. CXLIII, p. 190.

est rosée, parfois rouge. Sur un veau de cinq mois, ce liquide était blanc avec une légère teinte ocre.

« La lymphe recueillie dans des éprouvettes peu larges, où elle se coagule immédiatement, montre une superposition de zones alternativement rouges et rosées, indiquant une variation de la composition histologique d'un moment à l'autre.

« *Chez les jeunes*, la lymphe contient donc une *grande quantité de globules blancs* (jusqu'à 60 000 par millimètre cube) et *très peu de globules rouges* (1 175 par millimètre cube sur un cabri de six jours).

« *Chez les adultes et les sujets âgés, la quantité de globules blancs diminue fortement, tandis que le nombre des globules rouges s'accroît dans des proportions notables* (5 400 globules blancs et 46 025 hématies par millimètre cube sur une vache très âgée; 10 250 globules blancs et 235 000 hématies sur une chèvre âgée de six ans).

« Sur le même sujet, la quantité de globules rouges contenue par millimètre cube peut varier *du simple au double et même dans des proportions beaucoup plus grandes*, ainsi que le démontre l'expérience suivante....

« En résumé, à l'état physiologique, en dehors du chyle ne contenant pas de globules rouges, on trouve, dans l'organisme des ruminants, deux sortes de lymphe :

« 1° Celle qui n'a pas encore traversé un ganglion lymphatique et ne contient qu'un seul élément, le globule blanc, et qui ne renferme jamais à l'état normal de globules rouges;

« 2° La lymphe sortant des ganglions et qui est susceptible de contenir un nombre variable de ces éléments.

« *Les ganglions lymphatiques des Ruminants ne sont donc pas seulement des centres leucopoïétiques; ils peuvent aussi contribuer à la formation des hématies.* »

En résumé, les expériences et les observations de M. Forgeot confirment, chez les Ruminants, tous les résultats que j'avais obtenus, par l'histogénèse et l'expérimentation, sur les chiens, les lapins et les cobayes.

X. — Origine et mode de formation des hématies contenues dans la lymphe.

Pour vérifier les observations que j'avais faites en 1900 et 1901, j'ai recommencé les expériences sur de jeunes chiens provenant de

deux portées et élevés au laboratoire. C'est sur ces animaux arrivés à l'âge de cinq mois, absolument normaux et très bien portants, que j'ai pratiqué la ligature du tronc lymphatique cervical, d'après la méthode décrite dans le *Journal de l'Anatomie*, 1901, p. 475. Je les ai laissés vivre après l'opération, les uns quelques heures, les autres 1, 2, 3, 4 ou 5 jours pour savoir ce que devenaient les éléments constitutifs du ganglion ou des ganglions situés en amont de la ligature.

Comme dans mes premières recherches, les ganglions du côté ligaturé et en amont du courant lymphatique se tuméfient et toute la région cervicale et sous-maxillaire devient le siège d'une infiltration œdémateuse par rétention. Dès le lendemain de la ligature, le ganglion prend une teinte rouge qui s'accentue les jours suivants, de sorte qu'une coupe, pratiquée sur l'organe frais, montre de larges traînées rouges sillonnant la masse du ganglion.

Au lieu de plonger les ganglions frais dans le liquide de Zenker, comme j'avais fait antérieurement, je les ai fixés dans le sublimé platinique, puis débités en coupes de 4 μ, colorés à l'hématoxyline ferrique, à la solution éosine-orange-aurantia ou simplement au rouge Bordeaux.

Les sinus périphériques et caverneux sont remplis d'hématies et de lymphocytes. Le long et sur les bords des trabécules qui limitent ces sinus se trouvent toutes les formes de passage entre les cellules réunies en tissu et les éléments libres : 1° des cellules dont les prolongements sont continus avec la masse du ganglion; 2° des cellules qui n'y adhèrent plus que par quelques prolongements protoplasmiques; 3° des cellules qui sont libres, quoique munies encore d'un large corps cellulaire à contour déchiqueté. D'autres encore ne possèdent plus qu'un mince revêtement cellulaire ou protoplasmique dont le noyau, chromatique, est sphérique, semilunaire ou en fer à cheval. Ces derniers éléments ont tous les caractères de *lymphocytes*. Sur les animaux normaux, les éléments arrivés, par fonte du corps cellulaire, au stade lympho-

1. J'ai annoncé les résultats confirmatifs de cette nouvelle série de recherches dans la note suivante : De la valeur cellulaire des hématies des Mammifères et de l'origine de leurs parties constituantes, *Soc. de Biologie*, 30 juin 1906, p. 1102.

cyte, se transforment en *hématies anucléées*. Les dessins de la figure VI (pl. VIII) reproduisent un certain nombre de ces éléments contenus dans un sinus caverneux d'un ganglion cervical dont le vaisseau lymphatique avait été ligaturé à 5 centimètres au-dessous du ganglion (3e jour après la ligature). Les dessins *a*, *b*, *d* représentent des lymphocytes dont tout le corps cellulaire a disparu par fonte ; il ne reste que le noyau entouré d'une membrane nucléaire très nette qui se teinte par l'hématoxyline au fer en violet foncé comme la chromatine. La chromatine du noyau figure un croissant ou une nacelle ; les contours de la chromatine sont plus ou moins nets et se continuent avec la substance achromatique qui est colorée en rouge ou en rouge violacé par le rouge Bordeaux. Les éléments *c* et *e* de la même figure diffèrent des précédents par l'absence ou la disparition de la membrane nucléaire ; ils ne possèdent plus que le croissant chromatique et la substance achromatique du noyau, qui est surtout développée dans la concavité du croissant. En comparant ces derniers éléments aux hématies contenues dans les vaisseaux sanguins du ganglion, il est facile de se convaincre qu'ils possèdent la même forme, la même constitution et les mêmes réactions micro-chimiques.

L'objet d'étude par excellence des *jeunes* hématies est fourni par les chats domestiques, bien nourris (Voir p. 83 et 84) ; la plupart de leurs ganglions sont devenus hémolymphatiques et les hématies qui remplissent les sinus de l'organe sont à leur premier stade de développement ; elles sont sphériques, ont presque toutes 2 μ 5, 3 μ ou 4 μ. On constate toutes les transitions entre le noyau chromatique des lymphocytes et le corps hémoglobique des hématies. Chez ces chats bien nourris, les hématies ont le temps de mûrir avant d'être versées dans le système veineux.

En résumé, ces observations confirment mes résultats de 1901 ; l'*hématie anucléée des mammifères* est élaborée par des cellules réunies en complexus constituant le tissu même du ganglion lymphatique ; ces cellules perdent, par fonte protoplasmique, leur corps cellulaire, et, après la disparition de la membrane nucléaire, le noyau se transforme en hématie : la chromatine prend la forme semi-lunaire, devient homogène et hémoglobique, tandis que la

substance achromatique du noyau se convertit en ménisque et en écorce anhémoglobiques.

Précisons encore les modifications morphologiques et structurales que subit le noyau des cellules du ganglion quand ces cellules sont au stade lymphocyte : à l'origine, le noyau est arrondi et la chromatine y est répartie également au milieu d'un réticulum dont les mailles sont remplies d'un protoplasma ou nucléoplasma clair. A mesure que le corps cellulaire disparaît par fonte, la substance chromatique devient homogène et prend la configuration d'un rein, d'une nacelle, d'un croissant; de plus, elle dégénère, ou, si l'on veut, se transforme en hémoglobine. Le nucléoplasma persiste à la périphérie et s'accumule dans la concavité du croissant hémoglobique.

Ces changements rappellent ceux que Ballowitz[1] a décrits avec tant de soin dans les noyaux de l'épithélium de la membrane de Descemet du chat. Sur le chat jeune (3 à 4 mois), les noyaux de ces cellules sont arrondis ou elliptiques; sur celui de 9 mois, ils deviennent réniformes ou prennent la figure d'un fer à cheval. Plus l'animal avance en âge, plus la concavité du noyau s'accentue et les extrémités du croissant chromatique se renflent. Parfois il se contourne en S. La concavité du croissant loge un corpuscule de protoplasma clair, que Ballowitz prend pour une sphère cellulaire (Zellsphäre) mais qui me paraît l'analogue du ménisque anhémoglobique de l'hématie anucléée.

XI. — Développement des hématies et leur valeur cellulaire. Historique.

Les pertes de sang sont réparées, chez les Mammifères, dans l'espace, d'une ou plusieurs semaines. Ce fait est connu depuis des siècles. On sait, de plus, que chaque perte sanguine quelque peu considérable est suivie d'un état où le sang est très riche en globules blancs; c'est une leucocytose passagère qui peut s'expliquer

1. Ueber das Epithel der Membrana elastica posterior des Auges, *Archiv f. mikrosk. Anatomie*, t. LVI, p. 230, 1900.

de deux façons : ou bien les globules blancs se régénèrent plus vite que les globules rouges, ou bien ces derniers proviennent de la transformation des globules blancs et en représentent un stade plus vieux (voir p. 78).

La présence de globules rouges dans la lymphe est mise par la plupart des pathologistes sur le compte de la diapédèse. On continue à invoquer les prétendues expériences de Cohnheim[1]. Cet auteur avait vu : 1° que les leucocytes sont peu abondants dans la lymphe en stagnation; 2° que le nombre des globules rouges y a augmenté. Pour expliquer ces faits, il fait l'expérience suivante (*loc. cit.*, p. 154). Il pratique sur la grenouille une ligature en masse de la base de la langue ou bien il lie les veines fémorales. Les capillaires se dilatent et se remplissent de globules rouges. Il apparaît ensuite des bosselures sur le vaisseau gonflé, et les globules rouges seraient exprimés hors de ses parois. En enlevant la ligature, la circulation reprend comme avant. Donc la sortie des globules rouges ne s'est pas faite par déchirure de la paroi; elle s'est effectuée par *véritable diapédèse*. Cette diapédèse se fait sur les capillaires et les veinules. C'est à la suite de cette diapédèse que les globules rouges arrivent dans les transsudats et la lymphe. Ce sont là des expériences bien grossières, qui ne sont pas exemptes de lésions mécaniques et dont il est malaisé de tirer des conclusions physiologiques.

Dans mon *mémoire de 1901*, p. 671 et suivantes, j'ai rapporté les observations des cliniciens tels que Ehrlich, Askanazy, etc., montrant, dans le sang anémique, la présence de trois formes principales de *cellules hémoglobiques nucléées*, les normoblastes, les mégaloblastes et les gigantoblastes. Il s'agit de savoir si ces trois formes représentent trois stades évolutifs d'une seule et même espèce cellulaire ou plusieurs espèces cellulaires distinctes. Pour Ehrlich, les mégaloblastes correspondent aux cellules hémoglobiques de la période embryonnaire, tandis que les normoblastes dérivent d'une espèce cellulaire appartenant à l'âge adulte. Engel fait provenir les normoblastes des mégaloblastes (métrocytes)

1. *Vorlesungen über allgemeine Pathologie*, 2e édition, 1882, t. I, p. 153.

par sortie du noyau. Selon Askanazy, les normoblastes sont également des formes plus âgées, descendant des mégaloblastes ou formes plus jeunes. Schaumann[1] incline également à penser qu'il s'agit de deux espèces distinctes de cellules hémoglobiques nucléées. Comme le note Pappenheim[2], toutes ces déductions ne répondent pas à la réalité, pas plus que celles qui sont fondées sur la richesse hémoglobique des mégaloblastes et des normoblastes. Les uns et les autres montrent des formes riches ou pauvres en hémoglobine.

D'autre part, certains hématologistes tels que Hayem, Eichhorst, Eisenlohr et Botazzi pensent que les petites hématies peuvent se transformer, par croissance, en hématies volumineuses.

Ici se pose une question préliminaire d'une importance fondamentale en anatomie générale; un noyau libre ou un lymphocyte à mince bordure peuvent-ils s'accroître et se transformer en un élément, c'est-à-dire une cellule volumineuse capable de s'accroître et de se multiplier? Comme l'ont prouvé Israel et Pappenheim (*loc. cit.*, *Virchow's Archiv*, t. 143, p. 440), les noyaux libres ont la structure, non point de noyaux jeunes, mais de noyaux en voie de dégénérescence. Ils ne sont donc pas susceptibles d'une évolution progressive. Quant aux lymphocytes, ils se comportent de la même façon, lorsqu'après la ligature du vaisseau efférent d'un ganglion lymphatique, on les observe d'heure en heure : leur corps cellulaire, au lieu de s'accroître, se réduit de plus en plus; le réticulum du noyau disparaît et la substance nucléaire devient homogène et se condense. Le noyau, en un mot, devient pycnotique.

Tout l'élément est en voie de dégénérescence, bien qu'il soit placé dans les conditions absolument physiologiques.

A. — *Développement des éléments hémoglobiques chez les animaux normaux.*

La plupart des observateurs sont d'accord sur le point suivant : les éléments hémoglobiques, nucléés ou anucléés, descendent de cellules nucléées et anhémoglobiques. Si le processus de transfor-

1. *Zur Kenntniss der sogenannten Bothriocephalus-Anämie*, 1894.
2. *Virchow's Archiv*, t. CVL, p. 590.

mation cellulaire est compris de façons si diverses, cela tient : 1° à l'objet d'étude (embryons ou adulte); 2° à l'état de l'animal (bien portant ou anémié); 3° au mode d'examen (coupes ou étude du sang altéré par les manipulations).

Pour Saxer[1], par exemple, tous les éléments hémoglobiques sont les descendants d'une seule et même espèce cellulaire, qu'il appelle cellule migratrice primaire (primäre Wanderzelle). Chez les embryons, cette cellule se trouve dans le tissu sous-cutané, et plus tard, chez l'adulte, elle reste confinée dans des organes spéciaux, dits hématopoiétiques (rate, moelle osseuse).

Foie[2]. *Moelle osseuse et ganglions lymphatiques.* — Reichert (1840), Kölliker (1846) ont vu des hématies se développer dans le foie embryonnaire : les globules blancs s'y transformaient en globules rouges.

Pour Neumann[3], le foie produit des globules rouges non pas aux dépens des globules blancs, mais par formation libre, sous l'influence de noyaux préexistants; c'est une formation endogène dans le protoplasma cellulaire.

Pour Foà et Salvioli[4], les hématies et les leucocytes se détacheraient des cellules géantes du foie embryonnaire.

Kuborn[5] distingue deux phases en ce qui concerne la formation des hématies dans le foie embryonnaire : dans une première phase (embryon de plusieurs millimètres à 1 ou 2 centimètres), on observe des cellules dont le protoplasma hyalin (érythroblastes de Löwit) s'imprègne d'hémoglobine et qui deviennent des *hématies* nucléées; dans une seconde phase (embryons de 3 à 4 centimètres), on voit dans des cellules à protoplasma commun (cellules géantes) apparaître des corpuscules sphériques qui s'imprègnent d'hémoglobine (hématies anucléées).

1. *Anatomischer Anzeiger*, XI, 1895. *Anat. Hefte*, VI, 3, 1896, et *Centralblatt f. allgemeine Pathologie*, VII, 1896.

2. On a publié, depuis un demi-siècle, des travaux innombrables sur le sang et son origine. On trouvera la liste de ces travaux dans les trois revues suivantes : 1° Des éléments figurés du sang et de l'hématopoiese, par Labadie-Lagrave et Ricklin, *Revue des Sciences médicales*, 15 juillet 1882; 2° Unsere Kenntnisse von der Enstehung der rothen und weissen Blutkörperchen, par Oppel, *Centralblatt für allgemeine Pathologie und pathologische Anatomie*, 1892, p. 174; 3° Die rothen Blutkörperchen, II, par Weidenreich, *Ergebnisse der Anatomie und Entwicklungsgeschichte*, t. XIV, 1904, p. 416.

Ces revues sont des plus intéressantes, mais le plus souvent on s'y plaît à des énumérations fastidieuses quand, au lieu de compter, il faudrait peser et juger.

3. Neue Beiträge zur Kenntniss der Blutbildung, *Archiv der Heilkunde*, vol. XV, 1874.

4. Sull'origine dei globuli rossi del sangue, *Archiv. per le Sci. med.*, vol. 4, 1881.

5. Du développement des vaisseaux et du sang dans le foie de l'embryon, *Anatomischer Anzeiger*, t. V, p. 277, 1890.

Martin B. Schmidt[1] signale dans le foie des embryons humains de tout âge des foyers de cellules répartis dans le parenchyme hépatique et donnant l'impression de petits nodules lymphatiques. Les noyaux de ces foyers sont serrés; ils se colorent d'une façon intense et ils sont plus petits que ceux des cellules hépatiques lesquels sont plus clairs et plus espacés. Ces foyers bien circonscrits sont compris dans les mailles des vaisseaux capillaires.

Chez les embryons d'autres mammifères, on observe des foyers analogues. Ils sont produits par la prolifération des cellules endothéliales des capillaires. En se multipliant par karyokinèse, ces cellules endothéliales donnent naissance à des leucocytes, lesquels sont capables de se diviser ultérieurement et également par mitose. Les globules rouges dérivent des globules blancs.

O. Van der Stricht[2] a étudié la formation du sang dans le foie d'embryons de mammifères. Sur les embryons longs de quelques millimètres, le sang contient des hématies nucléées qui se multiplient par mitose et les jeunes hématies nucléées se transforment après la naissance en hématies adultes par le processus suivant : le noyau sort de l'hématie nucléée et disparaît par chromatolyse, pendant que le corps cellulaire, privé de son noyau, s'enrichit de plus en plus d'hémoglobine et devient un globule rouge parfait.

Van der Stricht[3] étudie, outre le foie : 1° *la rate* de salamandre (larve), d'axolotl (1 an), d'une couleuvre adulte et des embryons de mammifères; 2° la *moelle osseuse des oiseaux* (normaux ou saignés) et des mammifères (normaux et des lapins saignés).

Voici les conclusions générales de Van der Stricht.

1° Les premières cellules sanguines naissent au niveau de l'aire vasculaire, aux dépens d'éléments mésoblastiques. Toutes présentent des caractères identiques et correspondent à des globules rouges. Les globules blancs apparaissent plus tard dans la circulation et proviennent également des cellules mésodermiques, nées en dehors des capillaires sanguins.

Dès leur apparition, les globules rouges et les globules blancs sont distincts au point de vue de leur structure et au point de vue de leur origine.

2° La multiplication des éléments sanguins formés continue :

a) Dans le sang en circulation en général, mais spécialement :

1. Ueber Blutzellenbildung in Leber und Milz, etc., *Beiträge zur pathol. Anat. und allgem. Patholog.*, vol. 11, 1892, p. 202.

2. Le développement du sang dans le foie embryonnaire, *Archives de Biologie de van Beneden*, t. XI, 1891.

3. Nouvelles recherches sur la genèse des globules rouges et des globules blancs du sang, *Archives de Biologie de van Beneden*, t. XII, 1892.

b) Dans les organes hématopoiétiques : le foie, la rate et la moelle osseuse.

c) Dans d'autres territoires vasculaires, où la pression sanguine est très faible (capillaires des membres, des viscères, du tissu sous-cutané et du système nerveux central).

3° Les corpuscules rouges des mammifères doivent leur origine aux érythroblastes[1] dont le noyau quitte la cellule et subit plus tard une destruction extra-cellulaire ou bien intra-cellulaire.

4° Il n'existe aucune parenté entre les leucoblastes et les érythroblastes. Ils présentent des caractères distinctifs à tous les stades de leur évolution ;

5° Toutes les cellules sanguines se multiplient par mitose (érythroblastes et leucoblastes) ;

6° Les cellules à noyau bourgeonnant (organes hématopoiétiques) ne contribuent pas à la formation des corpuscules rouges. Elles absorbent les noyaux et les débris de noyaux érythroblastiques. Les mégacaryocytes n'interviennent pas non plus dans la formation du sang ; ils contribuent à remplir un rôle phagocytaire et participent à la formation du tissu adénoïde ;

7° Dans la moelle osseuse des oiseaux, les capillaires possèdent une paroi endothéliale continue sur tout leur parcours. « Dans la moelle osseuse des mammifères, les parois des capillaires veineux sont discontinues. Le sang passe par ces ouvertures et pénètre librement dans les mailles du tissu adénoïde voisin. A l'intérieur de ces mailles se divisent et se développent les érythroblastes et les leucoblastes. »

K. v. Kostanecki[2] décrit le foie embryonnaire d'embryons longs de 8 à 9 millimètres. Les vaisseaux sanguins sont bien délimités et distincts des travées hépatiques. Ils ne renferment que des hématies nucléées et à peine quelques leucocytes. Les hématies sont en mitose dans le foie et non ailleurs.

Le parenchyme hépatique n'a rien à voir avec la multiplication des hématies (*loc. cit.*, p. 305).

Le stade le plus jeune des hématies est représenté par des cellules nucléées qui sont incolores ou ne contiennent que peu d'hémoglobine. Leur protoplasma n'est pas homogène, comme le veut van der Stricht ; il est finement granuleux, d'après Kostanecki. Le noyau montre un réseau chromatique assez épais. Ce sont ces cellules qui, en se divisant par voie mitosique, fournissent des générations nouvelles d'hématies ou d'hématoblastes (p. 310).

1. On sait que Löwit a donné le nom *d'érythroblastes* à des cellules incolores, destinées à devenir des hématies, ces cellules auraient des caractères distincts de celles (leucoblastes) qui se transforment en globules blancs.

2. Die embryonale Leber in ihrer Beziehung zur Blutbildung, *Anatomische Hefte*, t. I, 1892.

L'hématoblaste, conclut Kostanecki, se transforme en hématie anucléée en subissant les modifications suivantes : le noyau, qui est rond et gros, devient plus petit; les fils chromatiques se serrent et le noyau prend un aspect homogène. Le protoplasma se charge de plus d'hémoglobine. Dans cet état, la cellule ne peut plus se multiplier par division. Le noyau est ensuite expulsé.

Israël et Pappenheim [1] étudièrent, dans un travail capital, le mode de disparition du noyau des hématies nucléées sur des embryons de souris. Ils évitèrent la pression de la lamelle couvre-objet en interposant du ciment entre les bords de la lamelle et la lame porte-objet. Ils colorèrent le sang frais avec le rouge neutre et y trouvèrent : 1° des cellules à corps cellulaire hémoglobique avec un noyau (normoblastes). Ces cellules sont d'un tiers, deux fois ou trois fois plus grandes que les hématies de la mère. Ces cellules ont un noyau peu ou très riche en chromatine; les cellules à noyau riche en chromatine sont les plus vieilles. D'autres cellules montrent un noyau qui se colore peu et dont la place continue à être indiquée, mais se teinte à peine. Ce ne sont plus que des ombres de noyaux et ces cellules montrent toutes les formes de passage entre les cellules à noyau et les hématies sans noyau.

Quant à la *moelle osseuse*, fixée par le liquide de Zenker, puis débitée en coupes et colorée, elle possède des éléments analogues.

Sur les préparations faites par dessiccation, on observe des *noyaux libres*; mais, disent-ils expressément (*loc. cit.*, p. 440), jamais ces noyaux libres ne s'accroissent, ni ne s'entourent d'un corps cellulaire. Ce sont des noyaux *vieux*. Ils dérivent de cellules complètes dont le protoplasma a disparu par dissolution ou fonte. Ils n'ont pas non plus été expulsés de l'intérieur d'une cellule. Ils représentent le reste d'une cellule dégénérée. Ce sont des « corps résiduels ».

Autre fait important, mis en évidence par les recherches d'Israël et Pappenheim (*loc. cit.*) : les hématies des embryons proviennent de cellules pourvues d'un cytoplasma plus abondant et d'un noyau plus petit que celles qui chez l'adulte se transforment en hématies. Ce sont, en un mot, chez l'embryon, des cellules plus volumineuses qui continuent à se diviser par mitose; ce qui n'a plus lieu après la naissance.

Selmar Aschheim [2] choisit la *souris blanche* pour étudier le développement des hématies. Il saignait les animaux en leur coupant la queue, ce qui, de son propre aveu, ne permet guère d'évaluer la quantité de

1. Ueber die Entkernung der Säugethieren-Erythroblasten, *Archives de Virchow*, t. CXXXXIII, 1896, p. 419.

2. Zur Kenntniss der Erythrocytenbildung, *Archiv f. mikros. Anat.*, vol. 60, p. 261, 1902.

sang perdu. Sur les animaux ainsi saignés, il fit des frottis avec le sang, la rate, la moelle des os et les ganglions lymphatiques.

I. *Sang.* — Les hématies montrent souvent des granulations teintes par l'hématoxyline et entourées d'un cercle clair (*Polychromasie*). Ces granulations ont une grande affinité pour le bleu et le violet de méthylène, le bleu de toluiduine. Les globules blancs présentent les variétés suivantes : 1° *leucocytes* polynucléés; 2° lymphocytes.

II. *Ganglions lymphatiques.* — Les ganglions lymphatiques offrent : 1° des *lymphocytes* de la taille d'une hématie avec des noyaux pycnotiques; 2° des lymphocytes plus gros dont le noyau avait la chromatine disposée en rayons (*noyaux radiaires*); 3° des éléments dans lesquels le noyau n'était pas différencié du corps cellulaire; 4° des phagocytes à noyau lobulé et dont le protoplasma contenait des hématies.

III. *Rate.* — La rate présentait des lymphocytes des variétés sus-mentionnées, des phagocytes, des hématies nucléées, et des cellules géantes.

IV. *La moelle osseuse contenait des éléments analogues aux précédents.* — Pour ce qui est des ganglions lymphatiques, Aschheim n'a pas vu de modifications notables dans leurs éléments. Quant à la *polychromatophilie*, Ehrlich la regarde comme le résultat de la dégénérescence anémique : sur les préparations colorées à l'hématoxyline et à l'éosine, les hématies présentent les unes une nuance violette, les autres une nuance rouge violacée, d'autres encore sont teintes en bleu intense.

Dunin[1] a vu souvent la polychromasie sur les normoblastes (anémie sanguine). Tandis qu'Ehrlich met la polychromasie sur le compte des vieilles hématies, Dunin attribue, avec Gabritschewsky, cette modification aux jeunes hématies nouvellement formées.

Engel et Pappenheim sont de l'avis d'Ehrlich.

Aschheim constata la polychromasie dans la rate et la moelle osseuse, à l'état normal et après les saignées, sur des hématies nucléées, c'est-à-dire jeunes, dont le noyau avait la chromatine disposée en rayons. La polychromasie appartient donc à des hématies en voie de formation.

Sur les animaux saignés, les hématies polychromatiques sont nombreuses et elles sont si grandes qu'elles méritent le nom de *macrocytes*. En un mot, la polychromasie est le signe de la pauvreté en hémoglobine.

Lieu de formation des hématies chez l'adulte. — *Après les saignées*, la moelle osseuse et la rate concourent au développement des hématies.

Mode de formation des hématies chez l'adulte. — Les hématies nucléées précèdent les hématies sans noyau, c'est-à-dire que ces dernières dérivent des premières, comme l'a avancé Neumann. Dans ce processus, le noyau est expulsé, selon les uns; se désagrège en fragments, d'après les

1. Ueber anaemische Zustände, *Volksmann Beiträge*, N. F., 135.

autres; se dissout, d'après d'autres, ou bien, selon d'autres encore, se morcelle en fragments qui passent dans le corps cellulaire.

Aschheim conclut de ses observations que l'hématie nucléée se transforme en hématie sans noyau. Il soutient :

1° Que le noyau pycnotique se morcelle en fragments;

2° Que ces fragments se résolvent en corpuscules de plus en plus petits.

En un mot, chez la souris, le noyau se désagrège dans l'intérieur de la cellule; ces fragments désagrégés sortent de la cellule et tombent en détritus. Les phagocytes présentent souvent de ces détritus nucléaires.

Engel (voir *mon Mémoire de 1901*, p. 677) avait d'abord admis que les hématies nucléées du fœtus se transforment en hématies anucléées par expulsion du sang. Plus récemment [1], Engel a modifié sa manière de voir, tout en soutenant que l'hématie anucléée correspond au corps cellulaire et non point au noyau de l'hématie nucléée.

Le noyau disparaîtrait constamment soit par expulsion soit par résorption. La résorption (caryolysis) se fait parfois par division du noyau en petites particules (*carryorrhis*). Engel répète que les hématies nucléées (normoblastes) qu'on observe dans le sang des foetus ou des nouveau-nés possèdent un noyau de 7 à 8 μ. Étant données ces dimensions du noyau qui sont celles d'une hématie anucléée, je suis toujours à me demander (que le noyau soit expulsé ou résorbé) par quel mécanisme le corps cellulaire de l'hématie nucléée se rapetisse jusqu'à prendre le volume du noyau disparu.

Johannes Jost [2] a étudié les embryons de mouton et de veau : le foie seul produit des hématies chez les embryons au-dessous de 10 à 20 centimètres. A partir de cet âge, la moelle osseuse et la rate en produisent. « Dans la moelle osseuse on observe des hématies nucléées qui se transforment, par la perte de leur noyau, en hématies anucléées. »

Jolly [3] a vu dans le sang de rats, de souris et lapins nouveau-nés des hématies nucléées et anucléées; les hématies nucléées présentent un noyau dont la structure disparaît par condensation de sa substance (pycnose). Cette atrophie nucléaire serait en faveur de la théorie soutenue par Koelliker, Neumann, Israël et Pappenheim.

Recueillant avec une pipette le sang d'embryons de cobayes, le fixant par dessiccation ou par les mélanges osmio-chromiques, Jolly [2] et Acuna observent les faits suivants :

1. Ueber Kernhaltige rote Blutkörperchen und deren Entwicklung, *Deutsche medizinische Wochenschrift*, 19 juillet 1906, p. 1165.

2. Beitrag zur Lehre von der Blutentwicklung des embryonalen Rindes u. Schafes, *Archiv f. mik. Anatomie*, t. LXI, 1903.

3. *Soc. de Biologie*, 1905, t. LVII, p. 528 et 593, et *C. R. Association des Anatomistes*, 7e session, Genève, 1905, p. 108.

4. Les leucocytes du sang chez les embryons de Mammifères, *Archives d'Anatomie microscopique*, t. VII, 1904-1905, p. 257.

A. Les embryons de 4 millimètres possèdent des hématies à noyau volumineux (métrocytes de 1re génération).

B. Les embryons de 16 millimètres ont des métrocytes de 1re génération ainsi que des métrocytes de 2e génération (à noyau petit et condensé). De plus, ils possèdent des petites hématies nucléées (normoblastes). Le sang des embryons A manque de leucocytes.

C. Sur les embryons longs de 19, 20 et 25 millimètres, les métrocytes sont rares; les normoblastes sont nombreux. De plus, il y a des lymphocytes de petite taille.

Les globules rouges en karyokinèse s'observent en A, B, C.

D. Embryons de 30 à 42 millimètres : il n'y a plus guère de globules rouges nucléés. Mêmes leucocytes qu'en A, B, C, c'est-à-dire des lymphocytes appartenant aux formes les plus petites.

E. Embryons de 75 millimètres à 105 millimètres. — Presque plus de normoblastes; à côté des lymphocytes, des leucocytes à noyau polymorphe.

F. Le sang des cobayes nouveau-nés jusqu'à l'état adulte contient : 1° 50 p. 100 de lymphocytes petits et grands; 2° 49 p. 100 de polynucléaires; 3° 1 p. 100 d'éosinophiles.

Le sang des souris pleines contenait 76 p. 100 de lymphocytes; il en est de même chez le cobaye adulte.

En un mot, pour Jolly, les hématies anucléées des mammifères dérivent des hématies nucléées par atrophie du noyau. Cette atrophie est le phénomène primordial et capital. Que devient ce noyau?

Nous avons vu plus haut que Jolly était d'abord porté à se ranger à l'avis de Kölliker, Neumann, Israël et Pappenheim. Dans une note plus récente (*Soc. de Biologie*, 21 juillet 1906), Jolly penche plutôt pour l'hypothèse de l'expulsion *nucléaire*. En prélevant le sang à l'aide d'une pipette avant de le fixer, M. Jolly a dû léser nombre d'hématies et provoquer, à l'exemple d'Engel, mécaniquement, la sortie du noyau.

Les nombreux travaux que je viens de passer en revue, ainsi que ceux que j'ai analysés antérieurement (*loc. cit.*, *Mém.*, 1901, p. 676 et suivantes) nous montrent donc, pendant l'évolution ontogénétique d'un mammifère, l'existence d'hématies nucléées deux à trois fois plus volumineuses que les hématies anucléées qu'on observe sur l'animal adulte et bien portant. Jusqu'aujourd'hui on a expliqué la naissance et l'origine des hématies anucléées par la transformation des hématies nucléées qui perdraient leur noyau, par atrophie ou par expulsion, pour devenir des hématies anucléées. Mais par quel processus un élément de 8, ou 14, ou 20 μ peut-il devenir,

même en perdant son noyau, un élément de 5 à 6 μ, sans présenter ni lacunes ni trous? Sa substance se ramasserait-elle sur elle-même ou se condenserait-elle pour réduire sa masse de moitié ou davantage? La même question se pose au sujet des théories qui cherchent à nous expliquer, chez le mammifère adulte, bien portant ou anémié, le développement des hématies anucléées aux dépens des cellules hémoglobiques à noyau chromatique. A mon avis, l'hématie nucléée représente une espèce d'élément distincte de l'hématie anucléée; elle se produit dans des conditions de nutrition différentes de celles qui déterminent la formation des hématies anucléées. Elle naît, évolue et disparaît après perte de son noyau, comme tous les éléments organiques, sans se transformer en petites hématies anucléées qu'on observe dans les conditions *physiologiques* du mammifère adulte. Ces dernières hématies, au lieu de procéder du corps cellulaire, résultent de la transformation hémoglobique du noyau. L'hématie anucléée n'est que le noyau transformé d'un lymphocyte.

2. — *L'hématie anucléée des mammifères est-elle un fragment protoplasmique, une cellule anucléée ou un noyau?*

Pour mon maître Georges Pouchet[1], l'hémoglobine est un produit de dégénérescence et les hématies anucléées des mammifères « se forment directement dans le plasma sanguin en circulation par un phénomène qu'on peut rapprocher de la formation des filaments de fibrine dans le sang extrait des vaisseaux ».

Hayem[2] a examiné la lymphe du canal thoracique et les ganglions lymphatiques pour étudier l'origine des hématoblastes. Pour cet auteur, « la lymple déverse constamment dans le sang un grand nombre d'hématoblastes destinés à la rénovation incessante des hématies utilisées pour l'entretien physiologique de l'organisme. La lymphe ne diffère donc pas essentiellement du sang, c'est du sang blanc, non parce qu'elle est dépourvue de globules rouges, mais bien parce que ceux-ci s'y trouvent sous la forme d'hématoblastes. C'est dans la lymphe que naissent les hématoblastes; ils se forment dans le protoplasma des globules blancs, et ceux-ci s'en débarrassent habituellement avant de pénétrer dans le sang, sauf dans certaines conditions pathologiques. »

1. La formation du sang, *Revue scientifique*, 20 septembre 1879.
2. De l'origine des hématoblastes, *Société de Biologie*, 22 mars 1879, p. 84.

Les ganglions lymphatiques ont un suc riche en globules blancs qui contiennent des hématoblastes tout formés.

« Ces éléments lymphatiques possèdent un noyau plus ou moins masqué par les éléments du protoplasma; dans l'intérieur de ce protoplasma, on voit 1, 2 ou 3 corpuscules vitreux d'une réfringence spécialement et légèrement colorée, lesquels, sous l'action de l'éosine, prennent une teinte orangée. Quand ces globules blancs sont conservés dans du sérum, ils deviennent amiboïdes et se débarrassent de leurs hématoblastes, de sorte qu'on aperçoit souvent dans les préparations des leucocytes déformés, retenant à l'aide d'un petit pédicule plus ou moins long un ou deux hématoblastes. »

Hayem compare le développement des hématoblastes aux globules rouges qui, d'après Ranvier, prennent naissance dans les cellules vasoformatives. Ce mode de production des hématoblastes serait comparable à la genèse des grains d'amidon dans les cellules végétales.

Hayem[1] décrit de la façon suivante le développement des éléments figurés du sang sur les embryons de lapin.

Embryons de lapin. — Embryons longs de 20 à 22 millimètres. — On reconnaît dans le sang de ces embryons des globules rouges nucléés, des globules rouges ordinaires dépourvus de noyau, des hématoblastes et des globules blancs. Tous ces éléments hémoglobiques sont en général plus vulnérables et moins colorés que les hématies de l'adulte.

Les globules rouges sont des éléments d'une taille très variable : les uns, très volumineux, sont d'un diamètre qui dépasse très notablement celui des plus grands éléments du sang de l'adulte (globules nucléés géants); les autres ont une taille moyenne.

Le diamètre des globules géants à noyau oscille entre 14 et 18 μ; on peut en trouver qui atteignent jusqu'à 24 μ. Dans le sang pur, le noyau est masqué par l'hémoglobine... il est relativement petit et ne mesure que 4 à 5 μ; il occupe le centre de l'élément ou un point un peu excentrique.

Quelques rares éléments ont un noyau en voie de division ou même deux noyaux complètement séparés.

Les globules rouges nucléés de taille moyenne diffèrent des précédents : 1° par leur diamètre; 2° par leur forme moins excavée et leur vulnérabilité plus grande; 3° par leur noyau de taille relativement considérable; 4° par leur pauvreté en hémoglobine. Ce sont des éléments presque sphériques ou irrégulièrement globuleux.

Même chose sur un embryon humain long de 23 millimètres.

Avec l'âge, la proportion des globules rouges excavés, légitimes, non nucléés augmente, celle des globules à noyau diminue; les grands élé-

1. *Du sang et de ses altérations anatomiques*, 1889, p. 544.

ments deviennent de plus en plus rares; on n'en trouve plus qu'un petit nombre lorsqu'on approche du terme de la gestation.

3. — *Origine intra-protoplasmique des hématies.*

Les hématies anucléées des Mammifères sont élaborées par le corps cellulaire de certaines cellules (vaso-sanguiformatives) comme les grains d'amidon dans une cellule végétale, ainsi que l'avançait, le premier, Raspaïl (voir 1re partie, p. 596).

Schäfer (1874), Ranvier (1874), plus tard P. François, Sedgwick Minot et moi-même [1] ont cru voir les hématies anucléées prendre naissance par ce processus. Nicolaides (1891) attribue également l'origine des hématies à une élaboration intra-protoplasmique, mais ces éléments se formeraient, d'après cet auteur, aux dépens du noyau de la cellule et non point dans le corps cellulaire lui-même.

A. Spuler (1892), puis Yamagiva (1892) constatèrent de même la présence d'hématies dans certaines cellules, mais au lieu de les considérer comme des éléments en voie de formation, ils les regardent comme des hématies en train de s'altérer. Les cellules auraient englobé les hématies venues de plus loin et les détruiraient pour les convertir en pigment.

Hugo Fuchs [2] et J. Jolly (*Soc. de Biologie*, 28 juillet 1906, p. 146) sont de l'avis de Spuler.

Ce qui montre que les faits sont d'une interprétation difficile, c'est l'opinion des auteurs qui, d'une part, regardent les hématies des ovipares ou les premières hématies des mammifères comme des cellules véritables et attribuent, d'autre part, aux hématies de l'adulte la valeur d'un produit ou d'un fragment protoplasmique.

C'était déjà l'avis de Van der Stricht qui (1891, p. 57) décrit avec soin dans le foie *d'embryons de mammifères* les cellules nucléées (érythroblastes) dont le corps cellulaire se charge d'hémoglobine (érythrocytes). Leur noyau, d'abord chromatique, à structure réticulée, prend peu à peu un aspect homogène. Cette dégénérescence débute le plus souvent dans la cellule hémoglobique et s'achève lorsque le noyau est sorti de la cellule. Ce sont là des modifications de régression ou de dégénérescence qui aboutissent à la destruction complète du noyau libre. Cette destruction peut se faire par chromatolyse ou bien s'opère grâce à l'incorporation de ces noyaux dans le corps cellulaire des cellules endothéliales, des cellules géantes (destruction intra-cellulaire ou par phagocytose).

1. Histogenèse du grand épiploon et développement des globules rouges et des capillaires, *Cinquantenaire de la Société de Biologie*, vol. jubilaire, 1899.

2. Ueber die sogenannte « intra-celluläre » Entstehung der rothen Blutkörperchen junger und erwachsener Säuger, *Anatomische Hefte*, 1903, t. XXII, p. 97.

4. — L'hématie anucléée résulte-t-elle soit de l'expulsion du noyau de l'hématie nucléée, soit de l'atrophie intra-cellulaire du noyau?

Pour effectuer la sortie du noyau, il suffit, comme l'ont montré Israël et Pappenheim (*loc. cit.*, p. 431) de faire une préparation de sang frais et de faire pénétrer, entre lame et lamelle, une goutte de solution de sel marin. Le noyau des hématies qui occupait jusque-là la situation normale, est expulsé très vite. Il s'agit, par conséquent, d'un phénomène de plasmolyse résultant de la dilution du plasma sanguin.

C'est de la même façon que Brücke a séparé, avec l'acide borique, l'hématie des amphibies en un *zooïde* et un *ökoïde*.

Dans les coupes de tissu fixé, Israël et Pappenheim (*loc. cit.*, p. 435) observèrent également des noyaux libres, complètement dépourvus de corps cellulaire. Mais ces noyaux étaient très rares comparativement aux nombreuses hématies anucléées.

Jamais ces auteurs n'ont pu surprendre un noyau en voie d'expulsion. Engel et plusieurs autres croient l'avoir démontré, mais on sait (voir p. 67) qu'ils avaient produit l'expulsion mécanique du noyau.

Les gigantoblastes et les mégaloblastes montrent des noyaux à structure réticulée (noyaux jeunes). Aussi, pour Ehrlich, les noyaux de ces grandes cellules hémoglobiques disparaitraient-ils par dégénérescence ou résorption dans l'intérieur du corps cellulaire.

Quant aux normoblastes, ils expulseraient leur noyau. Les noyaux libres, qui résulteraient de l'expulsion des noyaux des normoblastes, présentent même structure que les noyaux dégénérés des gigantoblastes. Ces noyaux libres s'entoureraient de nouveau, suivant Rindfleisch et Engel, de protoplasma et deviendraient de nouveau des cellules hémoglobiques nucléées. Cela n'est guère probable, car tous les noyaux libres ont des caractères séniles (Schmidt, Ehrlich, Israël et Pappenheim).

Pour ces deux derniers auteurs (*loc. cit.*, p. 440), les noyaux libres se développent de la façon suivante : le corps cellulaire de l'élément originel subit une fonte progressive, de telle sorte qu'il n'en reste plus trace à un moment donné. Le noyau, dépourvu de corps cellulaire, est le dernier terme de l'évolution régressive de l'élément cellulaire.

Qu'on me permette, à ce sujet, une rectification.

Georges Pouchet[1] distingue des *leucocytes multinucléés* des éléments « qu'on trouve toujours en petit nombre dans le sang, en grande abondance dans la lymphe et qui sont formés d'un seul noyau muni d'un nucléole et enveloppé d'un corps cellulaire extrêmement réduit. Ces leucocytes, véritables *noyaux d'origine*, représentent l'état jeune des

1. La formation du sang, *Revue scientifique*, 20 septembre 1879.

leucocytes quadrinucléés. Ils tirent leur origine des glandes lymphatiques, peut-être aussi en partie de la rate.

Quant aux *hématies*, elles tirent, d'après Ponchet, leur origine des *globulins* de Donné (hématoblastes de Hayem).

Il est des auteurs, van der Stricht, par exemple (1891, p. 52), qui attribuent, à tort, à Georges Pouchet l'opinion de faire dériver, chez les Mammifères, les hématies des noyaux d'origine.

5. — *L'hématie anucléée est un dérivé du noyau.*

Dans mon mémoire de 1901, p. 666, jai fait l'historique des principales théories qui essaient d'expliquer le développement des hématies anucléées des Mammifères adultes :

La première théorie en date est celle qui admet l'origine de l'hématie anucléée aux dépens du noyau des cellules lymphatiques : Heinrich Müller (1845), Wharton Jones (1846), Huxley (1866) ont soutenu cette opinion.

Plus récemment, Hubrecht (cité dans mon mémoire de 1901), parlant (p. 369 de son travail) des grandes cellules ou mégacaryocytes, dit : « Leurs noyaux contournés se fragmentent en globules rouges pendant que le corps cellulaire se fluidifie. Ces fragments ou hématogonies mis en liberté se transforment ensuite en hématies typiques sans noyaux ».

Mentionnons également le fait signalé (p. 99) par Robertson, qui croit avoir vu, dans les glandes hémolymphatiques, les noyaux des lymphocytes se transformer en hématies anucléées.

Tandis que, pour Hayem, les hématoblastes sont des élaborations du corps cellulaire, Maurel[1] les fait dériver du noyau des leucocytes multinucléés. A la fin de leur évolution, ces leucocytes multinucléés se désagrègent et mettent en liberté leurs fragments de noyaux dont chacun devient un hématoblaste se transformant, par évolution progressive, en une hématie anucléée.

Mon excellent collègue Maurel a bien voulu me donner oralement quelques éclaircissements sur les conditions dans lesquelles il a fait ces observations. Il aurait vu ces faits sur des préparations de sang, et, dans un milieu de 30° à 36°, les leucocytes qui se trouvent entre lamelle et lame présenteraient pareille évolution.

A mon avis, il s'agit là de phénomènes post-vitaux. De plus, même dans les conditions intra-vitales, les fragments nucléaires des leucocytes multinucléés ne m'ont jamais offert le moindre

1. Origine et évolution des éléments figurés du sang chez l'adulte, *Association française pour l'avancement des Sciences*, Zoologie, 1893, p. 249.

indice d'une transformation hémoglobique. A mes yeux, et, normalement, c'est le noyau tout entier d'un lymphocyte qui se modifie et devient une hématie anucléée; c'est une transformation régressive, une dégénérescence et non point le fait d'une évolution progressive, consistant dans la croissance d'un fragment protoplasmique.

Ce sont les conditions de milieu ou les stades évolutifs qui déterminent la formation d'hématies nucléées ou auncléées. Chez les Ovipares, c'est le corps même de la cellule qui élabore l'hémoglobine. Chez les embryons de mammifères, le même processus préside au développement des cellules hémoglobiques. Ce fait ne s'éloigne pas des phénomènes connus d'anatomie générale. A tous les points de vue, un embryon de mammifère rappelle passagèrement l'état persistant d'un ovipare. Ce n'est pas tout : qu'à la suite de troubles profonds de nutrition, le mammifère adulte retombe dans un état plus ou moins cachectique, les hématies nucléées réapparaissent dans son sang.

L'expérimentation nous renseigne sur les phénomènes morphologiques qui se passent dans ces conditions différentes de nutrition : à l'état normal (fig. VI, pl. VIII), les cellules qui se détachent du complexus cellulaire se présentent la plupart sous la forme d'un noyau entouré d'une mince, très mince bordure de protoplasma. Le corps cellulaire a disparu par fonte, s'est résorbé avant que le noyau soit devenu libre et pycnotique.

Dans les conditions de mauvaise nutrition, d'anémie profonde, les cellules se séparent les unes des autres, le complexus cellulaire se résout en gros éléments nucléés pourvus d'un corps cellulaire volumineux. Avant de se résorber par fonte protoplasmique, ce corps cellulaire subit la transformation ou dégénérescence hémoglobique.

C. Mondino[1], en étudiant la production des plaquettes dans le sang des vertébrés ovipares, à la suite d'abondantes saignées, prétend que les plaquettes se multiplient moyennant un processus caryocinétique caractéristique.

Quant au processus qui préside à la formation des hématies adultes des mammifères (hématies privées de noyau), Mondino trouve que ces

1. Étude sur le sang, *Archives italiennes de Biologie*, t. XII, 1889, p. 298.

hématies dérivent de cellules rouges nucléées. Il a examiné le sang fœtal ou bien le sang d'animaux adultes saignés.

A l'aide du séro-méthyle, ou du liquide amniotique coloré au moyen du méthyle violet et additionné de quelques traces d'acide osmique, il a trouvé dans le sang fœtal du rat des cellules nucléées dont le noyau subit une sorte de désintégration granulaire : les granules de substance nucléaire émigrent vers la périphérie de l'élément; pendant cette migration, la substance nucléaire subit une altération qui lui fait perdre l'affinité pour les couleurs. En même temps, le corps cellulaire se resserre un peu.

Par le fait même que la substance se porte du centre à la périphérie, il en résulte que cette dernière s'épaissit tandis que la région centrale s'amincit. Le diamètre de l'élément diminuant en tout sens, la substance colorante se trouve répartie sur une moindre superficie, d'où la teinte plus intense de l'élément.

Quand toute la substance nucléaire s'est ainsi portée à la périphérie et transformée de la sorte, il n'y a plus de noyau : on a alors une hématie adulte.

Les microcytes sont des éléments très vieux.

En étudiant le sang qui se répare après d'abondantes saignées, on trouve en quantité d'autant plus grande les globules sanguins jeunes et très jeunes, — c'est-à-dire volumineux et riches en substance nucléaire colorable, parfois amassée en grande partie, ou même complètement au centre de l'élément — que le processus de réparation est moins avancé.

Dans le sang fœtal ou celui des animaux saignés, les plaquettes atteignent un volume double des plaquettes d'un animal normal. Ces plaquettes ont à l'origine un noyau qui disparaît, comme celui des hématies, par dégénérescence nucléaire et par émigration vers la périphérie.

Critique expérimentale. — Il nous serait facile d'allonger la liste de ces citations; mais nous n'apprendrions guère plus quant à l'origine et la valeur cellulaire des hématies. Témoin la façon dont on décrit et représente, dans des dessins schématiques, l'histogénèse de l'hématie anucléée des mammifères.

Ces descriptions manquent de base et se réduisent à des assertions et à des hypothèses gratuites qui échappent à toute discussion. C'est de la théorie dépourvue d'expérience, incapable de nous rendre raison d'un seul phénomène. En ce qui concerne la moelle osseuse, par exemple, l'élément originel ou hématogène

serait une cellule libre ou *lymphocyte* qui commencerait par grossir, c'est-à-dire que son corps cellulaire s'accroîtrait. Comme le disent très bien Israël et Pappenheim, jamais personne n'a observé la croissance et le grossissement d'un leucocyte ou la formation d'un corps cellulaire autour d'un noyau libre. Tel serait l'élément originel. Ce lymphocyte ainsi accru représente l'*érythroblaste*, qui grossit de plus en plus, acquiert une taille de 20 μ avec un noyau de 7 à 8 μ, et se charge d'hémoglobine. Cet élément gigantesque ou mégaloblaste produit (on oublie de dire si c'est par mitose, par fragmentation ou autrement) des petites cellules de 7 à 8 μ, dites normoblastes, ne possédant qu'un noyau de 2 à 3 μ. C'est ce normoblaste ou globule rouge nucléé qui doit donner naissance à l'*hématie anucléée*, à laquelle on a imposé le nom de normocyte.

Au point de vue de l'anatomie générale, l'expression ne me paraît guère heureuse, car l'ensemble des caractères de cette cellule normale ou normocyte rappelle tout simplement un noyau dont la substance chromatique est devenue hémoglobique. Que, pour ne pas troubler l'esprit de l'élève qui débute, on dissimule autant que possible les points obscurs, c'est là une exigence et une qualité de l'enseignement didactique; mais, esquiver les difficultés et voiler son ignorance sous un flux de paroles tirées du grec, c'est être dupe de sa propre imagination et abuser les autres.

Avec F. Weidenreich [1], je considère comme inexactes toutes les théories qui ne veulent pas que l'hématie anucléée provienne d'une cellule nucléée [2]. Je me sépare de Weidenreich sur les points suivants : pour cet auteur, toute hématie anucléée est un dérivé du corps cellulaire, tandis qu'à mon avis elle représente un noyau dont la substance a dégénéré, c'est-à-dire qui s'est transformée en portions hémoglobique et anhémoglobique. Weidenreich admet, à tort, que je n'ai étudié que des animaux anémiés par la saignée ou l'abstinence. Le point de départ et le fond de mes recherches ont trait aux tissus d'animaux physiologiques. Pour moi, l'hématie

1. Die roten Blutkörperchen, II, *Ergebnisse der Anatomie und Entwickelungsgeschichte*, t. XIV, 1904, p. 416.

2. Das Kernlose Körperchen geht zweifelsohne aus dem Kernhaltigen sowohl im foetalen wie im postfoetalen Leben hervor.

nucléée, hémoglobique, a une valeur cellulaire différente de l'hématie anucléée : la première est une cellule dont le corps cellulaire est chargée d'hémoglobine, tandis que la seconde est l'équivalent du noyau. Aussi ne puis-je souscrire à l'opinion de Weidenreich qui veut faire dériver toutes les hématies nucléées et anucléées d'une même forme originelle et les regarde comme des éléments équivalents [1].

Pour Weidenreich (*loc. cit.*, p. 447), l'hématie anucléée des mammifères n'est qu'une gouttelette ou fragment d'hémoglobine, entourée d'une membrane semi-perméable. Chez les vertébrés à hématies toujours nucléées, ces éléments ont une forme elliptique, biconvexe, entourée d'un cercle limite. Les hématies anucléées ne parcourent jamais un stade dans lequel elles ressemblent aux hématies nucléées des ovipares. C'est la forme jeune ou originelle qu'on observerait seule dans toutes les classes des vertébrés.

Quant à la façon dont l'érythrocyte nucléé se transforme en érythrocyte anucléé, Weidenreich renvoie aux conclusions de sa première partie où il dit que l'hématie anucléée est une vésicule entourée d'une membrane qui enveloppe une formation homogène, imprégnée d'hémoglobine. Pour Weidenreich, la forme jeune de l'hématie est sphérique ,tandis que l'hématie anucléée est cupuliforme ou campanuliforme. Sur les préparations de sang fixées avant tout contact avec un corps solide, puis colorées, on voit la portion hémoglobique seule sous la forme de cupule, de nacelle ou de croissant. Tant que la portion anhémoglobique existe, l'hématie adulte et anucléée est sphérique, hémisphérique ou lenticulaire. Lorsque la portion anhémoglobique a disparu par fonte, l'hématie peut se réduire à un croissant ou à une cloche.

Si jusqu'aujourd'hui on n'a pu tomber d'accord sur la terminologie des hématies nucléées et anucléées, c'est qu'on ne s'entend pas sur l'origine et la valeur cellulaire de ces éléments.

Pappenheim (*Virchow's Archiv*, t. 145, p. 593 en note) a proposé de désigner les hématies anucléées sous le nom d'*érythrocy-*

1. Gegen Retterer spricht schon, dass er die Erythrocyten auf dreierlei total verschiedene Weise ableitet. C'est là la théorie classique qui est peu vraisemblable, car des éléments dont la valeur cellulaire est *différente* reconnaissent constamment une origine et un mode d'évolution *différents*.

todes pour les opposer aux hématies nucléées ou *érythrocytes*. Comme l'hématie anucléée a, pour moi, la valeur d'un noyau, le terme d'érythrocytode ne saurait lui convenir.

A la 3e session de l'association des *Anatomistes* (*C. R. de l'Assoc.*, 1901, p. 16) j'ai montré combien, au point de vue cellulaire, sont peu fondées les dénominations de *schistocytes*, de *microcytes*, de *macrocytes*, d'*hématoblastes*, de *normoblastes* ou de *gigantoblastes*. J'ai discuté à nouveau cette terminologie dans le *Journal de l'Anatomie et de la Physiologie*, 1901 (p. 675).

J'avais proposé (*Soc. de Biologie*, 29 décembre 1900) de désigner sous le nom d'*hématides* toutes les formes anormales, grandes et petites, d'*hématies non* nucléées. J'ai abandonné cette idée depuis que j'ai vu que les Anglais traduisent le mot « hématie » par « hematid ».

Malgré le nombre énorme de recherches faites sur les hématies, elles n'ont guère apporté de lumière sur l'évolution du sang. La simple observation est insuffisante à nous fournir l'explication des diverses variétés d'hématies; il faut en venir à l'expérimentation qui *seule* nous permet d'acquérir la connaissance vraie et réelle des phénomènes naturels et nous donne les éléments nécessaires pour porter un jugement critique sur les théories uniquement fondées sur les phénomènes morphologiques. L'expérimentation seule peut établir les rapports entre les formes d'hématies et les conditions de nutrition générale de l'organisme. En empêchant, par exemple, l'écoulement des éléments élaborés par les ganglions lymphatiques, il est possible de suivre pas à pas dans ces organes les transformations protoplasmiques et de reconnaître dans quelle partie de la cellule se produit l'hématie, soit nucléée, soit anucléée.

Mes recherches sur les ganglions lymphatiques établissent un premier point qui me semble capital : les cellules du tissu du ganglion se transforment, par fonte cellulaire partielle, en lymphocytes, et le noyau de ces lymphocytes se convertit en hématie anucléée.

A l'appui de ces constatations, j'ai rapporté dans mon mémoire de 1901 (*loc. cit.*, p. 689) les observations cliniques de MM. Strauss et Rohnstein, qui avaient vu les lymphocytes diminuer dans le sang au moment où se produit une augmentation considérable des

hématies. Bien que ces auteurs ne se préoccupent pas de l'origine cellulaire ou nucléaire des hématies anucléées, leurs résultats sont des plus instructifs et parlent en faveur de mes conclusions.

Il convient de rapprocher de ces faits les résultats plus récents auxquels est arrivé Walter Holmann[1] dans ses études sur la régénération du sang. Cet observateur a surtout examiné la moelle osseuse rouge. Il a pratiqué des injections sous-cutanées de *pyrogallol* ou d'huile d'*aniline* à plusieurs lapins. Un autre lapin a été saigné à diverses reprises jusqu'à devenir très anémique.

L'examen de la moelle osseuse et du sang le porta à formuler les conclusions suivantes : 1° la moelle osseuse rouge contient constamment une réserve d'hématies destinées à remplacer celles qui meurent; 2° plus on détruit d'hématies, plus la moelle osseuse en produit; 3° le nombre des cellules lymphoïdes de la moelle osseuse est en raison inverse de celui des hématies; 4° la cellule lymphoïde représente, par conséquent, le stade précurseur, c'est-à-dire la cellule formative de l'hématie.

L'observation du sang embryonnaire montre que les premières hématies sont de grandes cellules nucléées (de 15 à 20 μ), dont la vitalité est considérable, puisqu'elles se divisent par voie mitosique (Voir mon mémoire de 1901, p. 677). A ces grandes cellules hémoglobiques nucléées se joignent plus tard des petites cellules également hémoglobiques et nucléées, ne dépassant pas la taille des hématies de l'adulte. La question importante est de savoir si cette deuxième génération de cellules nucléées descend de la première génération. Pour quelques-unes de ces petites cellules hémoglobiques, le fait paraît probable; mais la plupart d'entre elles reconnaissent une autre origine. En effet, lorsqu'on examine les tissus d'un embryon de cette période de transition, voici ce qu'on observe, non seulement dans le sang même, mais dans la plupart des tissus. J'ai figuré (mémoire de 1901, pl. XIII, fig. XXII) les éléments hémoglobiques qui se trouvent dans le tissu conjonctif péri-phalangien d'un embryon de cheval long de 4 cm. 5 (fixation par le liquide de Zenker et coloration à l'hématoxyline, puis à l'éosine-orange-auran-

1. Zur Frage der Regeneration des Blutes, *St-Petersburger medicinische Wochenschrift*, 31e année, 22 juillet 1906, p. 315.

tia). Ce tissu conjonctif sous-cutané est au stade réticulé, c'est-à-dire qu'il est formé de cellules étoilées et anastomosées. A côté des cellules fixes (*1*, *1*,) encore réunies par leurs prolongements, on en voit de libres (2, 3, 4 et 5). Ces éléments libres ont des dimensions bien différentes : les uns (*3*) sont de grandes cellules (de 15 à 20 μ) dont le corps cellulaire est hémoglobique et le noyau, de 7 à 8 μ, est chromatique. Cette première variété me semble correspondre aux premières hématies embryonnaires et aux hématies définitives des Ovipares. A côté de ces hématies hémoglobiques et à noyau chromatique, il en existe de plus nombreuses qui n'ont que 6 à 7 μ, complètement hémoglobiques, sauf un grain chromatique de 1 à 2 μ, qui occupe le plus souvent une situation excentrique : ce sont des *équivalents* de noyaux et non de cellules. Enfin, on voit de nombreuses hématies, de 5 à 6 μ, qui sont hémoglobiques dans toute leur masse.

Les classiques font dériver les hématies à grains chromatiques, ou hématies nucléaires, des cellules nucléées à corps cellulaire hémoglobique. Que le noyau de cette dernière variété disparaisse par expulsion ou par résorption, les petites hématies à grains chromatiques procèdent, non du corps cellulaire, mais du noyau même de certaines cellules du corps embryonnaire.

Pour acquérir quelque certitude, il ne suffit pas de se borner à relier entre elles, par la pensée seulement, ces diverses formes. Ce n'est là qu'une simple déduction anatomique.

Il faut remonter aux causes qui font apparaître des hématies tantôt nucléées, tantôt anucléées. En variant les conditions générales de l'animal (bonne nutrition ou anémie), j'ai vu le tissu des ganglions lymphatiques élaborer soit des hématies anucléées, de la valeur d'un noyau cellulaire, soit des hématies nucléées à corps cellulaire hémoglobique (Voir mes nombreuses expériences et mes dessins dans mon mémoire de 1901).

Cette évolution spéciale des éléments du sang ne fait point exception; elle cadre avec les faits d'anatomie générale. Les embryons de mammifère rappellent à tous égards (morphologie, chaleur animale, etc.) les vertébrés inférieurs. Rien d'étonnant à ce que les éléments sanguins de ces formes transitoires représentent des cellules hémoglobiqnes, à noyau chromatique, telles que les Ovi-

pares les offrent toute leur vie. Si les mammifères adultes sont exposés à des pertes de sang ou à de mauvaises conditions de nutrition, leurs tissus évoluent de nouveau comme pendant la période embryonnaire ou à la façon de ceux des vertébrés ovipares : les éléments deviennent libres avant la fonte du corps cellulaire. Celui-ci se charge d'hémoglobine, pendant que le noyau reste chromatique (hématie nucléée à corps cellulaire hémoglobique, mégaloblaste, gigantoblaste). Par l'expérimentation, nous saisissons la relation entre l'état général de l'organisme d'une part, la forme et la valeur cellulaire des hématies, de l'autre. C'est un déterminisme relatif, sans que nous puissions encore connaitre la loi qui règle les phénomènes intimes de cette transformation protoplasmique.

La plupart des vertébrés Ovipares manquent de ganglions lymphatiques ; il en est qui n'ont pas de moelle osseuse. Il est probable que, chez tous ces animaux, les hématies continuent à être élaborées par tous les tissus conjonctifs comme chez les embryons de Mammifères. La moelle osseuse de la plupart des Vertébrés produit, à n'en pas douter, constamment des hématies. Mais les transformations des éléments de la moelle osseuse en hématies anucléées sont bien plus difficiles à élucider : témoin les théories contradictoires qui ont cours sur ce sujet. Autres difficultés et points obscurs que dissimulent la plupart des auteurs et que J. Renaut [1] signale dans les termes suivants à propos du rôle sanguificateur de la moelle osseuse :

« On ne sait pas du tout comment ces globules rouges sont lancés dans la circulation sanguine lorsqu'ils se sont séparés de la cellule qui leur a donné naissance. Bien plus, on ignore encore quels sont les rapports exacts de ces cellules avec les vaisseaux sanguins... Ces globules extérieurs aux vaisseaux pourraient être amenés dans les voies sanguines par les globules blancs, qu'ils suivraient par un mouvement analogue à celui en vertu duquel, pendant la diapédèse, ils sortent des vaisseaux avec les cellules migratrices pour tomber dans le tissu conjonctif, mais qui serait dirigé en sens inverse... »

Il s'agit, en un mot, non seulement d'observer, chez l'adulte, des éléments hémoglobiques, dans les organes, mais surtout d'élucider

1. *Traité d'histologie pratique*, t. I, p. 160 en note.

leur nature cellulaire et leur arrivée dans le courant sanguin. Or, ces deux points, qui restent douteux en ce qui concerne la moelle osseuse, sont des plus faciles à établir dans les ganglions lymphatiques.

XII. — Transformation d'un ganglion lymphatique en glande hémolymphatique ou vice versa.

La ligature du vaisseau efférent d'un ganglion lymphatique transforme cet organe d'apparence gris blanchâtre en une masse rouge (voir p. 57); les hématies s'accumulent dans les sinus lymphatiques, et, par l'étude des éléments cellulaires, il est possible de suivre la façon dont les cellules réunies en tissu deviennent libres et dont les éléments libres se transforment en lymphocytes, puis en hématies. On a fait à ce mode d'expérimentation les objections suivantes : la présence des hématies dans les sinus serait due à la congestion du ganglion et à la diapédèse des hématies (hors des vaisseaux sanguins du ganglion). Ces objections ne tiennent pas contre les faits que voici : 1° la ligature du vaisseau lymphatique efférent a toujours été faite à 4 ou 5 centimètres au-dessous du ganglion; 2° les hématies qui remplissent les sinus montrent toutes les formes de passage entre un lymphocyte ordinaire et une hématie parfaite, tandis que le sang présente surtout des hématies adultes.

Au lieu de me borner à opposer des raisonnements aux objections, il m'a semblé préférable de recourir à d'autres modes d'expérimentation pour prouver le bien-fondé de ma théorie. Dans les conditions physiologiques, les hématies formées dans le ganglion sont entraînées, chez la plupart des animaux du moins, par le courant lymphatique. Il fallait modifier la vitesse du courant lymphatique soit en abaissant la pression sanguine, soit en augmentant la masse du sang. On sait qu'en faisant perdre à un animal le cinquième environ de la masse du sang (1,3 p. 100 du poids de son corps environ), on abaisse le chiffre de la pression sanguine. D'autre part, l'alimentation insuffisante[1], la pseudo-chlorose et les anémies aiguës

1. Voir Pfungen, article Blutdruck, *Real-Lexikon der medicinischen Propaedeutik*, p. 1059.

produisent un abaissement de la pression artérielle qui, suivant Silva, peut, dans l'artère radiale, diminuer de 15 ou 45 millimètres.

Sur le chat (*Ibid.*, p. 1050) soumis à l'abstinence par Bidder et Schmidt, la température commença à baisser le 15e jour; le 17e jour, elle tomba du degré normal (qui était de 38°4 le matin et de 38°8 le soir) à 35°5 le matin et 36°1 le soir. Le 18e jour la température du matin n'était que de 33°7 et le soir de 33° et de 32°4. La mort survint quelques minutes après.

C'est en me fondant sur ces données physiologiques que j'ai entrepris plusieurs séries d'expériences dont voici le résumé.

A. — *Bonne alimentation.*

Ganglions d'animaux bien nourris et à haute pression sanguine.

J'ai élevé pendant sept mois deux chats nés au laboratoire, mais vivant en liberté complète dans les dépendances de la Faculté de Médecine. Ces animaux menaient une existence sauvage, tout en étant très bien nourris. Je m'en suis emparé. L'un (I) a été tué par hémorragie, dans des conditions de bonne santé; l'autre (II) a été enfermé dans une cage en fer et soumis à une abstinence totale pendant douze jours avant d'être sacrifié.

Chat I. — Le pancréas d'Aselli, les ganglions cervicaux et axillaires étaient gris avec une teinte légèrement rosée; les ganglions du gros intestin avaient une couleur rouge sombre, tirant sur le brun chocolat; les ganglions voisins de l'aorte étaient rouge foncé, ainsi que les ganglions bronchiques.

A l'examen microscopique, les divers ganglions, tant périphériques que centraux, et, en raison de leur teinte plus ou moins rouge, avaient leurs sinus remplis d'une quantité plus ou moins considérable d'hématies.

Chat II. — Sacrifié également par hémorragie, ce chat anémié par un jeune prolongé était encore gras et vigoureux, mais ses ganglions étaient gris; les sinus lymphatiques étaient larges et vides et ne montraient que de rares hématies petites et déformées.

Depuis que j'ai communiqué les résultats précédents à la Soc. de Biol. (1902, p. 34), j'ai répété diverses fois ce mode d'expérimen-

tation qui n'exige pas d'opération sanglante. Le chat domestique est l'animal de choix pour cette démonstration : il est traité en hôte de la maison, en compagnon de table et d'agrément. Son travail musculaire se borne aux promenades qu'il fait dans l'appartement. Il est garanti des privations, du froid et des intempéries. La désassimilation et l'usure des tissus sont réduites ainsi au minimum. L'excédent de matériaux nutritifs et la vie paresseuse développent son embonpoint et augmentent la masse sanguine. Lorsqu'on sacrifie un de ces chats, on voit, à l'œil nu, que les ganglions sont rouges dans toute leur masse. Au microscope, leurs sinus sont littéralement gorgés d'hématies dont la plupart sont sphériques et dont la taille varie entre 2 μ 5, 3 μ ou 4 μ. Ce sont de jeunes hématies. L'explication de ces faits me semble la suivante : la pression élevée du sang (15 cm. de Hg dans les artères l'écoulement difficile de la lymphe ont retenu les hématies dans leurs organes formateurs. Pour démontrer qu'il en est ainsi, il suffit de changer les conditions de nutrition. Si l'on soumet un de ces chats gras et bien portants, durant une dizaine de jours, à l'abstinence totale, les mêmes ganglions (sous-maxillaires, cervicaux, mésentériques, axillaires, etc.) deviennent gris et le contenu de leurs sinus n'est plus composé que de lymphocytes avec quelques rares hématies. D'*hémolymphatiques*, les mêmes ganglions (dont la situation et les rapports avec les vaisseaux lymphatiques n'ont pu changer) sont devenus *leucolymphatiques*.

L'abstinence a donc déterminé l'usure du sang et abaissé la pression sanguine; d'où augmentation et accélération du courant lymphatique, puis déplétion des ganglions lymphatiques eux-mêmes.

Il me paraît vraisemblable, sinon certain, que les ganglions lymphatiques conservent les mêmes fonctions durant une alimentation abondante et pendant le jeûne. Ce qui varie, ce sont la masse et la pression sanguines, ainsi que l'abondance des fluides interstitiels. Pendant l'inanition, les tissus se décomposent par désassimilation, mais ils ne peuvent fournir une lymphe abondante comme sur les animaux qui, après la saignée, prennent une nourriture copieuse et riche en eau. Dans la *première* période de l'inanition, le courant lymphatique atteint une force et une vitesse plus considérables

que chez les animaux bien nourris où la pression sanguine reste élevée et où il y a un appel moindre de lymphe. Chez le chat *normal*, la lymphe a plus de difficulté à se déverser dans le sang et stagne plus longtemps dans les sinus et les voies lymphatiques; d'où la couleur rouge des ganglions qui deviennent hémolymphatiques.

Si l'on fait baisser la pression artérielle par l'abstinence, le *premier* effet se traduit par l'augmentation du courant lymphatique et par la déplétion des sinus des ganglions. A la suite de la disparition des hématies, les ganglions prennent une teinte pâle ou grise (ganglions gris ou leucolymphatiques).

Les ganglions rouges ou hémolymphatiques reproduisent l'image des ganglions ordinaires dont on a lié le vaisseau efférent.

En plaçant donc un chat dans d'excellentes conditions de nutrition, on arrive aux mêmes résultats que lorsqu'on empêche l'écoulement de la lymphe, c'est-à-dire le départ des éléments élaborés par le ganglion et l'on transforme un ganglion *gris* ou leucolymphatique en un ganglion *rouge* ou hémolymphatique.

Dans les *premiers* temps de l'abstinence, c'est le contraire que l'on observe : les tissus fournissent eux-mêmes les matériaux dont se nourrit l'organisme; il y a désassimilation, sans apport de nouveaux éléments nutritifs. Ces principes de désassimilation fournissent une lymphe abondante qui enlève les éléments (leucocytes et hématies) élaborés par les ganglions, qui nettoye et balaye les sinus et les voies lymphatiques; d'où la teinte *grise* des ganglions lymphatiques.

Tels sont les résultats qui découlent de mes propres expériences; ils gagnent à être rapprochés des faits également expérimentaux signalés par mes devanciers.

Stephen Hales[1] eut, dès 1733, l'idée de mesurer la pression sanguine en mettant un tube de verre en communication avec l'artère crurale ou carotide d'un animal. Sur une jument de 14 ans (*loc. cit.*, p. 1), la pression du sang de l'artère crurale correspondait à une hauteur de 8 pieds 3 pouces. Après l'écoulement de 7 pintes de sang (3 litres et demi environ), elle n'était plus que de

1. *Haemastatique* d'Et. Hales, trad. par de Sauvages (de Montpellier), Genève, 1744.

4 pieds. Même observation sur un cheval hongre (*loc. cit.*, p. 11) : au début de l'expérience, la pression était de 8 pieds; après une saignée de 12 pintes (6 litres environ), elle n'était plus que de 4 pieds. « A mesure que la quantité de sang diminuait, la force progressive devenait moindre; de façon que l'animal étant dans la dernière extrémité, le sang ne s'élevait pas à un quart de pouce » (*loc. cit.*, p. 14).

Volkmann [1] a confirmé ces faits par quatre observations identiques (3 sur le chien et 1 autre sur le veau). Chaque perte de sang était suivie d'une diminution de la pression sanguine.

Volkmann ajoute les réflexions suivantes : la dépression sanguine, consécutive à la saignée, accélère le cours du chyle et favorise son écoulement dans le système veineux. Pendant qu'il saignait le veau, les étudiants qui assistaient à l'opération furent frappés de la dilution (Verdünnung) progressive du sang, et, d'eux-mêmes, ils en firent la remarque. En un mot, conclut Volkmann, les saignées abondantes modifient la composition du sang et accélèrent le courant lymphatique.

Les ganglions rendus *gris* pendant la première période de l'abstinence continuent-ils à conserver cette couleur jusqu'à la mort? Autrement dit, lorsque le courant lymphatique diminue et que sa vitesse s'affaiblit, les éléments du ganglion poursuivent-ils leur évolution? S'ils ne cessent d'élaborer des hématies, celles-ci, en l'absence du courant qui les entraîne, resteront dans les organes qui les ont produites et leur donneront une couleur rouge.

Voici comment j'ai tenté de résoudre ce problème par l'expérimentation.

B. — *Abstinence ou saignées associées à l'abstinence.*

1. *Abstinence.* — A l'exemple de Collard de Martigny (1828) (Voir mon mémoire de 1901, p. 662), j'ai soumis des cobayes à l'abstinence. Les cobayes adultes, forts, pesant 700 grammes environ, résistent sept jours en moyenne à l'abstinence complète. Quand on les sacrifie, au cinquième jour, leurs ganglions, de

1. *Die Hämodynamik*, 1850, p. 478.

teinte grise, présentent des sinus dilatés et privés d'éléments figurés (lymphocytes et hématies). Si, par contre, on attend la période algide et qu'on laisse les cobayes mourir d'inanition, le tableau change. Les petits ganglions périphériques (mésocoliques, inguinaux superficiels) possèdent une teinte rouge. Quant aux ganglions centraux, leur surface paraît grise, mais, à la coupe, leur masse centrale est rosée et, au microscope, on constate que les sinus caverneux contiennent de nombreuses hématies.

2. *Saignées et abstinence.* — Jeune chien de huit mois; poids du corps, 2 315 grammes; masse approximative du sang, 178 grammes. Le 23 décembre 1901, saignée de 115 grammes. Très faible, il survit. Il est soumis à l'abstinence complète. Le 4 janvier, il ne pèse plus que 1 165 grammes. Je lui pratique la ligature du tronc lymphatique gauche pour pouvoir comparer les ganglions du côté ligaturé à ceux de l'autre côté. Le 6 janvier, sa température rectale est encore de 38° et son poids de 1 050 grammes. Le 7 janvier, la température tombe à 37° et le poids du corps à 1 030 grammes. Le 8 janvier, température rectale de 36°7 et poids du corps, de 950 grammes. Je le sacrifie par l'ouverture du thorax et du cœur; ce dernier ne contient que peu de sang guère coagulable.

Tous les ganglions, ligaturés ou non, sont *rouges* : Au microscope, leurs sinus, périphérique et caverneux, sont gorgés d'hématies. Ces expériences légitiment, il me semble, les conclusions suivantes : on transforme un ganglion gris ordinaire en ganglion *rouge* (hémolymphatique) par la ligature de son vaisseau efférent. De même, si l'on modifie les conditions générales de l'animal par la saignée ou l'abstinence, ou si l'on soumet l'animal à l'une et l'autre cause de dénutrition, il arrive un moment où les tissus ne sont plus capables de fournir les éléments aqueux de la lymphe. Alors les cellules des ganglions continuant à évoluer, c'est-à-dire à devenir libres par fonte protoplasmique, ces éléments (leucocytes et hématies) restent au lieu de production et transforment le ganglion gris en une masse rouge.

Les faits précédents ont été communiqués à la Société de Biologie dès 1902 (p. 34). Pour répondre à des objections diverses et pour contrôler les résultats antérieurs, j'ai recommencé au mois

d'octobre 1906 une nouvelle série d'expériences dans lesquelles j'ai encore associé l'abstinence à la saignée.

Voici quelques-unes de ces expériences. Il me suffira de donner un spécimen pour chacune de celles qui ont été pratiquées dans des conditions différentes (durée plus ou moins longue).

Expérience I. — Lapin mâle de 3 300 grammes dont la masse sanguine est approximativement de 165 grammes, perd, par une saignée pratiquée sur l'artère fémorale gauche, 55 grammes de sang. Il mange, le lendemain matin, 100 grammes de son; abstinence d'eau.

Le 2e jour, il pèse 3 110 grammes; saignée de 30 grammes. Abstinence complète d'aliments et d'eau.

Le 3e jour, il pèse 2 925 grammes à 9 heures du matin, et, 2 900 grammes à 2 heures. A ce moment, je découvre, par une incision cutanée, le paquet vasculo-nerveux du cou du côté gauche.

Sans qu'il soit nécessaire de compression, j'aperçois sur la veine jugulaire interne le tronc lymphathique cervical sous la forme d'un cordon blanc rosé, gonflé et noueux. J'en pratique la ligature. Puis, j'enlève à l'animal encore 25 grammes de sang en ouvrant la carotide gauche.

Abstinence complète.

Le 4e jour, le lapin pèse 2 850 grammes, sa température rectale est de 38°5; le tronc lymphatique cervical de droite a un diamètre de 2 mm. 5 et est gonflé.

Ainsi, les pertes sanguines s'élevèrent, dans l'espace de trois jours à 110 grammes sur une masse initiale de sang de 165 grammes environ. Pendant ce temps, l'animal ne prit que 100 grammes de nourriture sèche. Malgré cette anémie énorme, la quantité de lymphe a augmenté progressivement : les lymphatiques du cou qu'on ne peut voir sur l'animal bien nourri qu'après une compression plus ou moins prolongée, sont gonflés et turgides.

L'examen histologique montre que les ganglions cervicaux situés au-dessus de la ligature sont remplis d'hématies; les autres ganglions ne contiennent pas d'hématies ni dans leurs sinus ni dans le reste du tissu de l'organe.

Expérience II. — *Chien mâle*, âgé de un an, moins quelques jours. Poids, 6 755 grammes ; la masse approximative du sang est de 519 grammes. Saignée de 160 grammes par l'artère fémorale droite (1/3 environ de la masse totale du sang). Le chien est soumis à l'abstinence complète.

1. J'en ai communiqué les principaux résultats au *1er Congrès international d'hygiène alimentaire* (section de chimie biologique et de physiologie), jeudi 25 octobre 1906.

Le lendemain, il pèse 6 200 grammes; je lui découvre le tronc lymphatique cervical gauche qui est gris rosé, gonflé (large de 2 millimètres environ). Toujours abstinence totale.

Le 3e jour, il pèse 5 954 grammes; je le sacrifie en ouvrant l'artère fémorale gauche qui laisse écouler 150 grammes de sang environ. Le canal thoracique, ouvert, fournit une quantité notable de lymphe transparente.

Le ganglion cervical du côté ligaturé est du tiers environ plus volumineux que le ganglion correspondant de l'autre côté. La région cervicale et sous-maxillaire du côté ligaturé ne présente pas trace d'œdème.

Examen des ganglions. — Les sinus du ganglion cervical du côté ligaturé sont remplis d'hématies dont les dimensions et les formes reproduisent celles que j'ai décrites et figurées dans le *mémoire* de 1901 (pl. XIII, fig. 18 à 21).

Dans le ganglion correspondant du côté non ligaturé, les sinus sont vides ou ne contiennent que quelques rares hématies. Le chien, je le rappelle, a été sacrifié deux jours après la saignée, c'est-à-dire à une époque où les vaisseaux lymphatiques contenaient encore une forte proportion de lymphe. Le courant lymphatique avait enlevé toutes les hématies produites dans les ganglions dont les vaisseaux lymphatiques n'avaient pas été ligaturés.

Malgré la dépression sanguine et l'abstinence, la lymphe s'est formée plus abondamment que dans les conditions normales; la dépression sanguine a entraîné l'aspiration des liquides interstitiels et a gonflé le système lymphatique. Les ganglions ont continué à élaborer des éléments lymphatiques et des hématies qui comblèrent les sinus du ganglion *ligaturé*; dans les ganglions non ligaturés, au contraire, le courant lymphatique avait entraîné leucocytes et hématies.

Expérience III. — Une chienne âgée de dix mois pesant 17 200 grammes; la masse approximative du sang est de 1 323 grammes.

1er jour. — Saignée de 470 grammes par l'artère fémorale gauche. Abstinence complète d'aliments et de boissons. Température rectale : 38°8.

2e jour. — Pèse 16 450 grammes; a donc perdu par désassimilation 280 grammes. 2e saignée, de 600 grammes par la fémorale droite. Ensuite, je lui pratique la ligature du tronc lymphatique cervical gauche qui est gonflé, gris rosé, et épais de 3 millimètres environ. — Abstinence complète d'aliments et de boissons. T. 38°5.

3e jour. — T. 38°; pèse 15 640 grammes; perte par désassimilation

210 grammes. 3e saignée de 290 grammes par l'artère fémorale droite. Abstinence complète d'aliments et de boissons.

4e jour. — T. 37° à 9 heures du matin; pèse 14 900; perte par désassimilation, 450 grammes. A 2 heures, T. 38°; pèse 14 820 grammes; 4e saignée de 110 grammes par l'artère humérale gauche. Abstinence totale d'aliments et de boissons.

5e jour. — 9 heures du matin, T. 38°5; pèse 14 320 grammes, perte par désassimilation, 580 grammes. A 4 h. 30, T. 39°. Abstinence complète d'aliments et de boissons.

6e jour. — T. matin 37°5; pèse 13 950 grammes, a perdu par désassimilation 370 grammes. A 5 heures du soir, T. 37°8. Abstinence totale.

7e jour. — T. matin 37°5; pèse 13 600 grammes a perdu par désassimilation 350 grammes — à 4 h. 30 T. 37°2. Abstinence totale.

8e jour. — 8 heures, matin, T. 37°; pèse 13 285 grammes, a perdu 315 grammes. — à 4 h. 30 T. 37°. Abstinence toujours totale.

9e jour. — T. matin 36°5; pèse 12 930; a perdu 355 grammes; à 2 heures de l'après-midi, la T. est de 36° et la chienne pèse 12 870 grammes. Je la sacrifie par l'ouverture de la fémorale droite, qui laisse couler 350 grammes de sang.

A cette chienne qui avait une masse initiale de 1 323 grammes de sang environ (1/13 du poids du corps), on a donc enlevé, par hémorragie, dans l'espace de 9 jours, 1 820 grammes de sang.

A l'ouverture du corps, toutes les veines (caves inférieure et supérieure, veine porte et intestinale, etc.), étaient encore gorgées de sang.

Le tableau suivant résume cette expérience :

Chienne de 10 mois du poids de 17 200 grammes. Abstinence complète d'aliments et de boissons pendant toute la durée de l'expérience. — La masse approximative du sang est de 1 323 grammes.

	POIDS	SAIGNÉES	PERTE PAR DÉSASSIMILATION	TEMPÉRATURE RECTALE matin	TEMPÉRATURE RECTALE soir
	—	—	—	—	—
1er jour..	17 200 grammes	470 grammes	»	»	38°,8
2e[1] — ..	16 450 —	600 —	280 grammes	»	38°,5
3e — ..	15 640 —	290 —	210 —	38°	38°
4e — ..	14 900 —	110 —	450 —	37°	38°
5e — ..	14 320 —	» —	580 —	38°,5	39°
6e — ..	13 950 —	» —	370 —	37°,5	37°,8
7e — ..	13 600 —	» —	350 —	37°,5	37°,2
8e — ..	13 285 —	» —	315 —	37°	37°
9e — ..	12 930 —	» —	355 —	36°,5	36°
		1 470 grammes			

1. Ligature du tronc lymphatique cervical du côté gauche.

Sacrifiée par hémorragie, la chienne laisse couler 350 grammes de sang.

Perte totale de sang, 1 820 grammes.

Le pancréas d'Aselli et les ganglions mésentériques sont rouges, et, sur la coupe, toute la masse des ganglions figure une tache de sang.

Les ganglions axillaires ont même teinte rouge. Les ganglions cervicaux du côté ligaturé sont pâles; du côté non ligaturé, ils sont gris rosé. Le ganglion cervical profond dont le vaisseau efférent a été ligaturé est plus petit que celui du côté non ligaturé.

L'examen microscopique montre que tous les ganglions rouges contiennent des quantités considérables d'hématies dans les sinus de l'organe.

Je ne fais que mentionner les dimensions variables et les formes des plus irrégulières des hématies contenues dans les ganglions de cette chienne arrivée au dernier degré de l'anémie. Pour les détails, je renvoie à la description que j'en ai donnée dans mon *Mémoire cité*, 1901, p. 500, et à la figure 21, pl. XIII. Sur les chiens saignés, et, de plus soumis au jeûne, la portion hémoglobique de l'hématie est plus réduite que sur les animaux saignés, mais alimentés. La chromatine ayant diminué dans les noyaux cellulaires, il est tout naturel que la portion hémoglobique de l'hématie qui en dérive ne figure qu'un trait, une nacelle ou un croissant des plus minces.

Le ganglion cervical, dont le vaisseau efférent a été ligaturé, ne présente que des fragments ou débris d'hématies. Le tissu même du ganglion est moins ferme, moins dense et ses éléments sont en voie de régression.

Ces nouveaux résultats me semblent corroborer et confirmer de tous points toutes mes conclusions antérieures.

Ganglions humains dans les conditions d'anémie chronique. — Les expériences précédentes nous mettent à même de donner une interprétation rationnelle de la teinte rouge qu'on observe si souvent sur les ganglions de sujets morts de maladies chroniques. J'ai donné sur ce point (*Société de Biologie*, 1er février 1902, p. 103) les résultats auxquels j'étais arrivé par l'examen de nombreux ganglions d'adultes morts de phtisie, de cirrhose ou de bronchite chronique[1]. Ces ganglions étaient rouges et leur substance montrait des amas d'éléments hémoglobiques (hématies nucléées et anucléées).

1. J'adresse tous mes remerciements aux docteurs A. Bauer et Brécy qui, pendant leur internat, s'étaient donné la peine de recueillir et de fixer, à mon intention, les ganglions de nombreux sujets qui avaient succombé à diverses affections chroniques.

Il ne s'agissait nullement de vaisseaux sanguins dilatés, car ces amas n'étaient pas limités par un revêtement endothélial.

L'étude microscopique ne montrait pas des éléments aussi bien conservés que sur les animaux, car les ganglions humains n'ont pu être fixés que vingt-quatre heures après la mort. Cependant, il était facile de s'assurer que les hématies provenaient de la transformation des cellules du ganglion et que leur présence n'était pas due à une hémorragie ni à la diapédèse.

En comparant l'état général des sujets morts de maladies chroniques aux animaux soumis à l'abstinence jusqu'à ce que la mort s'ensuive, il est certain que les tissus des uns et des autres se trouvent réduits au même état d'inanition. Ils consomment leur propre substance, et, l'apport faisant à peu près défaut, la désassimilation entraîne la disparition d'une grande partie du protoplasma de l'organisme en général et des ganglions lymphatiques en particulier. Vers la fin de la vie, la circulation lymphatique s'affaiblit et cesse à peu près totalement; de sorte que le courant ne peut plus entraîner les éléments cellulaires des ganglions qui ne continuent pas moins à devenir libres par fonte protoplasmique du tissu ganglionnaire et à se transformer ensuite en hématies.

Les ganglions lymphatiques présentent donc chez l'homme la même structure et les mêmes fonctions que chez les animaux. Peu abondantes dans les sinus, tant que la circulation lymphatique est active, les hématies s'y accumulent à la période ultime des maladies chroniques.

En résumé, voici, dans quelles circonstances j'ai observé la présence d'hématies dans les sinus des ganglions lymphatiques : 1° dans les ganglions de fœtus humains et de fœtus de cobaye; 2° après ligature du vaisseau efférent d'un ganglion, à 4 ou 5 centimètres en aval de ce ganglion; 3° dans les ganglions de chats *bien nourris*, alors que les ganglions de même nom et de même situation de chats *soumis au jeûne* sont dépourvus d'hématies; 4° dans les ganglions de sujets morts de maladies chroniques ou d'animaux qui, après avoir été soumis à l'abstinence, ne sont sacrifiés qu'à la période ultime ou algide du jeûne.

Le séjour prolongé des hématies dans les ganglions qui les ont

produites est déterminé soit par la pression élevée du sang qui remplit le système sanguin, soit par la diminution ou l'arrêt du courant lymphatique. Les hématies, qui se développent dans le ganglion, transforment, en s'y accumulant, cet organe en glande hémolymphatique. Jamais, dans mes expériences, je n'ai provoqué d'extravasations sanguines par ligature des vaisseaux sanguins. La *Revue générale des Sciences* (1904, p. 1097) explique mes résultats en disant que j'ai « fait varier la pression lymphatique et sanguine par des ligatures ». Je me contente de signaler, sans la qualifier autrement, cette façon de prêter aux travailleurs une technique controuvée, défectueuse et tant soit peu puérile. C'est la bonne manière de mettre leurs conclusions dans un beau jour et de disposer favorablement l'esprit du lecteur!

XIII. — Ganglions ou glandes hémolymphatiques. Historique.

A. — *Couleur des ganglions lymphatiques.*

Les anatomistes des siècles passés ont remarqué la teinte différente que présentent les ganglions lymphatiques, sans toutefois remonter aux conditions dans lesquelles ces organes devenaient plus ou moins rouges.

Quelques citations suffisent.

Thomas Bartholin[1] dit que les ganglions mésentériques sont blancs comme du lait. « Notavimus, ajoute-t-il, in homine uno, alteram glandulam candidam, alteram obscuriorem carneo colore, vitio forsan corporis aegri contractam ».

Nuck (cité dans *mon Mémoire* de 1901, p. 516), insufflant de l'air dans les artères ou les veines (pulmonaire, splénique et spermatique), fit passer l'air dans les vaisseaux lymphatiques de l'organe correspondant. Il conclut de là que les vaisseaux sanguins et lymphatiques communiquaient librement à leurs extrémités. Le passage direct du sang des vaisseaux sanguins dans les vaisseaux lymphatiques déterminait la teinte rouge qu'offre parfois la lymphe.

« Interim non diffiteor, dit-il (*loc. cit.*, p. 54), vasa illa lymphatica lympham subinde vehere rubicundo colore tinctam, loturae carnis ad instar se habentem. »

Mascagni[2] vit, après la déchirure des vaisseaux sanguins sur le vivant,

1. *Thomae Bartholini Anatome*, 4e édit., 1684, p. 109.
2. *Vasorum lymphaticorum historia*, t. I, Sienne, 1785.

les vaisseaux lymphatiques de la région remplis, après la mort, par un fluide rouge. Il conclut, à juste titre, que les vaisseaux lymphatiques absorbent le sang épanché dans les tissus et les organes.

Bichat [1], en parlant de l'organisation des glandes lymphatiques, dit : « La couleur de ces glandes, rougeâtre dans l'enfance, grisâtre chez l'adulte, prend chez le vieillard cette teinte jaunâtre, cet affaissement et cette flaccidité qui caractérisent alors presque tous les organes. Cette couleur varie encore suivant les régions » : Ainsi les glandes bronchiques sont noirâtres... Cependant, on ne peut nier que ces glandes ne prennent souvent une couleur semblable à celle du fluide qui remplit les absorbants soit dans l'état naturel, soit dans les injections, à cause du grand nombre de divisions vasculaires dont elles sont pénétrées à l'intérieur. Pendant la digestion, au moment où les vaisseaux lactés transmettent le chyle, les glandes mésentériques deviennent presque blanches comme ce fluide et perdent bientôt cette couleur quand la transmission est finie. »

Pour Boyer [2], « la couleur des glandes lymphatiques est rougeâtre en général, mais cette couleur varie dans les différentes parties du corps et selon les circonstances. Celles qui sont immédiatement sous la peau sont plus rouges que celles qui sont renfermées dans le bas-ventre ou la poitrine. Chez les jeunes sujets, elles sont plus rouges que chez les sujets avancés en âge. Celles qui sont situées à la racine des poumons sont bleuâtres et quelquefois noires. Au reste, la couleur des glandes lymphatiques peut varier à raison des fluides qui passent à travers leur substance : ainsi, lors de l'absorption du chyle, les glandes du mésentère sont plus blanches que dans tout autre temps... »

Sabatier [3] dit, au sujet des glandes conglobées : « Leur couleur est rouge pâle dans les fœtus. Elles deviennent de plus en plus rouges chez l'adulte... Ces glandes tiennent aux autres parties par un tissu cellulaire au-dessous duquel on trouve une membrane interne et garnie de vaisseaux sanguins. Ce sont ces vaisseaux qui leur donnent la couleur qui leur est propre. »

Pour Jourdan [4], les ganglions lymphatiques ont, en général, une teinte rougeâtre. Cependant leur couleur n'est pas la même dans toutes les parties du corps. Les ganglions lymphatiques sous-cutanés sont notablement plus rouges que ceux qui se rencontrent dans les cavités splanchniques. Wharton a le premier fait la remarque fort juste qu'ils perdent d'autant plus de leur rougeur que le sujet est plus avancé en âge : ce

1. *Anatomie générale*, t. II, p. 468, édit. 1830.
2. *Traité complet d'anatomie*, t. III, 4e édit., 1805, p. 244.
3. *Traité complet d'anatomie*, t. III, 1791, p. 343.
4. Article Ganglion, *Dictionnaire des Sc. méd.*, 1816, p. 307.

qui dépend de ce que, pendant les premiers temps de la vie, le système des vaisseaux sanguins est à la fois plus perméable et plus riche en ramifications capillaires. D'ailleurs, beaucoup de circonstances extérieures contribuent encore à altérer la teinte des ganglions qui nous occupent et à la faire varier. Telle est, entre autres, la couleur des fluides qui les traversent. Il cite les ganglions du mésentère qui sont effectivement plus blancs pendant la digestion.

Breschet[1] dit que « la couleur (des ganglions lymphatiques) paraît offrir presque autant de variétés que leur volume. Ceux des membres sont rougeâtres; ceux que forment les vaisseaux lactés sont blancs pendant la digestion, puis d'une teinte rose pâle. Aux poumons, entre les bronches et les plèvres pulmonaires, ils paraissent gris ou noirs, chez les adultes et les vieillards. Au foie, ils sont plus ou moins jaunes et vers la rate, bruns. Soemmering assure avoir trouvé, sur un nègre, les ganglions lymphatiques d'une teinte noirâtre. »

Selon G. Herbst[2], les ganglions ou glandes lymphatiques sont composés de vaisseaux lymphatiques pelotonnés. De plus, dit-il (p. 125 et 134), les vaisseaux sanguins concourent à la constitution du ganglion; dès que les vaisseaux sanguins ont abordé le ganglion, ils s'y divisent et s'y ramifient à travers toute la masse glandulaire : les dernières ramifications des vaisseaux rouges s'épanouiraient à la surface des vaisseaux lymphatiques dont le pelotonnement constitue la substance même du ganglion. Lorsque l'afflux du sang augmente dans le ganglion, celui-ci prend une teinte foncée; il est même des ganglions qui, à l'état ordinaire, présentent la couleur rouge du sang[3]. D'aucuns imputent à Herbst des opinions controuvées, de sorte que je tiens à bien rendre la pensée de cet auteur qui met la teinte rouge du ganglion sur le compte de la richesse et de la dilatation des vaisseaux sanguins. « Le rôle des ganglions lymphatiques, dit Herbst (*loc. cit.*, p. 136), est de séparer du sang des capillaires sanguins certaines parties pour les transmettre aux vaisseaux lymphatiques ». C'est ainsi que la lymphe plastique, les globules sanguins et surtout les éléments absorbés durant la digestion parviennent dans le système lymphatique... La lymphe pure contient toujours des globules sanguins en nombre plus ou moins considérable. Tandis que les vaisseaux lymphatiques afférents renferment une lymphe pâle ou incolore, les efférents sont remplis d'une lymphe plus ou moins rouge... Herbst met ce changement de couleur sur le compte de la sortie du sang (des vaisseaux sanguins) et de son passage dans le système lymphatique.

1. *Le système lymphatique*, 1836, p. 96.
2. *Das Lymphgefässystem und seine Verrichtung*, Göttingen, 1844.
3. Durch vermehrten Blutandrang wird dieselbe (die Farbe der Drüsen) in gleichem Maase dunkeler, und es giebt einige welche auch im gewöhnlichen Zustande blutroth sind.

Herbst montre (*loc. cit.*, p. 157) que le contenu du canal thoracique prend une teinte d'autant plus rouge au contact de l'air, que la lymphe qui s'y déverse contient plus de globules rouges du sang. « La lymphe, dit-il (p. 158), contient toujours un grand nombre et souvent un très grand nombre de globules rouges. »

Van Kempen[1] se borne à dire : « *Les ganglions lymphatiques* sont des corps arrondis ou ovales, d'un volume qui varie depuis celui d'une lentille jusqu'à celui d'une grosse fève; ils sont aplatis, assez consistants et d'une couleur grise rougeâtre. »

Sappey[2] dit que *la couleur* des ganglions est rougeâtre; mais elle se modifie un peu dans les diverses régions : les glandes mésentériques sont d'un rose pâle dans les intervalles de la digestion et presque blanches ou même tout à fait blanches pendant la durée de l'absorption du chyle; les glandes sous-cutanées sont d'un rouge vif; celles qui reçoivent les vaisseaux du foie, d'un aspect jaunâtre; celles de la rate sont brunes et celles de la racine du poumon tantôt bleues et tantôt noirâtres.

Henle[3] décrit les ganglions lymphatiques comme des organes rose pâle.

Milne Edwards[4] dit à propos des ganglions lymphatiques : « Souvent colorés en rose ou en brun, quelquefois aussi ils sont noirâtres ».

Chauveau et Arloing[5] décrivent les ganglions lymphatiques du cheval comme des renflements gris, roses ou rougeâtres et quelquefois tout à fait noirs.

Ranvier[6] attribue la couleur des ganglions lymphatiques au sang contenu dans leurs vaisseaux sanguins : « Lorsqu'ils contiennent peu de sang, comme chez des animaux tués par hémorragie, ils sont grisâtres à leur surface, sauf au niveau du hile où ils présentent une coloration légèrement brune; mais ils peuvent être plus ou moins rouges suivant la quantité de sang qu'ils contiennent. Chez l'homme et chez quelques autres animaux, les ganglions bronchiques présentent une coloration noirâtre, parfois charbonneuse. »

Pour Krause[7], les ganglions lymphatiques ont une teinte gris rosé ou rose brunâtre ou encore noirâtre.

« La couleur des glandes lymphatiques, dit Ch. Robin[8], varie beaucoup sur l'adulte suivant les parties : celles qui sont fournies par les

1. *Manuel d'anatomie microscopique*, 1851, p. 177.
2. *Traité d'anatomie descriptive*, Angéiologie, 1853, p. 629.
3. *Handbuch der Gefässlehre des Menschen*, 1868, p. 420.
4. *Leçons sur la physiologie et l'anatomie comparée*, t. IV, p. 516.
5. *Traité d'anatomie comparée*, 1879, p. 705.
6. *Traité technique d'histologie*, 1re édit., p. 673.
7. *Allgemeine und mikroscopische Anatomie*, 1876, p. 350.
8. Art. Lymphatique, *Dictionnaire des Sc. méd.*, p. 426, 1870.

lymphatiques des extrémités sont rougeâtres; celles du mésentère, blanches pendant la digestion, prennent une teinte rosée quand les chylifères sont vides; celles du foie sont jaunâtres; celles de la rate sont brunes, celles des poumons noirâtres. Leur couleur est plus pâle dans les enfants que dans les adultes, où elles prennent souvent une teinte grisâtre. »

En somme, nombre d'anatomistes ont vu que les ganglions périphériques ou sous-cutanés sont plus rouges que les ganglions centraux; mais ils ont d'ordinaire attribué la teinte rouge au sang contenu dans les vaisseaux sanguins mêmes du ganglion.

B. — *Variété rouge* (*glandes hémo-lymphatique et hémale*).

Leydig[1] le premier distingua certains ganglions *rouges* des ganglions lymphatiques ordinaires et les compara à des rates accessoires : Tels ceux qu'on trouve, chez le porc, dans la cavité thoracique le long de l'aorte thoracique; ces ganglions présentent la même teinte rouge sombre que la rate; ceux qui sont situés près de la rate peuvent être pris pour des rates accessoires. Plus loin (p. 429), Leydig ajoute : sur une section, ces ganglions présentent la plus grande analogie avec une coupe de rate; en effet, on voit au milieu d'une pulpe rouge foncé des masses blanchâtres composées de cellules et ressemblant aux corpuscules de Malpighi. En examinant par série les ganglions rouge foncé du voisinage de l'aorte thoracique, on observe l'extension des portions blanchâtres aux dépens de la pulpe rouge foncé, de sorte qu'un tiers seulement de l'organe possède un aspect rouge foncé.

Heneage Gibbes[2] trouva entre l'artère et la veine rénale d'un sujet qu'il disséquait des petits corps ressemblant à des ganglions lymphatiques. Après durcissement, il en pratiqua des coupes. Les plus gros avaient la taille d'un pois, les autres étaient plus petits. De la capsule fibreuse partaient des travées conjonctives plus épaisses par places que la capsule même. Elles circonscrivaient des alvéoles qui contenaient des masses composées de corpuscules lymphatiques. Dans la portion périphérique, ces corps avaient l'aspect de ganglions lymphatiques, tandis que, dans leur portion centrale, ils étaient formés de travées fibreuses plus épaisses que dans la substance corticale (fig. 4, pl. XVI).

La masse de corpuscules lymphatiques était séparée des travées

1. *Lehrbuch der Histologie des Menschen und der Thiere*, 1857, p. 424.
2. On some structures found in the connective Tissue between the renal Artery and Vein in the human subject, *Quarterly Journal of microsc. Science*, t. XXIV, 1884, p. 186.

fibreuses par un espace qui ne contenait pas de réticulum et qui correspondait au sinus lymphatique d'un ganglion lymphatique. « La particularité de cette structure consiste dans ce fait que les vaisseaux sanguins s'ouvrent directement dans l'espace rempli de globules rouges. »

Dans les masses cellulaires, les cellules sont étroitement pressées (closely aggregated together), mais leur noyau seul peut être distingué and only their nuclee can be made out).

Il a vu cela sur un homme de trente ans, mort d'accident. Sur un autre de cinquante-huit ans mort de phtisie, il trouva trois ganglions rouges. Il conclut : « I have found this peculiar gland, resembling a lymphatic gland somewhat, but having blood circulating in it instead of lymph in three cases ».

Il est certain que H. Gibbes a vu du sang dans les sinus lymphatiques des ganglions rouges. D'après les idées classiques, les sinus de ces organes ne devaient contenir que des globules blancs; de là l'hypothèse de Gibbes qu'il s'agissait de glandes spéciales et non point de ganglions lymphatiques ordinaires. Cette conclusion est peu justifiée, car Gibbes avait affaire à des organes soit normaux, soit modifiés par la maladie ou les altérations cadavériques, et il ignorait la structure physiologique des ganglions qui élaborent et contiennent normalement des hématies.

H. Gibbes[1] revient sur les corps qu'il a trouvés entre l'artère et la veine rénales. Ces corps ont la structure des ganglions lymphatiques, si ce n'est qu'à la place du courant lymphatique, c'est un courant sanguin qui traverserait les espaces ou sinus du ganglion. Le sang serait fourni par les vaisseaux sanguins, situés dans les travées conjonctives cloisonnant le ganglion.

Gibbes ajoute que ces glandes hémolymphatiques existent souvent au nombre de plusieurs à côté de l'artère et de la veine rénales. De plus, il y en a souvent une qui présente la structure de la capsule surrénale (supra-renal capsule).

F. Robertson[2] propose de nommer ces organes des « glandes ou ganglions hémolymphatiques » (*haemolymph glands*). On les trouve dans l'abdomen et le petit bassin dans les tissus adipeux et conjonctif; ils sont situés entre la colonne vertébrale et le péritoine ainsi que dans les médiastins antérieur et postérieur. On en voit à la racine du mésentère.

Sur le mouton, on croirait, à l'œil nu, être en présence de gouttelettes de sang. On observe de trois à quatre cents de ces glandes sur le mouton.

Leurs sinus sont distendus par le sang.

Les sinus périphériques envoient des prolongements au sinus central.

1. Haemolymph glands, *The american Journal of the medical Sciences*, vol. CVI, 1893, p. 316.

2. The praevertebral haemolymph glands, *The Lancet*, 1890, p. 1152.

Le follicule lymphatique est formé par un réseau de cellules fusiformes et de quelques fibres élastiques. Dans le réseau se trouvent des cellules lymphatiques de diverses variétés.

Robertson n'a pas fait d'injections; donc il ne se prononce pas sur le cours du sang dans le ganglion sanguin. Il y a une artère centrale qui donne des capillaires s'ouvrant dans les sinus. En dehors de la capsule, le sang est reçu dans une veine.

Il émet l'hypothèse que ces ganglions sanguins contribuent à la formation des hématies. Les noyaux des cellules multinucléées perdent peu à peu leur affinité pour l'hématoxyline : leur nombre augmente et peu à peu ils se colorent comme les hématies et prennent la forme de ces dernières.

Robertson décrit au voisinage des sinus sanguins des cellules ressemblant aux globules blancs. « The nucleus of this cell undergoes repeated division, so that there is ultimately formed a multinucleated cell. These multinucleated cells are most numerous near the blood sinuses... As the nuclei multiply the cell itself increases in size until those containing several nuclei have nearly three times the diamètre of a lymph corpuscle... In specimens stained wit logwood and cosine it may be noticed that the nuclei as the increase in number gradually lose leur affinity for logwood and become tinted with eosine and from their size and contour strongly suggest the possibility that they become red blood-corpuscles... (*loc. cit.*, p. 1153, 1re colonne).

En parlant des fonctions de ces organes hémolymphatiques, Robertson insiste encore sur cette idée : « For example, it may be seen that the nuclei of the multinucleated cells, as already stated, gradually lose their affinity for logwood as the increase in number, while at the some time the approach both in staining reaction and in form to small red blood corpuscles. » Cependant, ajoute-t-il, il n'a pu se convaincre que ces corps qui se teintent par l'éosine sont de véritables globules rouges du sang.

Les nucléoles se comportent au point de vue colorant comme les noyaux.

L'observation de Robertson est d'autant plus intéressante, à mes yeux, qu'il ne se contente pas de signaler la présence du sang et de faire des hypothèses sur son arrivée dans l'organe. Il étudie les éléments du ganglion et essaie de remonter à l'élaboration des hématies. De plus, il affirme nettement d'après les réactions histochimiques que ce sont les noyaux des éléments ganglionnaires qui se transforment en globules rouges. De là le nom de *ganglions hémolymphatiques* (haemolymph glands) qu'il proposa pour désigner ces organes.

Clarkson[1] décrit certaines glandes ou ganglions qu'il a trouvées, dans

1. Report on haemal glands, *British medical Journal*, 25 July, 1891.

la plupart des cas, au voisinage de l'artère rénale du bœuf, du mouton et du porc. « Après avoir pratiqué l'examen microscopique de ces organes, dit-il, il me semble qu'ils contribuent à la production des globules rouges du sang. » Mais au lieu de considérer les noyaux des cellules comme l'origine des hématies, Clarkson pense que les vacuoles ou les corpuscules peu colorables du protoplasma cellulaire sont en connexion intime avec le développement des globules rouges.

Clarkson[1] admet (porc, cheval, bœuf, chèvre) deux variétés de ces ganglions qu'il appelle « haemal glands ». Leur structure serait identique à celles des ganglions lymphatiques; mais ces organes manqueraient de vaisseaux lymphatiques; ils ne recevraient que des vaisseaux sanguins qui s'ouvriraient dans les sinus pour y déverser du sang. Les sinus des ganglions sanguins ne seraient que des dilatations de vaisseaux rouges.

Clarkson émet l'hypothèse suivante sur ces ganglions sanguins : les vaisseaux sanguins afférents s'ouvrent dans les sinus des ganglions, et, de ce sinus partent les vaisseaux rouges efférents ou veines. Les sinus représenteraient ainsi des dilatations de vaisseaux sanguins. Ces ganglions seraient des foyers producteurs de globules rouges et blancs. Parmi les globules blancs se trouvent des lymphocytes à un seul noyau et à mince bordure protoplasmique : mais, outre ceux-ci, on en voit qui ont augmenté de taille (increased in size), qui se colorent d'une façon plus intense et contiennent des sphérules de grosseur variable.

Swale Vincent et Spencer Harrison[2] ont isolé, par la dissection, les ganglions sanguins (haemolymph glands) chez le bœuf, le mouton, le porc et le cheval. Ils les ont plongés frais dans le liquide de Muller. Après durcissement dans l'alcool, ils les ont colorés à l'hématoxyline d'Ehrlich et l'éosine; puis coupés dans la paraffine. Ils ont également employé le formol, la liqueur de Fol et de Mann et se sont servis, comme colorants, du picrocarmin, du carmin boracique et de la cochenille alunée.

Chez le bœuf et le mouton, les ganglions sanguins sont plongés dans le tissu adipeux de la région prévertébrale. Ils ressemblent à des caillots sanguins ou à des poches remplies de sang. Ils sont gros de 2 millimètres à 15 millimètres. Il s'en trouve au voisinage des vaisseaux du rein. Dans le thorax, on en voit à la racine du poumon, dans le médiastin antérieur et postérieur.

Le *cheval* n'en présente qu'au voisinage de l'artère rénale.

1. *A text-book of histology*, 1896, p. 254.
2. On the haemolymph Glands of some vertebrate. *Journal of Anatomy and Physiology*, t. XXXI, 176, 1897, et Vincent, On haemolymph and haemolymphatic Glands, *Journal of Physiology*, t. 22, 1898.

Sur le *rat*, il y en a toujours au voisinage de l'artère rénale. Il y en a de 3 millimètres de large, et on en observe un à trois.

Chez le *chien*, la veine splénique est accompagnée de ganglions sanguins avant son entrée dans la rate.

Ils en ont observé sur le *coq*, l'*oie* et les *poissons*.

Les glandes hémolymphatiques se composeraient : 1° d'une capsule périphérique, limitant des sinus sanguins périphériques; 2° de travées fibreuses et de nodules lymphatiques avec des sinus sanguins centraux.

Outre les hématies, on y observe des cellules multinucléées qui, au lieu d'élaborer des hématies, comme le veut Robertson, incorporeraient les globules rouges fournis par les vaisseaux sanguins, les détruiraient et les transformeraient en amas de pigment.

« Whe consider it doubtful whether the haemolymph glands have anything to do with the production of red blood corpuscles, but *the present every appearance, in some cases at least, of taking part in the destruction of these elements*. »

W. B. Drummond[1] étudie les glandes hémolymphatiques sur le mouton, le bœuf, le rat et le chien. Il emploie à cet effet le bichlorure de mercure en solution cencentrée, le formol, l'acide osmique, le liquide de Cox, etc.

Il colore les coupes faites dans la paraffine avec l'hématoxyline et l'éosine; la fuchsine acide ou l'aurantia, le bleu de méthylène et l'éosine, etc.

Chez le mouton, les glandes hémolymphatiques se présentent sous la forme de caillots sanguins plongés dans la graisse. On les trouve dans la région sous-vertébrale, dans l'abdomen, dans le thorax et le cou. Au cou, on les a prises pour des glandes parathyroïdiennes. Dans le thorax, elles existent dans le médiastin antérieur et postérieur et dans le tissu conjonctif qui enveloppe la racine du poumon. Dans l'abdomen et le bassin, elles se trouvent dans le tissu adipeux prévertébral. Elles semblent manquer dans les appendices épiploïques. De gros vaisseaux les traversent.

Chez le mouton, la taille de ces glandes ne dépasse pas la grosseur d'un pois. Sur le bœuf, elles atteignent le volume d'une grosse fève. Leur forme est ovalaire; leur grand diamètre varie entre 2 millimètres et 2 centimètres. Les bouchers les connaissent et les prennent pour des caillots de sang. Les plus volumineuses ressemblent à des ganglions lymphatiques congestionnés. Elles ont un hile comme ces derniers.

Sur le chien, ces glandes ressemblent à des ganglions lymphatiques; cependant leur structure intime est différente de celle des ganglions.

1. On the structure and functions of Haemolymph glands, *Journal of Anatom. and Physiology*, vol. XXXIV, 1900, p. 198.

Même siège que chez le mouton; on les trouve aussi au voisinage de l'artère rénale, dans le tissu adipeux situé derrière l'artère iliaque. Il n'y en a pas en dehors de l'abdomen.

Chez le rat, on en trouve au bord inférieur du pancréas, longs de 2 à 3 millimètres et contre le bord du rein gauche.

Quant à leur structure, ces glandes se composeraient de tissu lymphoïde entouré d'une capsule conjonctive et séparée de celle-ci par des sinus contenant des hématies.

Près du sinus périphérique, le tissu lymphoïde constitue une zone compact où les cellules sont tassées et se colorent d'une façon intense. Chez le mouton et le chien, cette zone présente des centres germinatifs; chez le bœuf, c'est une double zone de centres germinatifs. On observe des mitoses. Le tissu lymphoïde du centre de la glande est moins compact et se colore d'une façon moins intense. C'est une série de masses ou de cordons délimités par une couche endothéliale et ne contenant pas d'hématies, comme c'est le cas des sinus périphériques. Le sinus périphérique est également tapissé d'un endothélium étendu sur les trabécules.

La *capsule* est formée de tissu fibreux, de fibres élastiques et de muscles lisses; il s'en détache des fibres qui pénètrent dans la glande pour former un réseau connectif.

Le tissu lymphoïde de la glande varie d'un animal à l'autre. Les cellules qui y sont contenues se présentent sous la forme : a) de *lymphocytes*, b) de *cellules hyalines*, très abondantes dans les sinus du chien et du rat. Elles se distinguent des lymphocytes par le volume de leur corps cellulaire qui est 6 ou 8 fois plus large que celui du lymphocyte. Les lymphocytes représentent la forme jeune des cellules hyalines. Le noyau des cellules hyalines est rond ou ovalaire, faiblement recourbé ou en fer à cheval.

Dans leur protoplasma, on trouve des inclusions et surtout des hématies, des fragments de noyaux, et du pigment. Les cellules hyalines se divisent par voie mitosique. Ce sont des phagocytes.

Les glandes hémolymphatiques renferment de plus des cellules acidophiles et basophiles ainsi que des cellules géantes.

Les glandes hémolymphatiques offrent donc une structure *sui generis*, c'est-à-dire qu'elles ne sont pas une simple modification des ganglions lymphatiques.

Drummond les a vus sur un fœtus de veau dans le feuillet péritonéal recouvrant la paroi dorsale de l'abdomen.

Drummond se fonde sur la présence constante du sang dans les sinus, de cellules hyalines contenant des hématies ou du pigmeut pour conclure que les glandes hémolympatiques ne fabriquent pas des hématies,

mais qu'elles les détruisent. Les glandes hémolymphatiques ressemblent comme structure à la rate. Les rates accessoires sont des glandes hémolymphatiques.

D'après F. Weidenreich [1], les glandes sanguines ou hémolymphatiques se caractérisent par des espaces remplis de sang. Il a observé les « Blutlymphdrüsen » sur le rat, le chien, le mouton, le porc et l'homme.

Ces glandes montrent des espaces (*sinus veineux*) remplis de sang et cloisonnés par un réticulum de fibrilles conjonctives, limitées du côté central par des nodules de tissu lymphoïde. Entre ces nodules, se trouvent des espaces secondaires, également remplis de sang et communiquant avec l'espace périphérique. Ces espaces secondaires offrent à peine des traces de réticulum.

L'artère du ganglion sanguin se divise en artérioles qui suivent les cloisons conjonctives pour se dilater du côté des sinus et se terminer par de larges capillaires qui s'ouvrent dans le sinus périphérique. Cependant, chez le rat, quelques branches artérielles se rendent aux nodules lymphoïdes, et, après avoir quitté le centre de ces derniers, elles vont déboucher également dans le sinus sanguin. Du sinus central part une veine qui ramène le sang vers le hile du ganglion. Ce n'est que dans la capsule qu'on observerait des vaisseaux lymphatiques.

Chez la brebis, les ganglions sanguins manqueraient de vaisseaux lymphatiques afférents et efférents; à la place de ces derniers existeraient des vaisseaux sanguins se dilatant dans l'organe en sinus et en plexus sanguins, dont une partie est cloisonnée par un réticulum.

Lewis [1] donne à la rate et à tous les organes de la série hémolymphatique qui ne possèdent point de sinus lymphatiques le nom de *haemal glands*. Il en sépare les glanglions ou glandes lymphatiques dont les sinus contiennent de la lymphe (lymphatic glands). Enfin il en distingue un troisième groupe qu'on observe sur le chien et le chat, parce qu'ici le sang et la lymphe se mélangent dans les sinus de l'organe. Ce dernier groupe constitue les *glandes hémolymphatiques*.

Les primates et les ongulés montrent des glandes haemales typiques (homme, macaque rhesus, cynocéphale, mouton, bœuf, chèvre, cheval et porc).

Les glandes *hémolymphatiques* se subdivisent, d'après leur situation, en groupes splénique et rénal. On les observe sur les carnivores (chien, chat, putois). Les rongeurs possèdent des glandes *hémales* (lapin, rat, souris, cobaye, écureuil etc.).

1. Das Gefässystem der menschlichen Milz, *Archiv f. mikros. Anatomie*, vol. LVIII, p. 363, 1901, et Ueber Blutlymphdrüsen, *Anat. Anzeig.*, t. XX, 1901, et *Verhand. anat. Gesellschaft* in *Anat. Anzeig.*, t. XX, 1901.

2. On the structure and functions of the haemolymph organs, *Journal of Physiol.*, t. XXVIII, 1902, et *Internation. Monatschrift f. Anat. und Physiol.*, t. XX, 1902.

Chez les carnivores, le sang et la lymphe se mélangent dans le ganglion hémolymphatique; de là les vaisseaux afférents transportent le sang et la lymphe dans le canal thoracique.

Les glandes hémolymphatiques des rongeurs possèdent beaucoup de phagocytes qui détruisent les hématies.

Donc ces glandes détruiraient les hématies.

Pour Helly[1] les hématies qu'on observe dans les sinus des glandes hémolymphatiques ne prendraient pas naissance aux dépens du tissu de ces organes; elles sortiraient des vaisseaux artériels ou veineux et seraient incorporées et mangées par les phagocytes fournis par le ganglion. Cette espèce de ganglion représenterait un organe *destructeur* de globules rouges (*organe hémolytique*).

Les travaux qui nous restent à analyser portent spécialement sur l'espèce humaine.

Pour les comprendre, il convient de rappeler que nombre de pathologistes, P. Kroemer[2] par exemple, admettent encore une communication directe des veines et des capillaires sanguins avec les sinus lymphatiques, les uns s'ouvrant dans les autres.

D'autres hypothèses ont cours pour expliquer la teinte rouge des ganglions et la présence du sang dans les sinus périphérique et caverneux : les uns invoquent la congestion des follicules, la fragilité morbide de la paroi des capillaires sanguins et leur rupture consécutive; pour les autres, les globules rouges contenus dans les sinus du ganglion y auraient été amenés par les lymphatiques afférents dont les radicules auraient absorbé le sang épanché dans les tissus de la région correspondante.

Orth[3] affirme que, sur le cadavre, les ganglions lymphatiques sont d'ordinaire pauvres en sang; d'où leur teinte grise, tirant plus ou moins sur le rose. La substance corticale est un peu plus rouge que la médullaire, ce qui se comprend aisément si l'on se rappelle la distribution des vaisseaux rouges dans le ganglion normal. Dans les cas d'*olighémie*, le ganglion est gris dans toute sa masse. Dans l'*anémie simple*, la teinte des ganglions est moins

1. *Die Blutbahnen der Milz*, et *Archiv f. mik. Anat.*, t. LXI, p. 245; *Zur Milzfrage Anat. Anzeiger*, t. XXII, p. 431; Haemolymphdrüsen, *Ergebnisse der Anatomie und Entwickgesch.*, t. XII, 1903, p. 207.
2. *Archiv f. Gynaekologie*, t. LXXIII, p. 57. 1904.
3. *Lehrbuch der speciellen patholog. Anatomie*, t. I, p. 51, 1887.

prononcée encore. Dans l'*hyperhémie*, le ganglion prend une couleur rouge vif, rouge sombre ou rouge brunâtre. Dans certaines affections, telles que la pustule maligne, qui sont accompagnées d'hémorragies, les ganglions sont rouges.

Les ganglions tiennent souvent leur couleur rouge à la présence de lymphe charriant du sang extravasé. Orth met, en un mot, la teinte rouge sur le compte des troubles circulatoires survenus dans des vaisseaux sanguins, soit du ganglion lui-même, soit des régions desservies par les vaisseaux lymphatiques afférents du ganglion.

S. Saltykow[1] note que, dans les autopsies, il n'est pas rare de trouver des ganglions lymphatiques entourés de vaisseaux lymphatiques rouges et, en examinant les ganglions, on voit que les sinus périphériques et les vaisseaux lymphatiques sont remplis d'hématies. Sur 60 cadavres, 5 seulement avaient des ganglions de teinte pâle, 55 présentaient des glanglions rouges ou roses. Il a examiné, outre ces 55 cas, 7 autres au miscroscope; donc 62 observations microscopiques de ganglions dont les sinus caverneux et périphériques étaient remplis de sang.

Fixation : Muller-formol ou sublimé acide, d'autres fois alcool ou formol-alcool. Inclusion dans la celloïdine et coupes colorées à l'hématoxyline-éosine ou d'après *van Gieson*.

La plupart des sujets étaient morts à la suite d'affections chroniques (tubercules, carcinomes, etc.).

Il a porté surtout son attention sur les ganglions lombaires, iliaques, hypogastriques, sacrés et inguinaux.

Les ganglions en question ont une teinte rouge sombre ou rouge bleuâtre; mais ce sont des ganglions lymphatiques et non des glandes spéciales ou sanguines. Les sinus sont remplis de sang; les hématies sont bien conservées ou sont désagrégées en fines granulations ou bien transformées en amas pigmentaires. A côté de ces hématies se trouvent des cellules aplaties, anguleuses, avec des noyaux pâles que Robertson et Clarkson regardent comme des leucocytes, mais qui, selon Saltykow, ne seraient des cellules endothéliales détachées du réticulum. Souvent ces cellules endothéliales sont gorgées d'hématies. C'est dans l'intérieur des cellules endothéliales que les hématies se transforment en amas pigmentaires.

Voici comment Saltykow explique la présence d'hématies dans les sinus des ganglions : quand le sang stagne dans le système veineux, il

1. Ueber bluthältige Lymphdrüsen beim Menschen, *Zeitschrift für Heilkunde*, XXI, 1900, p. 301.

passe des veines directement par le canal thoracique ou le tronc lymphatique droit (grand veine lymphatique droite) dans les ganglions lymphatiques. Dans certaines observations, le sang aurait pénétré directement des vaisseaux sanguins dans les voies lymphatiques.

Les cellules endothéliales des sinus se détachent et manifestent une activité phagocytaire « exquise » ; elles englobent les hématies et s'en bourrent; de plus, elles incorporent des leucocytes et des lymphocytes.

Eg. Morandi et Pietro Sisto[1] signalent des ganglions lymphatiques qui chez les individus de tous les âges s'éloignent de la structure typique : ils en ont trouvé à l'aisselle, à la racine du mésentère, près du pancréas, près du bord postérieur du muscle sterno-cléido-mastoïdien et près de l'apophyse mastoïde. Ces ganglions ont un diamètre de 2 à 5 millimètres et présentent une teinte d'un rouge intense; ils ont souvent l'aspect de petits sacs remplis de sang ou de caillots sanguins. Il y en a qui contiennent des cellules adipeuses.

Pour donner une idée des variations qu'offrent les ganglions lymphatiques, Morandi et Sisto décrivent les types suivants :

I. *Ganglion mésentérique d'un sujet de vingt-quatre ans.* — Outre les lymphocytes, le tissu réticulé présente des cellules de grandes dimensions dont le protoplasma contient des hématies, les unes normales, les autres réduites en fragments; on voit de plus des hématies libres et des granulations pigmentaires. Le tissu réticulé sert de soutien à de nombreux vaisseaux sanguins pleins de sang et de calibre notable, bien que leur paroi ne soit composée que d'un endothélium.

Les cordons médullaires contiennent également des vaisseaux sanguins de 100 à 300 μ limités seulement par un endothélium.

II. *Un second ganglion mésentérique* du même individu présentait des éléments analogues au précédent.

III. *Un ganglion d'un individu de vingt et un ans,* situé près de l'apophyse mastoïde, était pourvu de nombreuses cellules adipeuses placées au milieu du tissu réticulé.

IV. *Sur un autre ganglion* du même sujet et provenant de la région mastoïdienne, les auteurs remarquèrent de nombreuses hématies, quelques lymphocytes, des cellules contenant des hématies et du pigment.

V. *Homme de soixante-quinze ans.* — Le sinus périphérique très élargi est rempli d'hématies. Pas moyen de distinguer la substance médullaire de la corticale.

La substance réticulée contient de nombreux vaisseaux parmi les-

1. Sulle variazioni della struttura tipica delle linfoglandule, *Giornale della R. Accademia di Medicina di Torino*, anno 63, s. 4, vol. 6, 1900, p. 381, et *Archiv. per Scienz. medic.*, t. XXV, 1901.

quels on ne voit pas d'artères. Dans les mailles du réticulum se trouvent des lymphocytes, des hématies et des grandes cellules à noyau unique ou multinucléé contenant 10 à 15 hématies et des cellules à granulations pigmentaires. De larges sinus sanguins sont interposés entre les traînées du parenchyme.

VI. *Ganglion mésentérique d'une enfant de 4 mois.* — Aspect et structure *identiques.*

Les auteurs oublient de dire de quelle maladie sont morts les sujets dont ils ont étudié les ganglions et de signaler le nombre d'heures écoulées depuis la mort avant qu'ils aient fait l'autopsie.

Ils concluent de la façon suivante : « Ma ciò che è sopratutto importante è la presenza di un numero straordinario di cellule globulifere e pigmentifere, il qual fatto accena ad un' azione ematolitica di questi organi. »

Morandi et Sisto, enlèvent la rate au lapin et au chien ou bien injectent à ces animaux des substances dites hémolytiques : à la suite de ces opérations, les « ghiandole emolinfatiche » prennent une teinte plus sombre et s'hypertrophient. Les hématies qui se trouvent dans les sinus de ces glandes subissent une destruction plus étendue.

A. Scott Whartin [1] a examiné les ganglions lymphatiques de la région rétropérinéale et du mesentère dans 49 cas; sur 31 autres sujets, il a étendu ses recherches sur les ganglions des régions thoracique, médiastine et cervicale. La plupart de ces sujets étaient morts de maladies chroniques ou étaient affectés d'anémie et de cachexie. Il divise ces sujets en 2 catégories : le sang des uns était normal; celui des autres présentait des troubles morbides. Dans plusieurs cas d'anémie, les glandes hémolymphatiques étaient normales.

Au point de vue histologique, Whartin divise les ganglions ou glandes rétropéritonéales en deux groupes : les unes ne possèdent que des sinus remplis d'éléments lymphatiques (ganglions lymphatiques ordinaires), les autres présentent des sinus pleins de sang (glandes hémolymphatiques). Il existerait un autre groupe de ganglions, intermédiaire entre les deux précédents.

Siège. — Les glandes hémolymphatiques sont situées dans la région prévertébrale et rétropéritonéale, au voisinage des gros vaisseaux, près des vaisseaux du rein, au fond du petit bassin, à la racine du mésentère, rarement dans le grand épiploon et les appendices épiploïques. Dans le médiastin, près du thymus et dans la région cervicale, on en trouve également.

1. A Contribution to the normal histology and pathology of the hemolymph glands, *Journal of the Boston Society of medical Sciences*, vol. V, p. 415-436, avril 1901, et *Journal of medical Researches C.* 1901.

C'est chez l'adulte qu'on les observe le plus souvent; les glandes hémolymphatiques s'atrophient dans la vieillesse. Elles sont plongées dans une atmosphère adipeuse. Elles sont desservies par une douzaine d'artères, très grosses relativement à la taille de la glande.

Elles sont rouge foncé ou bleuâtres; on les prendrait volontiers pour des gouttelettes de sang.

Leur nombre s'élèverait à 200 ou 500 dans la région rétropéritonéale.

L'étude miscroscopique permet de distinguer deux espèces de glandes hémolymphatiques : l'un des types est dit *glande splénolymphatique* et l'autre, *glande médullaire* (marrowlymph gland), c'est-à-dire ressemblant à la moelle osseuse.

Glandes splénolymphatiques. — C'est la forme la plus commune, située surtout près du plexus solaire, des vaisseaux du rein, parfois dans le grand épiploon, dans les appendices épiploïques, près du thymus ou du corps thyroïde. Souvent ces glandes sont entourées d'un plexus veineux. A l'autopsie, on croirait avoir affaire à des rates accessoires.

Au microscope, elles présentent une capsule conjonctive, relativement épaisse, avec des fibres musculaires lisses et des fibres élastiques. De la capsule partent des cloisons qui pénètrent dans la glande qu'elles divisent en lobules irréguliers. Entre les cloisons existe du tissu lymphadénoïde. Sous la capsule se trouve le sinus périphérique souvent cloisonné par du tissu adénoïde. Dans ce sinus il y a des leucocytes et des hématies. Les sinus centraux communiquent entre eux et avec le sinus périphérique dont ils diffèrent par la présence d'un réticulum très délicat ou l'absence de réticulum. Ce réticulum serait recouvert de cellules endothéliales, bien que, par endroits, le sang soit en contact direct avec le réticulum.

Le tissu lymphoïde qui se trouve entre les sinus ressemble à celui des ganglions lymphatiques ordinaires. Habituellement la plus grande masse de tissu lymphoïde forme des amas qui avoisinent le sinus périphérique; parfois le tissu lymphoïde s'étend jusqu'à la capsule de façon à combler ou interrompre le sinus périphérique en ce point. Souvent on observe des amas de cellules lymphoïdes dont la forme rappelle les follicules spléniques.

Le réticulum du tissu lymphoïde ressemble à celui du tissu lymphadénoïde en général. Les cellules qui se trouvent dans les mailles du réticulum sont la plupart des lymphocytes. Le noyau se colore bien et est entouré de peu de protoplasma. Les images mitosiques n'y sont pas rares. De plus, on observe des leucocytes mononucléaires. Des formes de transition entre ces leucocytes et les polynucléaires se voient également, ainsi que quelques éosinophiles.

Les hématies sont libres dans les mailles du réticulum.

Dans le réticulum, on rencontre une quantité variable de pigment sanguin, libre ou inclus dans des phagocytes mononucléaires, qui contiennent des hématies à des stades variables de désagrégation. De plus, on voit des amas de substance hyaline fixant l'éosine, la fuchsine, etc. Ces corpuscules hyalins représentent les produits de désagrégation des hématies. Ils contiennent du fer surtout quand les sphérules hyalines sont renfermées dans les phagocytes.

Ce sont les sinus sanguins du centre qui caractérisent les glandes splénolymphatiques. Le réticulum arrive à peine dans la lumière du sinus. On voit dans ses mailles des hématies et des phagocytes mononucléaires remplis d'hématies et de pigment sanguin. La circulation du sang dans les sinus n'est pas bien élucidée pour Whartin : il est probable que les vaisseaux rouges qui pénètrent par le hile se divisent en branches qui gagnent la périphérie de la glande et communiquent avec les sinus périphériques, les remplissent de sang de la périphérie vers le centre et versent ainsi le sang dans les sinus centraux. De ceux-ci, le sang se déverse dans les larges veines qui sortent par le hile. La circulation des sinus serait surtout veineuse.

Les glandes hémolymphatiques seraient surtout des organes hémolytiques. Elles détruiraient les hématies comme la rate. De plus, elles fabriqueraient des leucocytes.

Glandes médullaires. — Elles se trouvent dans la région rétropéritonéale, près des gros vaisseaux (veine cave, aorte abdominale, vaisseaux du rein, iliaques communs).

Leur structure est la même que celle des glandes hémolymphatiques; mais elles ne possèdent pas d'amas de cellules lymphoïdes ressemblant à des follicules. On y observe de nombreuses cellules adipeuses. Les sinus ne sont pas aussi larges que dans les glandes splénolymphatiques. Leur réticulum est plus délicat et contient plus de cellules. Outre les leucocytes cités plus haut, on y observe des cellules géantes comme dans la moelle osseuse. Les phagocytes contiennent des hématies, du pigment, des corpuscules fuchsinophiles.

A. Scott Whartin [1] reproduit la description qu'il a donnée des glandes hémolymphatiques de l'homme. A la fin de ce mémoire, il ajoute un résumé des théories relatives au tissu lymphoïde et il divise les organes lymphoïdes en groupes avec les caractéristiques suivantes :

1. Moelle osseuse lymphoide : Glande sanguine; Fonction hématogène; Organe sinusoïdal; Vaisseaux sanguins afférents et efférents; Absence de vaisseau lymphatique afférent.

2. Glandes hémolymphatiques : Glande hémolymphatique; Fonction

1. The normal histology of the human haemolymphglands, *American Journal of Anatomy*, vol. I, 1901, p. 63.

hémolytique; Organe sinusoïdal; Vaisseaux sanguins afférents et efférents; Absence de vaisseau lymphatique efférent; Capillaires lymphatiques efférents.

3. Rate : Glande hémolymphatique; Fonction hémolytique; Organe sinusoïdal; Vaisseaux sanguins afférents et efférents; Absence de vaisseau lymphatique afférent; Capillaires lymphatiques efférents.

4. Glandes ou ganglions lymphatiques : Glandes lymphatiques; Fonction lymphatique; Sinus lymphoïdes; Absence de sinus sanguins; Séparation complète des systèmes sanguin et lymphatique.

White[1] signale les glandes hémolymphatiques chez l'homme, le cheval, le bœuf, le mouton, le porc, le rat, le chat, le lapin, l'écureuil *rouge* (sciurus hudsonicus) et l'écureuil *strié* (tamais striatus). Chez le chat, elles se trouvent dans la portion céphalique du thorax, près des vaisseaux rénaux et derrière les reins. Chez le lapin, il y en a peu (2 fois il les a trouvées sur 6 lapins). Peu colorées chez l'homme et le cheval, ces glandes sont rouge foncé chez le bœuf, le mouton et le porc.

Pour Hughes Dayton[2], les nodosités hémolymphatiques sont des organes *sui generis*.

Critique expérimentale.

Pour porter un jugement critique sur les résultats contradictoires que nous venons d'exposer, il s'agit d'abord de décider s'il existe une seule espèce ou plusieurs espèces de glandes ou ganglions lymphatiques ou si le même et seul organe peut, selon les conditions physiologiques, se transformer en l'une ou l'autre espèce.

Un autre point à établir est le suivant : la présence du sang est-elle normale dans les sinus d'un ganglion ordinaire?

Le ganglion lymphatique, disent les classiques, est un foyer de lymphocytes. Les physiologistes, après avoir disserté sur les propriétés de la lymphe, se contentent, en ce qui concerne les ganglions lymphatiques, de renvoyer aux traités d'histologie. Les histologistes, de leur côté, se bornent à l'exposé de la structure des ganglions, et des propriétés migratrices et reproductrices des lymphocytes, puis ils renvoient, pour tout autre éclaircissement, aux livres de physiologie. Les phénomènes naturels, avouons-le, ne se

1. Haemolymph glands in domestic Mammals (note succincte), *American Journal of Anatomy*, t. III, 1904, p. 8.
2. Haemolymph nodes, *Amer. Journal medic. Sc.*, t. 127, p. 448, 1904.

plient guère à ces divisions qui ne servent qu'à esquiver les difficultés ou, ce qui revient au même, à éluder la question. Il en est cependant qui ont entrevu d'autres phénomènes dans le ganglion lymphatique. Gad [1], par exemple, attribue aux ganglions des fonctions d'élaboration et de transformation intimes. Il range ces organes dans le groupe des glandes *métakérastiques* (μεταχεραννυμι, mélanger autrement) parce que, dans leur intérieur, se produit le changement des fluides (sang et lymphe) qui les traversent.

Dans les ganglions lymphatiques, les produits de l'échange nutritif se mélangent; ces produits sont liquides et amorphes ou bien figurés; de plus, certains éléments toxiques y sont transformés en principes inoffensifs. C'est de la même manière que les particules de charbon et d'autres corpuscules sont retenus dans les ganglions qui jouent à cet égard le rôle d'un filtre. Cependant, à côté des lymphocytes, on n'a pas tardé de voir des hématies dans les sinus des ganglions lymphatiques ordinaires. Pour Schumacher (1897 et 1899), R. Thomé (1898), cités dans *mon Mém.* (1901, p. 687), les hématies y seraient incorporées et détruites par les phagocytes.

Pour juger la valeur de ces théories, il faut résoudre deux problèmes : 1° le tissu du ganglion n'est-il qu'un réseau où sont accumulés des éléments *libres* (lymphocytes), venus de plus loin; 2° le ganglion embryonnaire élabore-t-il lui-même des hématies?

La structure du ganglion, telle que nous la donnent les classiques, résulte d'un examen superficiel ou de l'étude des ganglions modifiés soit par les mauvais fixateurs, soit par l'altération cadavérique. Un ganglion serait constitué par un amas d'éléments libres (lymphocytes et lymphoblastes), inclus dans les mailles d'un réseau conjonctif dans lequel ils se meuvent, se divisent et grandissent. Si pareille conception peut, à la rigueur, s'appliquer au tissu avoisinant les sinus caverneux ou périphériques, elle est totalement erronée pour les nodules (follicules) et cordons folliculaires. Les nodules et les cordons folliculaires sont, à tous les âges, constitués par un tissu plein, un syncytium dont les éléments (cellules, fibres et protoplasma) forment un tout continu.

1. L'article Drüsen, *Real-Lexikon der medic. Propädeutik*, 1893, p. 1726.

Si, dans le texte, tous les auteurs disent le contraire, leurs dessins, les fig., par exemple, 1324 et 1325 de *Koelliker's Lehrbuch* (édition Ebner, t. III, p. 700) confirment les faits que je soutiens depuis de longues années : les nodules lymphatiques frais et bien fixés montrent, à un fort grossissement, un syncytium.

Quant aux éléments libres des sinus ou des portions avoisinantes, ils dérivent de ces cellules réunies en tissu : à cet effet ils subissent une fonte partielle dans la portion périphérique de leur corps cellulaire. Le développement des ganglions débute par la production d'un *syncytium* conjonctif ou amas de cellules à protoplasma commun. La différenciation de ce syncytium se fait, ensuite, d'après un processus identique à l'évolution ci-dessus décrite : les éléments libres proviennent de la fonte protoplasmique des cellules qui entrent dans la constitution du tissu ganglionnaire.

Dès 1900, j'ai annoncé ces aits que R. Thomé (1903), Kling (1904), Bunting (1905) et Sabin ont confirmé depuis. Il est vrai que ces auteurs se séparent de moi en ce qui concerne l'interprétation des images histologiques[1].

D'autres, éclectiques, reproduisent, d'une part, le schéma du réticulum des auteurs d'il y a vingt ans, et citent, d'autre part, la description qui répond à la réalité. Mais ils ne vérifient pas sur des préparations bien faites, ils ne se prononcent pas non plus et laissent le lecteur en suspens : libre à chacun de choisir.

Point plus grave : les histologistes font dessiner des coupes d'un ganglion quelconque, idéal. Ils ne disent pas s'il provient d'un animal jeune, adulte, en bonne santé, en pleine digestion ou à jeun. Tout au plus s'ils ajoutent ganglion *normal*. Mais on peut être dans d'excellentes conditions physiologiques aussi bien lorsqu'on est en digestion que lorsqu'on est à jeun. Et cependant les images que présente un ganglion diffèrent dans l'une ou l'autre condition. La meilleure technique, les grossissements les plus forts ne sont pas à même de suppléer à ces observations préliminaires.

Il ne suffit pas, pour faire œuvre scientifique, d'adorer aveuglément les théories intangibles, de professer le culte du convenu et

1. Voir *Journal de l'Anatomie et de la Physiologie*, 1906, p. 414.

de l'indiscuté; je ne crois pas que ce soit là la bonne école. Il faut être capable de regarder la réalité en face et de reconnaître ce qu'on a observé.

En ce qui concerne la présence des hématies dans le ganglion lymphatique, nombre d'auteurs les ont signalées; mais ils se bornent à une simple constatation et aucun d'eux n'a songé à recourir à l'expérimentation pour en voir la genèse.

Ils préfèrent invoquer des théories pour expliquer la présence des hématies (Voir *mon Mémoire* de 1901) : selon Schumacher, les hématies, pour sortir des vaisseaux sanguins, profiteraient des trous, c'est-à-dire des voies parcourues par les phagocytes rentrant dans le torrent sanguin; Thomé, par contre, admet que les capillaires sanguins communiquent librement, c'est-à-dire par des extrémités ouvertes, avec les sinus lymphatiques.

D'autres encore supposent qu'à l'état physiologique, il se produirait dans les ganglions lymphatiques ordinaires, de petites hémorragies; d'où l'accumulation du sang dans les sinus et la transformation d'un ganglion ordinaire en glande hémolymphatique.

Rappelons, d'autre part, que G. Delamare (*Soc. de Biologie*, 3 mai 1902, p. 482) a vu des hématies dans certains éléments libres, dans les ganglions humains et dans les ganglions normaux et modifiés expérimentalement sur les animaux. Il explique ces faits en admettant la destruction des hématies par les globules blancs (hématophagie).

Pour ce qui est de la présence des hématies dans le tissu même du ganglion, en dehors des vaisseaux sanguins, je les ai également observées[1] et signalées dès 1900. En 1901, je les ai décrites et figurées[2] dans les ganglions embryonnaires du cobaye. Plus tard, j'ai eu l'occasion[3] d'étudier les ganglions physiologiques de l'espèce humaine, et j'ai vu, dans les espaces périphériques et caverneux de ces organes, « des leucocytes et une quantité considérable d'héma-

1. Développement et structures des ganglions lymphatiques, *XIIIe Congrès international de médecine* (section d'histologie et d'embryologie), Paris, 1900.
2. *Journal de l'Anatomie*, 1901, p. 509, pl. 11.
3. *Soc. de Biologie*, 1902, p. 105.

ties. Les hématies sont les unes discoïdes, les autres globuleuses, d'autres encore de forme irrégulière; on en voit aussi qui renferment une ou deux granulations chromatiques ».

En résumé, dès les premiers développements, le ganglion lymphatique élabore des globules blancs et des globules rouges; dès l'origine, il représente une glande hémolymphatique.

Pour transformer par l'expérimentation, un ganglion lymphatique ordinaire en un ganglion hémolymphatique, il m'a suffi de retenir dans les sinus lymphatiques les hématies élaborées par ces organes. Leur structure n'a été changée en aucune façon. D'autre part, en modifiant la pression sanguine par les saignées ou l'abstinence, en accélérant ou en retardant le courant lymphatique, je n'ai pas changé davantage la structure et les rapports de ces organes.

Or, j'ai toujours eu soin d'étudier et de comparer entre eux les ganglions occupant la même situation (aortiques, lombaires, bronchiques, etc.), chez des animaux dont les uns étaient bien nourris et les autres anémiés.

Ces conditions générales de nutrition ont été passées sous silence par les auteurs qui ont décrit les glandes hémolymphatiques. Je n'ai pas pu trouver dans leurs publications une seule notice qui ait trait à l'état général de l'animal. Et cependant, de l'aveu de tous, les prétendues glandes hémolymphatiques offrent la structure des ganglions ordinaires : même trame et mêmes éléments cellulaires.

Ceux qui admettent plusieurs espèces distinctes de ganglions lymphatiques semblent ignorer les expériences de Hales, de Collard de Martigny, de Volkmann et d'autres analogues. Ils ne se doutent pas que la pression sanguine et l'état général de nutrition règlent la présence ou l'absence des hématies fabriquées par les ganglions lymphatiques. Ils ne soupçonnent même pas que, sans atteinte opératoire, en faisant varier simplement les conditions d'alimentation, il est facile de transformer un *seul et même* ganglion soit en une glande *leucolymphatique* (ganglion blanc ou ordinaire), soit en une glande *hémolymphatique* ou rouge. « Tot numerant species glandularum conglobatarum, nec formâ, nec structura, sed usù dissimiles (glandulae lymphaticae, seu haemolymphaticae, seu haemales) quot ab initio creavit infinitum Ens. »

Le seul point qui distingue, dit très bien Helly[1], les glandes hémolymphatiques des ganglions lymphatiques c'est la présence des globules rouges dans les sinus, c'est-à-dire hors des vaisseaux sanguins.

Quant au développement de ces glandes, il serait inconnu, selon Helly : ou bien elles dériveraient d'ébauches ganglionnaires ordinaires, dont elles se différencieraient plus tard, ou bien elles offriraient une histogénèse spéciale.

Les notions classiques que l'on professe sur la structure et le développement des ganglions lymphatiques sont incomplètes et insuffisantes lorsqu'on veut expliquer les phénomènes qu'on observe dans les glandes hémolymphatiques. En effet, on admet que les ganglions ne sont constitués que par une trame conjonctive dont les mailles contiennent une seule espèce de cellules libres, les *lymphocytes*. Le développement de ces organes se ferait : 1° par la prolifération des cellules conjonctives qui formeraient la trame, et 2° par l'arrivée des éléments libres qui, en se multipliant, en rempliraient les mailles d'amas lymphocytaires. Je rappelle que le point de départ de toutes mes recherches sur les ganglions lymphatiques fut la constatation d'hématies dans les sinus de ces organes embryonnaires. Par conséquent, les ganglions ordinaires débutent à l'état de glandes hémolymphatiques : celles-ci apparaissent sous la forme d'amas cellulaires pleins dont certains éléments deviennent libres par fonte protoplasmique et se transforment d'abord en lymphocytes, puis en hématies.

Reste une dernière différence qui séparerait les ganglions ordinaires des glandes hémolymphatiques et rapprocherait celles-ci de la rate : c'est *l'absence de vaisseaux lymphatiques afférents et efférents dans les glandes hémolymphatiques*. Weidenreich[2] a tenté d'établir ce point par les injections. Sur le mouton, il n'a pu découvrir dans les glandes hémolymphatiques ni vaisseaux lymphatiques afférents ni efférents; mais, par les injections du système sanguin, il a fait pénétrer la masse des vaisseaux sanguins dans les sinus lympha-

1. Haemolymphdrüsen, *Ergebnisse der Anatomie u. Entwickl.*, t. XII, 1903, p. 235.
2. Ueber Blutlymphdrüsen, *Anatomischer Anzeiger*, t. XX, p. 188, et t. XXIII, p. 63, puis *Verhandlung der anat. Gesellschaft*, Halle, 1902.

tiques; d'où il conclut que les artérioles s'ouvriraient par des extrémités béantes dans les voies lymphatiques, c'est-à-dire que les espaces lymphatiques seraient remplacés, dans les glandes hémolymphatiques du mouton, par des espaces sanguins où les veines, également béantes, puiseraient le sang pour le ramener dans la circulation générale.

Ajoutons de suite que les glandes hémolymphatiques des autres animaux (rat et chien) sont pourvues de vaisseaux afférents et efférents, de l'aveu de Weidenreich lui-même. Helly a également injecté les vaisseaux lymphatiques du rat.

Ces constatations permettent les déductions suivantes : ou bien il existe diverses variétés de glandes hémolymphatiques, les unes pourvues, les autres privées de vaisseaux lymphatiques, selon l'espèce animale; ou bien, le résultat négatif obtenu chez le mouton tient à la difficulté pratique de mettre les vaisseaux lymphatiques en évidence[1].

En injectant les ganglions hémolymphatiques du rat et du mouton par les artères ou les veines, dit Helly (*loc. cit.*), on peut s'assurer ensuite, sur les coupes, que *le système sanguin est distinct et séparé du système lymphatique, c'est-à-dire des sinus lymphatiques* du ganglion.

Les artères et les veines communiquent directement entre elles et ne s'ouvrent pas dans les sinus lymphatiques.

Quant aux vaisseaux lymphatiques de ces glandes, on observe le plus souvent des lymphatiques afférents, tandis que parfois on n'a pas vu de lymphatiques efférents.

1. J'ai mentionné (*mon mémoire* de 1901 p. 688), les effets de la ligature des vaisseaux afférents et efférents pratiquée par Koeppe : elle entraînerait la diminution temporaire du volume du ganglion, parce que, suppose-t-on, les lymphocytes s'en iraient par les veines. La ligature des vaisseaux sanguins démontrerait le processus de cette émigration, puisqu'elle provoquerait l'hypertrophie du ganglion.

La ligature du vaisseau afférent seul m'a donné d'autres résultats (chien III, p. 91), il est vrai que l'animal était soumis à l'abstinence et très anémié. Tandis que les autres ganglions étaient remplis d'hématies, le ganglion dont le vaisseau efférent était *ligaturé* ne contenait pas d'hématies; de plus, les éléments du ganglion étaient en voie d'atrophie; les fibres conjonctives et élastiques en état de désagrégation (pas trace de sclérose); les cellules et leurs noyaux montraient un protoplasma rempli de vacuoles; les nodules et les centres clairs ou germinatifs étaient constitués par des éléments séparés les uns des autres par des vides très larges sans trace de fibrilles conjonctives ni élastiques.

Alors ce seraient les veines qui emporteraient les éléments formés par les glandes hémolymphatiques. Helly se demande comment le sang parvient dans les sinus du ganglion : ou bien le lymphatique afférent y amènerait le sang provenant d'une extravasation qui se serait produite ailleurs, ou bien le sang sortirait des vaisseaux sanguins de la glande. Tout en recourant à l'hypothèse des hémorragies intra-glandulaires ou intra-ganglionnaires, qui expliquerait la présence du sang dans les sinus ganglionnaires de la chèvre et du mouton, Helly (*loc. cit.*, p. 242) n'est guère satisfait de cette explication. Quelles sont les conditions biologiques qui provoquent ces hémorragies? Tout est obscur dans ce processus, s'écrie-t-il. Il vaudrait mieux, pour résoudre le problème, conclut-il, en venir à la voie expérimentale qui avait réussi à Retterer et qui permet de transformer un ganglion ordinaire en glande hémolymphatique ou *vice versa*[1].

Helly seul, on le voit, a deviné que l'induction anatomique et histologique ne légitime pas la classification des glandes lymphatiques et leur division en ganglions leucopoïétiques (fabricateurs de globules blancs) et en ganglions *hémolytiques* (destructeurs de globules rouges). C'est le seul auteur qui ose citer la preuve expérimentale que j'ai tenté d'ajouter à la structure apparente. Malheureusement la plupart des histologistes se contentent de la morphologie pure et appuient leurs inductions anatomiques de considérations tirées de la pathologie. A ceux-ci viennent se joindre les auteurs des revues qui ne connaissent que par ouï-dire la structure d'un ganglion ordinaire, *blanc* ou leucolymphatique, et qui n'ont jamais vu un ganglion *rouge* ou hémolymphatique. Ils n'ont pas lu les mémoires originaux qui ont paru sur la question; ils font les revues ou les

1. « Unklar bleibt dabei allerdings, dit Helly (*loc. cit.*, p. 245), welches Moment für das Auftreten solcher Blutungen verantwortlich zu machen ist. Einiges Licht wird vielleicht auf diese Frage geworfen durch die Heranzichung der Ergebnisse, welche Retterer erzielte, als er behufs Untersuchung der Bildung roter Blutkörperchen Versuche unternahm, die in ihren Folgen eine Aenderung in der gegenseitigen Verhältnisse herbeiführen mussten, welches zwischen dem Btutdruck in den Gefässen gewisser Lymphdrüsen und dem Abflusse der Lymphe aus diesen besteht. Er behauptet auf Grund seiner Versuche von diesen beiden Momenten, dass eine Erhöhung des ersten und eine Verminderung des letzteren, Kurz, eine Vergrösserung des Unterschiedes beider, im Stande sei, die Umwandlung gewöhnlicher Lymphdrüsen in bluthältige zu bewirken. »

livres didactiques en résumant d'autres revues. Ils ergotent et ne font que discourir sur des débris de doctrines; toutes les hypothèses, toutes les opinions deviennent également probables: ils s'endorment eux-mêmes et essayent d'endormir les autres sur le lit de repos doux et moelleux, qu'on appelle le *doute* ou plutôt le *probabilisme*. Pareil système rappelle la scolastique et a pour unique résultat d'encombrer et d'obscurcir les sciences biologiques.

Pour les faire progresser, tout en les épurant et les simplifiant, je ne vois qu'une seule méthode qui, appliquée aux ganglions lymphatiques, peut se résumer ainsi : commencer par observer ces organes sur l'animal *vivant*; en varier les conditions naturelles (par la ligature, l'alimentation, l'abstinence ou les saignées); puis étudier les éléments des ganglions soit physiologiques, soit intentionnellement modifiés, avec une technique meilleure que celle de nos devanciers. Ensuite, il est indispensable de comparer les notions positives ainsi acquises avec les assertions des auteurs, c'est-à-dire qu'il faut finalement avoir le courage de faire une critique expérimentale, qui soit soignée et sérieuse, et de conclure en conséquence.

XIV. — Durée et destruction des hématies.

Si l'origine des hématies est discutée, leur durée et leur mode de disparition sont bien moins connus encore.

Pour Georges Pouchet[1], les éléments du sang n'ont qu'une existence limitée. Les hématies des mammifères transportées dans le sang des oiseaux restent intactes pendant quinze ou vingt jours (Brown-Séquard et G. Pouchet). Les hématies sont d'autant plus voisines de leur période de déclin et de leur disparition, que la substance en est plus colorée, plus réfringente. Elles finissent par se dissoudre dans le sérum. Après avoir diminué de volume, elles prennent une forme plus ou moins irrégulièrement sphérique (*microcytes* de MM. Vaulair et Masius).

Cohnheim[2] croit à une diapédèse des hématies pendant la digestion : les globules rouges sortiraient des vaisseaux sanguins à la suite des

1. La formation du sang, *Revue scientifique*, 1879.
2. *Vorlesungen über die allgemeine Pathologie*, 2e éd., 1882.

globules blancs. Ces globules rouges extravasés arriveraient dans le courant lymphatique et, de là, dans les ganglions lymphatiques où ils seraient détruits.

U. Gabbi[1] a fait des recherches considérables sur le mode de disparition des hématies. La destruction physiologique de ces éléments se ferait de diverses façons : 1° par dissolution ou fragmentation dans le courant sanguin même; 2° par diapédèse; 3° dans le foie et le rein; 4° par incorporation dans les cellules produites par les organes hématopoïétiques (cellules *globulifères* ou phagocytes).

Pour Hunter[2], il existerait deux processus d'hémolyse : d'une part, l'hémoglobine abandonnerait le corps des hématies en circulation et serait reprise par le foie et la rate (hémolyse active); de l'autre, les cellules de la rate et de la moelle des os engloberaient les globules rouges et se transformeraient en cellules globulifères.

Nous avons vu, dans le courant de ce travail, combien cette théorie compte aujourd'hui de partisans : certains leucocytes ne feraient que de s'emparer des hématies pour les digérer et les faire disparaître.

Selon Latschenberger[3], les hématies en voie de disparition se transforment, au contraire, en grumeaux de pigment (Pigmentschollen) avant de se dissoudre. Les leucocytes et les plaquettes du sang passent par des formes incolores, analogues, avant de se dissoudre. Les produits de dissolution sont ensuite repris et filtrés par la moelle osseuse et la rate, qui les utilisent de nouveau pour la formation des jeunes hématies.

Pour Weidenreich (*Anatomischer Anzeiger*, t. XXIV, p. 188, 1903), les hématies peuvent disparaître également de diverses façons. Rappelons la terminologie de cet auteur : une hématie se compose d'une portion centrale hémoglobique (endosome) et d'une couche corticale (membrane). Lorsque les hématies vont se détruire, dit-il, elles se désagrègent en petites granulations, réunies encore quelque temps par un endosome modifié. Plus tard, ces granulations deviennent de plus en plus petites, se séparent les unes des autres et sont incorporées par certains leucocytes qui prennent les caractères des leucocytes éosinophiles. Ceci se passe surtout dans les organes formateurs du sang (moelle osseuse, rate, ganglions lymphatiques). Ces organes servent de filtres et retiennent les hématies en voie de destruction.

1. Gabbi, Le cellule globulifere dei ganglii linfatici, *Lo Sperimentale*, 1886, p. 26; Le cellule globulifere degli organi emopoietici nei loro rapporti, etc., *Lo Sperimentale*, 1890; Ueber die normale Haemolyse, *Beiträge de Ziegler*, 14e vol., 1893, p. 351.

2. Lectures on the physiology and pathology of blood-destruction, *The Lancet*, nov. 1892.

3. Blutkörperchen des Haemoglobinblutes, *Sitzungsberichte der Akademie der Wissenschaften*, Wien, III. Abtheil., t. CV, 1896, p. 104.

La présence de leucocytes éosinophiles serait l'indice certain de la destruction d'hématies.

Le mode de développement des plaquettes de sang, tel que l'admettent Arnold, E. Schwalbe et Maximow, contribuerait également à la destruction des hématies : l'hématie pousserait des pointes, des bourgeons, qui se détacheraient de la portion hémoglobique ou endosome.

Pour Weidenreich, les particules ainsi détachées ou plaquettes de sang seraient de deux sortes : les unes, hémoglobiques, proviennent des bourgeons qui se détachent des hématies, comme cela vient d'être décrit; les autres, anhémoglobiques, représentent des produits de décomposition des leucocytes.

Dans l'un et l'autre cas, l'hémoglobine est de nouveau résorbée et utilisée par l'organisme : dans le foie, l'hémoglobine est employée pour la formation des principes colorants de la bile et, dans les organes hématopoïétiques, elle sert de nouveau au développement des jeunes hématies.

Le seul fait précis que j'ai à citer est l'observation du chien III, p. 91.

Des centaines d'expériences m'ont toujours donné mêmes résultats : les hématies continuent à se former dans les ganglions pendant plusieurs jours consécutifs à la ligature du vaisseau efférent. Or, huit jours après la ligature, le chien III ne présentait plus, dans le ganglion situé en amont de la ligature, aucune hématie intacte; on n'apercevait plus que des débris hémoglobiques.

Le fait précédent ne s'explique nullement par une prétendue émigration d'hématies par l'intermédiaire des vaisseaux sanguins ou à la suite de leur destruction par les lymphocytes. Les cellules du ganglion étaient en voie d'atrophie et incapables d'incorporer et de dévorer d'autres éléments. La présence des fragments ou débris hémoglobiques prouve que les hématies qui s'étaient formées les premiers jours de la ligature ont subi une rapide désagrégation.

Dans les conditions naturelles, les hématies durent-elles plus longtemps? Il me semble impossible de le déterminer. C'est un élément si vulnérable qu'il suffit d'allonger le sérum sanguin d'une faible quantité d'eau pour voir l'hémoglobine abandonner l'hématie et se dissoudre dans le sérum. Comment alors suivre l'hémolyse normale de ces éléments? D'autre part, est-il admissible que l'hémoglobine sortie des hématies puisse servir de nouveau de

matériel pour la formation de jeunes hématies? C'est peu probable; les éléments usés de l'organisme ou les organismes entiers ne montrent rien de semblable. L'hémoglobine des premières hématies du poulet, par exemple, a une tout autre origine.

Bunge[1] a montré, on le sait, que le jaune d'œuf et le lait contiennent une substance qui se transforme en hémoglobine. Le jaune d'œuf ne renferme pas d'hémoglobine; on y trouve une nucléine qui contient du fer[2]. C'est cette combinaison qui représente le stade précurseur de l'hémoglobine et à laquelle Bunge a donné le nom d'*hématogène*.

XV. — Les éléments figurés du sang procèdent de ceux de la lymphe; le plasma provient des substances absorbées et des déchets organiques; rôle de la pression sanguine.

A la fin de ces observations et de ces expériences, se pose la question de savoir si la lymphe vient du sang, et, si le plasma exsudé du sang est l'origine de la lymphe.

En 1901[3] déjà, j'ai touché ce point et présenté un aperçu des théories relatives à l'origine de la lymphe. Ce problème a préoccupé les médecins du XVIIIe et du XIXe siècles et a reçu les solutions les plus diverses.

Les liquides, ou sérosités, interorganiques sont-ils identiques à la lymphe, proviennent-ils des tissus ou du sang?

Bichat[4], en parlant de la sérosité qu'on observe dans le tissu conjonctif (*sérosité cellulaire*), se demande si « la nature du fluide cellulaire est la même que celle de la lymphe qui circule dans les absorbants. On ne saurait douter d'abord, ajoute-t-il, que ce genre de vaisseaux ne reprenne ce fluide dans les cellules (espaces interorganiques), mais il est possible qu'il s'y mêle d'autres substances, celles surtout provenant de la nutrition, lesquelles peuvent en changer la nature. »

C. Ludwig[5] eut recours à l'expérimentation pour démontrer que la

1. *Lehrbuch der physiologischen und pathologischen Chemie*, 3e éd., 1894, p. 90.
2. Dans la proportion de 0,3 p. 100.
3. *Journal de l'Anatomie et de la Physiologie*, 1901, p. 638.
4. *Anatomie générale*, édit. 1830, t. I, p. 65.
5. *Lehrbuch der Physiologie des Menschen*, t. II, p. 580, 2e édition, 1861.

lymphe provient de la filtration du plasma sanguin à travers les parois des capillaires sanguins. Plus la pression du sang est considérable dans les capillaires sanguins, plus il se forme de lymphe. C. Ludwig dit en propres termes : « Dès que le courant veineux est interrompu ou arrêté, c'est-à-dire dès qu'il survient un obstacle dans la circulation veineuse, la tension du sang augmente dans les capillaires correspondants et l'œdème se produit. On est porté à mettre cet œdème sur le compte de l'augmentation de pression. Cependant on ne s'explique pas comment le fluide qui s'accumule dans les interstices des tissus s'éloigne tant, au point de vue de sa composition, du plasma sanguin. C'est ce fluide interstitiel qui serait l'origine de la lymphe. »

C. Ludwig[1] résume plus tard ses propres recherches, ainsi que les travaux de Noll, Krause, Schwanda et Tomsa, en ce qui concerne l'origine de la lymphe. Entre les éléments des organes se trouveraient des espaces ou fentes lymphatiques où prennent naissance les vaisseaux lymphatiques eux-mêmes. Ce qui détermine la sortie du sérum sanguin, dit-il (p. 47), c'est-à-dire sa transsudation à travers les parois des capillaires sanguins, c'est la différence de pression qui existe dans ces derniers et dans les espaces lymphatiques. En liant les veines, continue-t-il (p. 49), on augmente la pression du sang des capillaires sanguins, et, par suite, la quantité de lymphe devient plus considérable dans le territoire correspondant. Lorsque, au contraire, on abaisse la pression artérielle et qu'on la réduit au minimum (*loc. cit.*, p. 55), la lymphe cesse de se former et de s'écouler par les lymphatiques correspondants.

Pour Ludwig (*loc. cit.*, p. 60), la lymphe provient du sang et sa formation est en relation directe avec la pression sanguine. L'origine de la lymphe résulte d'un acte de filtration.

Quelle est la part que prennent les cellules et les éléments anatomiques dans la formation de la lymphe? Ne font-ils qu'ajouter, au plasma sorti par filtration des vaisseaux sanguins, les produits d'excrétion cellulaire?

Landerer[2] (1884) fit dépendre la formation de la lymphe et de la pression intra-capillaire et de la tension des tissus (Gewebsspannung). Tomsa, Emminghaus (1874), Sotnitschewski (1879), diminuant l'écoulement du sang des veines virent augmenter la quantité de lymphe. En augmentant, par contre, l'écoulement du sang artériel, on arrive au même résultat (Gianuzzi, 1865; Pekelhaaring et Mensonides, 1887; Dourdouffi Rogowicz, 1885; Lewaschew, 1886).

1. Ueber den Ursprung der Lymphe, *Wiener medicinische Jahrbücher*, 1863, 19e année, t. II, p. 35.

2. Voir l'index bibliographique dans la revue de Ellinger, Die Bildung der Lymphe, *Ergebnisse der Physiologie* de Asher et Spiro, t. I, p. 361, 1902.

En injectant à un animal du sang (Demboski, von Regezy, Worm-Muller) ou une solution de sel physiologique (J. Cohnheim et Lichtheim, Pisenti), on voit augmenter la quantité de lymphe des tissus (Gewebsflüssigkeit).

R. Heidenhain[1] pense que la théorie de la filtration ne répond pas aux faits. Il invoque des phénomènes de diffusion pour expliquer l'arrivée des sucs nutritifs dans les tissus, et la formation de la lymphe. Voici l'expérience fondamentale invoquée par ce physiologiste : en diminuant la pression dans l'aorte, en la faisant tomber à 0°, on voit la lymphe couler encore une ou deux heures (par le canal thoracique). En outre, cette lymphe devient de plus en plus riche en éléments solides, et sa coagulabilité diminue. Cette première expérience n'est qu'une variante de celles de Collard de Martigny et donne le même résultat.

Si l'on ligature la veine porte, la quantité de lymphe augmente, mais il y a diminution des éléments solides et de la coagulabilité (ceci s'expliquerait aussi par la théorie de la filtration).

L'obturation de la veine cave inférieure accélère le courant lymphatique (du canal thoracique), élève le taux de l'albumine et diminue la coagulabilité de la lymphe.

R. Heidenhain a ensuite découvert des substances (lymphagogues) qui, injectées dans le sang, augmentent la formation de la lymphe. Du sucre, de l'urée, des solutions salines ou d'autres substances injectées dans le sang d'un animal, font augmenter la quantité de lymphe qui s'écoule par le canal thoracique. D'autre part, cette lymphe contient plus de substances injectées que le sang lui-même.

De l'ensemble de ces faits, Heidenhain conclut : la théorie de la filtration est insuffisante pour expliquer ces phénomènes ; il est probable que les cellules endothéliales des capillaires sanguins jouent le rôle d'un épithélium sécréteur.

Hamburger (*loc. cit.*), lui aussi, regarde la formation de la lymphe comme une sécrétion effectuée par les parois capillaires?

Mais comment se fait-il que la lymphe prise dans un vaisseau lymphatique attire l'eau avec plus d'énergie que ne fait le sérum du sang veineux? Autrement dit, pourquoi la lymphe possède-t-elle une pression osmotique supérieure à celle du sérum sanguin?

Par de nombreuses expériences, Starling[2] montre que la pression augmente dans l'artère et les capillaires, lorsque la lymphe se forme. Il en conclut que la filtration constitue le facteur principal dans la formation de la lymphe. « It is possible, ajoute Starling (*loc. cit.*) pour expliquer la pression osmotique supérieure de la lymphe, that the

1. Versuche und Fragen zur Lymphbildung, *Pflüger's Archiv*, t. IL, p. 209, 1891.
2. *Journal of Physiology*, t. XIX, p. 312, 1896, et t. XXIV, p. 317, 1899, p. 317.

lymph may have taken up its excess of salts from the tissue cells and that the fluid as it left the bloodvessels, had the same or a lower osmotic power than the bloodplasma. »

Pour Starling, les molécules qui proviennent de la désintégration des cellules (total output of an animal cell) possèdent une pression osmotique supérieure à celles qui pénètrent dans les éléments vivants. C'est là ce qui explique la pression osmotique supérieure de la lymphe.

Ceci ne s'appliquerait qu'aux molécules organiques, car Hamburger (*loc. cit.*, t. II, p. 30 et suivantes) a confirmé le fait que la lymphe est plus riche en chlorures et en alcalins que le sérum sanguin. C'est là ce qui expliquerait la grande pression osmotique que possède la lymphe. Les produits de décomposition ou de désassimilation des tissus augmentent la pression osmotique des fluides qui baignent les éléments ainsi que celle de la lymphe. Après la saignée, l'eau augmente dans le sang, c'est un fait connu depuis longtemps et vérifié par Starling, qui admet que les capillaires résorbent l'eau. Outre la dilatation des artérioles et l'augmentation de pression sanguine, le travail organique exagère la diffusion, l'assimilation et la désassimilation.

La lymphe peut donc, selon l'expression d'Asher, être regardée comme la mesure du travail organique. Barbéra et Asher, puis Moussu (voir *mon mémoire* de 1901) sont d'accord pour dire que plus un organe travaille, plus il s'y forme de lymphe.

La lymphe ne serait donc qu'un produit général du travail des organes. Les expériences de Pugliese[1] donnent des résultats quelque peu différents. Ce physiologiste curarise un animal et recueille la lymphe d'un de ses membres antérieurs; il trouve que celle-ci augmente beaucoup en quantité à la suite de la curarisation, bien que la masse musculaire, qui entre en prépondérance dans la constitution du membre, soit à peu près inerte.

Après avoir insensibilisé ou narcotisé un chien (chlorhydrate de morphine ou mélange d'éther et de chloroforme) Pugliese pratiqua la trachéotomie et prépara le canal thoracique. Lorsqu'il avait recueilli la lymphe pendant une période de temps déterminée, il sectionnait le bulbe et l'embolisait en injectant dans l'extrémité périphérique d'une des carotides, des spores de lycopode suspendues en solution physiologique de chlorure de sodium.

Après l'arrêt de la respiration, il obtenait presque immédiatement une *augmentation très notable* dans la quantité de lymphe qui coulait du conduit thoracique... Bientôt l'écoulement diminua et revint à la hauteur primitive.

1. Nouvelle contribution à l'étude de la formation de la lymphe, *Archives italiennes de Biologie*, t. XXXVIII, 1902, p. 422.

Le curare, la bile, l'urée ou la peptone injectées dans la veine jugulaire d'un chien avec bulbe sectionné ou embolisé augmentent également la formation de la lymphe.

La caféine renforce le courant lymphatique dans le canal thoracique et rend la lymphe moins concentrée. Si l'on sectionne ou embolise le bulbe, la caféine n'agit plus.

Le chlorure de sodium engendre, chez les chiens, avec paralysie vasomotrice généralisée, une augmentation dans la formation de la lymphe aussi durable et aussi intense que chez les animaux normaux. L'accélération peut continuer même après la mort de l'animal. Gies et Asher expliquent ce dernier fait en admettant que les substances cristalloïdes passent rapidement par diffusion dans les espaces lymphatiques et que, arrivées là, elles soustraient de l'eau aux tissus, aux fibres et aux cellules. Une partie de cette eau sort de l'organisme par la voie des lymphatiques. La lymphe coule plus abondamment, même si l'animal est mort....

Après section du bulbe, Plugliese obtint une action lymphagogue aussi intense et aussi durable que chez les chiens à système vasomoteur intact : cette expérience appuie les conclusions d'Asher et Gies parce que l'augmentation de pression dans les capillaires, après injection de sel, a dû être moindre, puisqu'il s'agissait de vaisseaux déjà fortement dilatés.

Critique expérimentale et résultats. — Au point de vue théorique, on a établi une distinction entre la lymphe contenue dans les vaisseaux lymphatiques mêmes et le plasma ou liquide interstitiel (histolymphe ou hémolymphe) qui baigne les tissus et qui forme le milieu où vivent les éléments organiques. Nous savons tout au plus que la lymphe afférente au ganglion contient peu de leucocytes et pas d'hématies, et, que la lymphe efférente, au contraire, est très riche en globules rouges et en globules blancs.

Il est certain, d'autre part, comme l'ont montré Ludwig et ses élèves, qu'en obstruant ou en arrêtant le cours du sang dans les veines, la tension du sang augmente dans les capillaires correspondants, et il survient de l'œdème. On en a conclu que la tension sanguine produit la filtration du plasma sanguin, et donne naissance aux liquides interstitiels et à la lymphe. Cependant on a négligé de tenir compte d'autres facteurs mécaniques : dès 1828, Collard de Martigny (voir *mon Mémoire* de 1901), soumettant des lapins et des chiens à l'abstinence, a vu le système lymphatique se

remplir et gonfler plus que dans les conditions normales. Ceci dans la première période de l'abstinence ; plus tard, le système lymphatique est vide. Dès 1901, toutes mes expériences ont confirmé les faits annoncés par Collard de Martigny.

Une autre expérience des plus simples, dont j'ai exposé les résultats au Congrès des Anatomistes, tenu à Lyon en 1901, permet à chacun de vérifier la part que prennent les liquides interstitiels et les tissus à la formation de la lymphe. Voici dans quelles conditions il faut se placer. Lorsqu'on se dispose à pratiquer la ligature du tronc lymphatique cervical sur un lapin ou un chien ordinaire ou *physiologique*, il faut *préalablement* comprimer pendant plusieurs minutes pour gonfler et voir le tronc lymphatique. La même opération se pratique avec une grande facilité sur un animal saigné deux fois de façon à lui faire perdre, en vingt-quatre heures, une quantité de sang équivalente à la masse initiale : dès qu'on a incisé la peau cervicale, on aperçoit, sans qu'il soit nécessaire de comprimer le paquet vasculo-nerveux, le tronc lymphatique qui est gonflé, turgide et présente un aspect noueux. Or, les saignées successives avaient diminué la masse sanguine, et, malgré cet affaiblissement de la pression du sang et de la filtration du plasma, les lymphatiques sont gorgés. L'extrême abondance de la lymphe contenue dans les lymphatiques ne peut donc tenir qu'à l'afflux des liquides interstitiels ou à la fluidification des éléments des tissus.

Après des saignées abondantes, suivies d'alimentation, le système lymphatique devient également plus apparent et plus riche en lymphe. Enfin, si l'on associe les saignées à l'abstinence comme dans ma dernière série d'expériences, on observe également, les premiers jours, le gonflement et la turgescence du système lymphatique.

On ne peut plus, dans ce cas, invoquer une augmentation de tension sanguine, car on sait qu'une saignée d'un cinquième de la masse sanguine abaisse considérablement la pression sanguine.

Voici comment je m'explique ce gonflement des vaisseaux et les proportions plus notables de lymphe pendant la première période qui accompagne et suit les saignées associées à l'abstinence ou l'abstinence seule. Le vide relatif du système sanguin et la diminu-

tion de la pression sanguine me semblent exercer une véritable aspiration sur la lymphe contenue dans les lymphatiques, et, par suite, sur les liquides interstitiels. La déplétion du système sanguin produit, en un mot, l'appel des liquides interstitiels et favorise l'écoulement de la lymphe. (Voir également plus haut, p. 86, l'expérience de Volkmann.)

Les faits nouveaux que j'ai observés dans mes expériences viennent à l'appui de la théorie de Ludwig et expliquent l'expérience de Heidenhain (écoulement de lymphe même après la ligature de l'aorte) : avant la saignée et avant l'abstinence, la tension sanguine a fait filtrer une certaine quantité de plasma qui baigne les éléments anatomiques ou remplit leurs intervalles. L'écoulement s'en fait dans les lymphatiques, mais, en raison de la tension élevée du sang, moins facilement que quand la pression sanguine a été déprimée par une forte saignée ou l'abstinence.

Le vide du système lymphatique, pendant la seconde période de l'abstinence et de la saignée, confirme le bien-fondé de cette théorie : une fois que les liquides interstitiels sont épuisés, le système lymphatique ne contient plus de lymphe ; à mesure que la tension du sang se déprime encore davantage dans les capillaires sanguins, la filtration se ralentit pour cesser totalement.

Les phénomènes consécutifs à la ligature du vaisseau efférent viennent également à l'appui de cette interprétation : sur l'animal *normal*, la ligature entraîne, les premiers jours, un œdème énorme de toute la région et le gonflement des ganglions sus-jacents. Chez l'animal saigné et soumis à l'abstinence, le ganglion augmente encore de volume, mais la région sus-jacente à la ligature est peu ou point œdématiée. Enfin, chez l'animal saigné abondamment et soumis à une abstinence prolongée, il y a disparition complète de tout œdème et les ganglions sus-jacents à la ligature sont en voie d'atrophie, comme les glandes dont on a ligaturé les canaux excréteurs.

Lorsque la filtration fait défaut et que les tisssus et les organes sont vides de liquides interstitiels, toute formation de plasma lymphatique cesse.

En un mot, la tension du sang et la filtration mécanique sont, à

mon avis, l'une des causes essentielles de la formation des liquides interstitiels et, par suite, de la lymphe.

Il va de soi qu'un organe ou que l'organisme qui est en activité, produit plus de lymphe que lorsqu'il est au repos. Retenons le fait, tout en n'oubliant pas que les animaux anémiés par les saignées et l'abstinence sont immobiles dans leur cage et présentent néanmoins, pendant les premiers jours, une production surabondante de lymphe.

Les substances alimentaires qui sont absorbées passent dans le sang et en augmentent la masse; la quantité de sang peut, suivant la remarque de Cl. Bernard, ainsi varier du simple au double, selon que l'animal est à jeun ou en digestion. Mais les matériaux absorbés par le tube digestif sont-ils seuls aptes à régénérer le sang? Mes expériences disent que non : la masse initiale du sang était sur le chien III (p. 89) approximativement de 1 323 grammes, si l'on s'en rapporte aux chiffres fournis par le procédé du lavage de Welker. Or, cet animal a perdu en saignées successives 1 470 grammes de sang et, plusieurs jours après, la saignée à blanc a donné encore 350 grammes de sang. De plus, à l'ouverture du corps les veines et les petits vaisseaux étaient gorgés de sang. Malgré une abstinence totale de huit jours, le sang s'est donc régénéré, et les matériaux de cette rénovation ne pouvaient, dans ces conditions, provenir que de la lymphe fournie par les liquides interstitiels et les tissus.

Outre la formation des principes liquides, mes expériences nous fournissent quelques renseignements sur l'élaboration des substances albuminoïdes et des éléments figurés de la lymphe.

Pour ce qui est du tissu conjonctif ou les autres tissus de l'économie, il est fort difficile d'apprécier, sur un animal normal ou saigné, les différences de nombre ou de densité des éléments. Il en va tout autrement dans les ganglions *lymphatiques* dont le tissu est dense et serré, les sinus étroits chez l'animal bien nourri, tandis que les animaux anémiés par les saignées, ou l'abstinence, les éléments du ganglion se sont raréfiés et tout l'organe est devenu spongieux (voir les dessins de mon *Mémoire* de 1901). Il n'est pas douteux que cette raréfaction soit due à la fonte protoplasmique et au départ des éléments cellulaires. Ce plasma et ces

éléments mis ainsi en liberté contribuent à la formation non seulement des leucocytes, mais surtout des hématies de la lymphe d'abord, du sang ensuite. Comme je l'ai déjà dit (*loc. cit.*, p. 696), ce sont les éléments fixes, réunis en tissus, qui fournissent à la lymphe et au sang une portion du plasma, les leucocytes et les hématies, c'est-à-dire les parties *vivantes* de ces humeurs. Il est certain que les boissons et les aliments sont indispensables pour réparer les principes usés; mais ces matières introduites par l'alimentation ne peuvent servir qu'autant qu'elles ont été incorporées par les éléments vivants, assimilées, en un mot.

L'expérimentation est possible et décisive en ce qui concerne les ganglions lymphatiques. Pour les autres tissus, nous ne pouvons juger que par analogie, en nous fondant sur les phénomènes morphologiques et évolutifs. Les cellules fixes de tous les organes (lymphoïdes, conjonctifs, etc.) après avoir fait partie intégrante des tissus, se détachent par fonte du complexus cellulaire et fournissent du plasma et des éléments libres (leucocytes et hématies).

On n'observe que ce dernier processus chez les embryons de mammifères et les vertébrés ovipares qui manquent de ganglions lymphatiques; mais il est général : il nous suffit de rappeler (voir p. 60) les nombreux faits d'hématopoïèse signalés par les auteurs dans les organes les plus divers (foie, rate, moelle osseuse, tissu conjonctif sous-cutané, mésentère, etc.).

Ces résultats sont en désaccord, je l'avoue, avec les théories classiques qui admettent autant d'espèces cellulaires que d'organes et de fluides distincts; mais ils concordent avec tout ce que m'ont appris mes recherches d'histogenèse et de structure (amygdales, plaques de Peyer, muqueuses et peau). Pour nouveaux qu'ils puissent paraître, ils ont été néanmoins entrevus, plutôt que prouvés, par quelques physiologistes du siècle passé. En voici un exemple :

Longet[1] traçant un parallèle du sang avec le chyle et la lymphe dit : « ces trois liquides se coagulent spontanément à l'air, c'est-à-dire que leurs éléments se séparent en une portion solide, ou *caillot*, et en une portion liquide ou *sérum*... La lymphe et le chyle, fait digne de remarque,

1. *Traité de physiologie*, t. II, 3e édit., 1873, p. 45.

ont une tendance à prendre, à l'air, une teinte rosée ou rougeâtre plus ou moins sensible suivant l'alimentation. Le chyle paraît même pouvoir rougir dans le canal thoracique, durant la vie, et la lymphe devient sensiblement rosée par suite de l'abstinence... Ces humeurs renfermeraient déjà de vrais globules hématiques en voie de formation, surtout au voisinage de l'endroit où elles se déversent dans le sang.

« La lymphe est une sorte de chyle formée aux dépens de la substance de l'animal lui-même et provenant par conséquent des matières azotées et *graisseuses*...

« Ce parallèle ne légitime pas l'opinion exagérée qui considère la lymphe comme du *sang filtré* à travers les capillaires et retournant au sang par le canal thoracique, après s'être chargé d'eau salée par quelque effet d'endosmose. Suivant la remarque judicieuse de P. Bérard, s'il en était ainsi, la lymphe ne pourrait être regardée, en une aucune façon, comme une source de réparation du sang. Si, au contraire, on considère la lymphe comme un produit de la décomposition du corps, on comprend tout d'abord comment, dans certaines limites, elle peut réparer *immédiatement* les pertes que le sang aura faites, non seulement par les hémorragies, mais encore dans les actes ordinaires de la vie, comme on le voit chez les gens qui font abstinence et qui maigrissent. »

Conclusion. — Aux premiers stades de développement, les cellules fixes, réunies en tissu, constituent l'ébauche de tout organisme. Peu à peu, chez le vertébré en particulier, une partie de certaines cellules se fluidifie : il se forme du plasma et des cellules libres.

Ces dernières se divisent en leucocytes et en hématies nucléées. Les hématies nucléées persistent chez les vertébrés ovipares. Chez les mammifères, cet état des éléments figurés de la lymphe et du sang est transitoire et ne s'observe plus chez l'adulte, que dans les conditions pathologiques. De bonne heure, les éléments figurés du sang y sont représentés par des leucocytes et des hématies, ces dernières provenant de la transformation hémoglobique du noyau de certains leucocytes (lymphocytes). Les éléments vivants de la lymphe résultent donc essentiellement de la fonte des tissus et de la mise en liberté des restes cellulaires.

De par la phylogénie et l'ontogénie, les éléments figurés de la lymphe précèdent ceux du sang et en constituent toute la vie le stade précurseur et la source.

Lorsque ces éléments figurés sont mis en liberté, il y a fonte d'une

portion des cellules réunies en tissu; d'où la formation d'une certaine quantité de protoplasma liquide. A ce point de vue, Cl. Bernard (*Liquides de l'organisme*, t. I, p. 46) avait raison de dire que « le sang est fait par les organes... » et ailleurs « le sang n'est qu'un produit de sécrétion ».

Mais, par le jeu des organes et de la vie, les tissus et les cellules s'usent et les pertes ont besoin d'être réparées. C'est par l'alimentation que de nouvelles substances viennent remplacer celles qui ont disparu par désassimilation. L'absorption les introduit dans les vaisseaux sanguins, où elles se mélangent avec le plasma sanguin. Le torrent circulatoire les transporte partout. La tension sanguine est un facteur de premier ordre dans cet acte de transsudation et de filtration. Par l'abstinence et les saignées, il est facile de déprimer la tension sanguine et de supprimer la transsudation du plasma : de suite après et pendant plusieurs jours consécutifs, le plasma lymphatique se forme encore abondamment aux dépens des liquides interstitiels; une fois ceux-ci épuisés, le plasma lymphatique devient plus rare et cesse même de se produire, bien que les éléments figurés de la lymphe et du sang continuent à se développer.

Au point de vue de la formation des plasmas lymphatique et sanguin, l'alimentation prend donc une part importante dans la reconstitution du sang. A cet égard « le sang est fait pour les organes », suivant le mot de Cl. Bernard. En d'autres termes, la lymphe et le sang représentent deux humeurs qui résultent du mélange intime : 1° de matériaux venus du dehors, et 2° de substances amorphes (plasma) et figurées (leucocytes et hématies), élaborées par les tissus eux-mêmes.

La valeur et la quantité du sang dépendent donc de deux facteurs : l'un intrinsèque qui est fonction des qualités du protoplasme; l'autre, extrinsèque, représenté par l'alimentation.

En un mot, le sang de tout vertébré porte constamment l'empreinte du rang que cet être occupe dans la série, ainsi que la marque de l'âge et du régime. Loin de faire exception, le sang rentre dans la règle générale : *l'hérédité et les conditions de milieu en déterminent les qualités et la valeur.*

XVI. — Conclusions générales.

1. Les hématies des Mammifères adultes et bien portants se composent chacune : *a*) d'une portion centrale ou axiale, hémoglobique, et *b*) d'une portion corticale, anhémoglobique, qui se renfle en ménisque sur l'une ou l'autre face de l'hématie.

2. Les hématies sont des corpuscules sphériques, hémisphériques, elliptiques, lenticulaires ou discoïdes. Tant que leur portion anhémoglobique est bien développée, ils possèdent une forme sphérique, hémisphérique ou elliptique. A mesure que l'écorce anhémoglobique disparaît par fonte, l'hématie se réduit à la portion hémoglobique, qui affecte la forme de cupule, de nacelle ou de disque excavé sur ses deux faces.

3. L'hématie a une consistance gélatineuse. Au contact d'un corps solide, elle s'allonge de 1 à 2 μ et s'aplatit d'autant. Les dimensions données par les classiques sont trop élevées pour le grand diamètre et trop faibles pour le petit diamètre.

4. Le ménisque de l'hématie des Mammifères adultes et bien portants a été pris tour à tour pour un noyau, pour un reste nucléaire, pour un nucléoïde, pour un corpuscule endoglobulaire.

5. La réunion en piles est due à l'altération et à l'agglutination de la couche corticale, anhémoglobique.

6. Les plaquettes du sang (hématoblastes de Hayem) me semblent être des restes ou des dérivés de leucocytes ou d'hématies. Ce sont des fragments cellulaires vieux ou dégénérés.

7. L'hématie des mammifères adultes et bien portants procède du noyau d'une cellule dont le corps a disparu par fonte protoplasmique : la chromatine du noyau originel se transforme en corpuscule hémoglobique et la substance achromatique du noyau devient l'écorce et le ménisque anhémoglobiques.

8. L'hématie nucléée des Ovipares, des embryons de Mammifères et des Mammifères adultes et anémiés représente une cellule entière, à noyau chromatique et à corps cellulaire chargée d'hémoglobine. Que le noyau de cette cellule disparaisse par résorption ou par expulsion, la cellule ne deviendra pas, même sans noyau, l'homo-

logue de l'hématie anucléée du Mammifère adulte et bien portant. L'hématie anucléée du Mammifère adulte et bien portant succède à l'hématie nucléée, mais n'en dérive point.

En ce qui concerne leur valeur cellulaire, l'hématie nucléée et l'hématie anucléée sont deux éléments d'espèce distincte dont l'un ne se transforme pas en l'autre.

9. Les éléments figurés et amorphes du sang procèdent de ceux de la lymphe. Le processus inverse, généralement admis, est infirmé par la phylogénie et l'ontogénie.

10. Le plasma de la lymphe et du sang est un mélange de matériaux nutritifs, absorbés (*d'origine extérieure*), et de déchets organiques (*d'origine intérieure*)[1].

Explication des figures (Pl. VIII). Année 1906.

Fig. III. — *Hématies humaines* examinées à l'objectif à immersion eau dans une solution de sel marin à 0,5 p. 100, immédiatement après le prélèvement du sang.

Fig. IV. — *Hématie humaine*, fixée dans la solution de sublimé platinique et colorée à l'hématoxyline au fer et au rouge Bordeaux (immersion).

Fig. V. — *Hématies de Cobaye* (veinule intestinale ligaturée, fixée dans le mélange de sublimé et de chlorure de platine, débitée en coupes et colorée à l'hématoxyline au fer et au rouge Bordeaux). Objectif à immersion. (Voir le texte, 1906, p. 579.)

Fig. VI. — Jeunes hématies contenues dans le sinus caverneux du ganglion lymphatique cervical, trois jours après la ligature du tronc lymphatique faite à 5 centimètres au-dessous du ganglion. (Voir le texte, 1907, p. 57.)

Fixation à la solution de sublimé platinique; coloration à l'hématoxyline au fer et au rouge Bordeaux; *a*, *b*, *d*, hématies encore pourvues de la membrane nucléaire; *c*, *e*, hématies plus âgées.

1. Toutes mes observations, toutes mes expériences ont été faites dans des conditions aseptiques; aussi n'ai-je rien vu du rôle que d'aucuns attribuent aux ganglions lymphatiques au point de vue de la défense de l'organisme contre les microbes.

BIBLIOGRAPHIE

Sur la transmissibilité des caractères acquis.

« Les formes organiques que nous offrent les divers temps de l'embryologie comparée présentent transitoirement les formes analogues des animaux moins élevés et arrivés au terme de leur évolution. » Cette proposition émise la première fois par Serres et décrite plus tard sous le nom de *loi biogénétique*, comprend tous les phénomènes de l'hérédité et de l'évolution organique. Elle implique la transmission des variations qui ont modifié la constitution des parents. Lamarck concevait ainsi les transformations que subit la matière vivante; loin d'être passif, l'organisme est actif en ce sens que les mouvements exécutés par l'animal entraînent des modifications profondes dans les dimensions et la forme des organes. C'est de cette façon que la Girafe a acquis un cou élevé; le Pic et le Fourmilier, une langue allongée et protractile, les animaux aquatiques, des membranes natatoires. Ces dispositions nouvelles se sont transmises et développées davantage chez les descendants qui continuèrent le même genre de vie.

Les exemples cités par Lamarck furent trouvés ridicules; on essaya même de montrer, par l'expérimentation, que la théorie était erronée. Weismann [1] coupa la queue des souris blanches; il ne vit jamais les descendants de ces souris naître sans appendice caudal. Aussi, à son avis, les caractères acquis ne se transmettent-ils point par hérédité.

Kohlwey (*L'Année biologique*, t. III, p. 456) pratiqua, durant plusieurs générations successives, l'amputation du doigt postérieur chez les Pigeons. Il n'obtint aucune modification de ce doigt chez les descendants.

Ces faits ne prouvent qu'une chose, c'est que la transmissibilité des *mutilations* ne se fait que fort rarement. On a raison, par conséquent, de continuer à étudier la question sur le terrain spéculatif et expérimental.

Rignano [2] cherche à coordonner les faits biologiques et à montrer,

1. *Ueber die Hypothese für eine Vererbung erworbener Eigenschaften*, 1889.
2. *Sur la transmissibilité des caractères acquis. Hypothèse d'une centro-épigénèse*, Félix Alcan, 1906.

par voie déductive, que les caractères acquis se transmettent par hérédité.

J. de Meyer[1] adapte, par cultures successives, un Champignon inférieur (Sporodina grandis) à un milieu riche en chlorure de sodium. Il réussit ainsi à faire germer des spores qui proviennent d'un milieu concentré sur un milieu de concentration si élevée que des spores normales n'y germent plus. Les spores héritent donc des caractères imposés au mycélium sur lequel on les a récoltées.

On ne doit évidemment pas s'attendre à reproduire en quelques jours ou quelques années des modifications aussi profondes que celles que la succession des siècles a fait subir aux formes organiques. L'observation nous fournit, à cet égard, des renseignements plus précis que l'expérimentation. L'embryologie et la paléontologie nous prouvent que les Vertébrés, en particulier, procèdent d'une souche commune. Aussi des organes, morphologiquement homologues et placés dans des conditions locales parfaitement semblables, n'ont-ils pu prendre, d'un groupe à l'autre, une forme et une structure différentes que si les caractères acquis par les parents se sont transmis aux descendants. Un exemple des plus démonstratifs nous est fourni par les ligaments inter-articulaires du genou.

Chez les Oiseaux[2], le ligament ou fibro-cartilage externe n'est pas semi-lunaire, comme l'interne; c'est une plaque biconcave, pleine, c'est-à-dire non perforée au centre.

Dans les Mammifères[3], la forme et la structure de ces mêmes organes varient davantage encore. Chez ceux qui se meuvent sur la terre ferme, les ligaments inter-articulaires du genou sont tous deux semi-lunaires. Dans les Singes, qui grimpent aux arbres ou sautent plutôt qu'ils ne marchent, l'externe est devenu *annulaire*. Le genou des Chauves-Souris qui n'est plus susceptible de mouvements de rotation, manque de ligaments inter-articulaires.

Je ne vois à ces faits qu'une conclusion : l'absence de mouvements rotatoires dans le genou a produit l'atrophie de ces organes inter-articulaires chez les uns; la variété des mouvements dans le genou des autres a déterminé la forme différente de ces mêmes organes.

Le sens des mouvements actifs peut en modifier la *structure* même. Le genou du Cobaye, du Rat et de l'Écureuil[4] permet des mouvements étendus de supination et de pronation. Dans l'un ou l'autre

1. Hérédité des caractères acquis, *Archives de Biologie de V. Beneden*, t. XXI, p. 612, 1905.
2. Voir Retterer, *Soc. de Biologie*, 1er avril 1905, p. 585.
3. *Id.*, *ibid.*, 21 janvier, 4 février, 11 février et 18 mars 1905.
4. *Id.*, *ibid.*, 14 janvier et 14 octobre 1905.

de leurs ménisques inter-articulaires, il s'est développé un nodule *osseux*.

A moins d'admettre que les formes actuelles ne sont que la reproduction héréditaire d'un modèle primitif, on conclura : les mouvements *actifs* changent la configuration et la structure des organes. Ces modifications acquises se transmettent d'autant plus fidèlement que les descendants continuent à conserver les habitudes des parents.

Ces faits viennent à l'appui de l'opinion de Mathias-Duval[1] et de Giard[2], pour qui la transformation héréditaire des modifications somatiques est solidement établie.

ÉD. RETTERER.

Lehrbuch der systematischen Anatomie des Menschen, par K. v. BARDELEBEN (2e partie), Urban et Schwarzenberg, 1906.

La 2e partie de l'Anatomie de Bardeleben vient de paraître. Elle traite des systèmes digestif, génito-urinaire, vasculaire, nerveux et des organes des sens. Toutes les qualités de cet ouvrage, que j'ai déjà eu l'occasion de signaler (*Journal de l'Anatomie*, 1906, p. 92), se retrouvent dans cette 2e partie.

ED. RETTERER.

1. *Le Darwinisme*, p. 309, 1886.
2. *Controverses transformistes*, p. 144, 1904.

Le propriétaire-gérant : FÉLIX ALCAN.

Coulommiers. — Imp. PAUL BRODARD.

MICROGRAPHIE — BACTÉRIOLOGIE

E. COGIT & Cie

CONSTRUCTEURS D'INSTRUMENTS
ET D'APPAREILS POUR LES SCIENCES

36, Bd St-Michel

PARIS — Téléphone 812-20

Ateliers de Construction, Expéditions et Verrerie en gros

19, Rue Humboldt

DÉPOT POUR LA FRANCE

des Microscopes de E. LEITZ

MODÈLES SPÉCIAUX POUR LA BACTÉRIOLOGIE AVEC LES DERNIERS PERFECTIONNEMENTS

Microtomes MINOT et Microtomes de toutes marques

Produits chimiques et colorants spéciaux pour la Micrographie et la Bactériologie

DÉPOT DES PRODUITS DE GRÜBLER ET Cie, DE LEIPZIG

Étuves à Culture, Autoclaves, Installations complètes de Laboratoires,
Milieux de Culture stérilisés

Nouveaux Appareils LATAPIE pour la séparation du Sérum du Sang

NOUVEAU BROYEUR LATAPIE

NOUVEL APPAREIL MICROPHOTOGRAPHIQUE COGIT

FÉLIX ALCAN, ÉDITEUR

PUBLICATIONS PÉRIODIQUES

Journal de Psychologie

normale et pathologique

DIRIGÉ PAR LES DOCTEURS

Pierre JANET et **G. DUMAS**
Professeur au Collège de France. Chargé de cours à la Sorbonne.

(4e année, 1907). — *Paraît tous les deux mois.*

Abonnement : France et Étranger, **14** fr. — La livraison, **2** fr. **60.**

Revue de Médecine et Revue de Chirurgie

La *Revue de médecine* et la *Revue de chirurgie* paraissent tous les mois; chaque livraison de la *Revue de médecine* contient 5 à 6 feuilles grand in-8; chaque livraison de la *Revue de chirurgie* contient de 8 à 9 feuilles grand in-8.

PRIX D'ABONNEMENT :

Pour la Revue de Médecine		Pour la Revue de Chirurgie	
Un an, Paris	**20** fr.	Un an, Paris	**30** fr.
— Départements et étranger	**23** fr.	— Départements et étranger	**33** fr.
La livraison, **2** fr.		La livraison, **3** fr.	

Les abonnements partent du 1er janvier

Les *deux Revues* réunies, un an, Paris. **45** fr.; départements et étranger. **50** fr.

Revue de l'École d'Anthropologie de Paris

RECUEIL MENSUEL PUBLIÉ PAR LES PROFESSEURS

(17e année, 1907).

La **Revue de l'École d'Anthropologie de Paris** paraît le 15 de chaque mois
Chaque livraison forme un cahier de deux feuilles in-8 raisin de 32 pages.

Les abonnements partent du 15 janvier.

Abonnement. — France et Étranger, **10** fr. — Le numéro, **1** fr.

TABLE DES MATIÈRES

Ch. FÉRÉ. — Essai sur la physiologie des mouvements des doigts. [PLANCHES I à VIII] 1
A. MAYER et F. RATHERY. — Études sur le corps fungiforme du Poulpe (*Octopus vulgaris*). Histologie normale, histologie et physiologie au cours des éliminations provoquées. [PLANCHE IX] 25
E. AIEVOLI. — Urethra Duplex. Contribution à l'étude des canaux anormaux de la verge (*avec 2 figures dans le texte*) 48
Ed. RETTERER. — Des hématies des mammifères, de leur développement et de leur valeur cellulaire (*suite et fin*) 53
BIBLIOGRAPHIE. — Sur la transmissibilité des caractères acquis. — Lehrbuch der systematischen Anatomie des Menschen, par *K. von Bardeleben* 134

Le *Journal de l'Anatomie et de la Physiologie* paraît tous les deux mois :

CONDITIONS DE LA SOUSCRIPTION

Un numéro ..... 6 fr.
Un an, pour Paris ..... 30 »
— pour les départements et l'étranger ..... 33 »

CHAQUE LIVRAISON CONTIENT :

1° Des *travaux originaux* sur les divers sujets que comporte son titre, accompagnés de planches hors texte en noir et en couleurs, et de gravures dans le texte;
2° Des *analyses et comptes rendus* de travaux présentés aux Sociétés savantes françaises et étrangères.

IL A EN OUTRE POUR OBJET :

La *tératologie*, la *chimie organique*, l'*hygiène*, la *toxicologie* et la *médecine légale* dans leurs rapports avec l'anatomie et la physiologie;
Les applications de l'anatomie et de la physiologie à la *pratique de la médecine, de la chirurgie et de l'obstétrique*.

Les ouvrages à analyser, et tout ce qui concerne la rédaction, devront être adressés *franco* à la librairie FÉLIX ALCAN, 108, boulevard Saint-Germain, Paris (6e).

FÉLIX ALCAN, ÉDITEUR

EN COURS DE PUBLICATION

Manuel d'Histologie Pathologique

PAR

V. CORNIL ET **L. RANVIER**

Professeur à la Faculté de médecine, Membre de l'Académie de médecine.

Professeur au Collège de France, Membre de l'Institut et de l'Acad. de médecine.

AVEC LA COLLABORATION DE MM.

A. BRAULT
Médecin de l'hôpital Lariboisière, Chef des travaux pratiques d'anatomie pathologique à la Faculté de médecine.

M. LETULLE
Professeur agrégé à la Faculté de médecine, Médecin de l'hôpital Boucicaut.

TROISIÈME ÉDITION ENTIÈREMENT REFONDUE

Vient de paraître :

Tome III, par MM. GOMBAULT, NAGEOTTE, A. RICHE, DURANTE, R. MARIE, Fernand BEZANÇON, LEGRY. — *Système nerveux central (cerveau et moelle épinière). — Nerfs. — Cœur et vaisseaux. — Rate. — Ganglion lymphatique. — Larynx.* 1 fort volume grand in-8 avec gravures en noir et en couleurs ..... **35** fr.

Précédemment publiés :

Tome I, par MM. CORNIL, RANVIER, BRAULT, Fernand BEZANÇON, Maurice CAZIN *Généralités sur l'histologie normale. — Cellules et tissus normaux. — Généralités sur l'histologie pathologique. — Altérations des cellules et des tissus. — Des inflammations. — Des tumeurs. — Notions élémentaires sur les bactéries. — Lésions des os et des tissus cartilagineux. — Anatomie pathologique des articulations. — Des altérations du tissu conjonctif. — Lésions des membranes séreuses.* — 1 fort volume grand in-8, avec 369 grav. en noir et en couleurs. **25** fr.

Tome II, par MM. DURANTE, JOLLY, DOMINICI, GOMBAULT et PHILIPPE. *Muscles. — Sang et hématopoïèse. — Cerveau. — Moelle.* 1 fort volume grand in-8, avec 202 gravures en noir et en couleurs ..... **25** fr.

Pour paraître en 1907 :

Tome IV, par MM. CORNIL, CRISTMANN, LEGRY, BRAULT, MARIE, LETULLE, HALLÉ. — *Tube digestif. — Foie. — Rein et capsule surrénale. — Pancréas. — Testicule. — Bassinet. — Urètre — Vessie. — Corps thyroïde. — Thymus et corps pituitaire. — Utérus. — Mamelles. — Ovaire. — Placenta.* 1 fort vol. gr. in-8, avec gravures en noir et en couleur.

Coulommiers. — Imp. PAUL BRODARD.

APR 20 1907

7514

JOURNAL

DE

L'ANATOMIE

ET DE

LA PHYSIOLOGIE

NORMALES ET PATHOLOGIQUES

DE L'HOMME ET DES ANIMAUX

Fondé par CHARLES ROBIN (1864-1885)

Continué par GEORGES POUCHET (1885-1894)

PUBLIÉ PAR MATHIAS DUVAL

Membre de l'Académie de médecine, professeur à la Faculté de médecine

AVEC LE CONCOURS DE MM.

RETTERER
Professeur agrégé à la Faculté de médecine de Paris.

et

TOURNEUX
Professeur à la Faculté de médecine de Toulouse.

Gustave LOISEL
Directeur du Laboratoire d'Embryologie générale à l'École des Hautes Études.

XLIIIe ANNÉE, 1907. — N° 2. — MARS-AVRIL

FÉLIX ALCAN, ÉDITEUR
108, BOULEVARD SAINT-GERMAIN, PARIS

TABLE DES MATIÈRES

A. SOULIÉ et E. BARDIER. — Recherches sur le développement du larynx chez l'homme. [PLANCHES X à XIV]..... 137

Le *Journal de l'Anatomie et de la Physiologie* paraît tous les deux mois :

CONDITIONS DE LA SOUSCRIPTION

Un numéro	6 fr. »
Un an, pour Paris	30 »
— pour les départements et l'étranger	33 »

CHAQUE LIVRAISON CONTIENT :

1° Des *travaux originaux* sur les divers sujets que comporte son titre, accompagnés de planches hors texte en noir et en couleurs, et de gravures dans le texte ;
2° Des *analyses et comptes rendus* de travaux présentés aux Sociétés savantes françaises et étrangères.

IL A EN OUTRE POUR OBJET :

La *tératologie*, la *chimie organique*, l'*hygiène*, la *toxicologie* et la *médecine légale* dans leurs rapports avec l'anatomie et la physiologie ;
Les applications de l'anatomie et de la physiologie à la *pratique de la médecine, de la chirurgie et de l'obstétrique*.

Les ouvrages à analyser, et tout ce qui concerne la rédaction, devront être adressés *franco* à la librairie FÉLIX ALCAN, 108, boulevard Saint-Germain, Paris (6e).

FÉLIX ALCAN, ÉDITEUR

Vient de paraître :

LE CERVEAU ET LA MOELLE ÉPINIÈRE

Par le Dr Ch. DEBIERRE

Professeur à la Faculté de médecine de Lille.

1 vol. gr. in-8 avec 373 grav. en noir et en couleurs et 14 pl. hors texte. 15 fr.

FÉLIX ALCAN, *Éditeur*, **108, Boulevard Saint-Germain, PARIS.**

DICTIONNAIRE DE MÉDECINE

par les Drs E. BOUCHUT & A. DESPRÉS

Septième édition revue par les Drs G. MARION et F. BOUCHUT

Mise au courant des derniers Progrès de la Science.

Magnifique volume de 1590 pages in-8 sur deux colonnes, avec 1097 gravures dans le texte Indispensable aux Familles

PRIX : BROCHÉ, 25 FR. ; — RELIÉ, 30 FR.

Le *Journal de l'Anatomie* vient de faire une perte cruelle en la personne de son directeur, Mathias Duval, décédé le 1er mars dernier, après une longue maladie qui l'avait tenu éloigné de l'enseignement depuis plusieurs années.

Doué des plus éminentes qualités professorales, chercheur de grand mérite, M. Duval s'était concilié l'attachement de tous ceux qui l'approchaient par son accueil sympathique, et par les encouragements qu'il savait leur prodiguer.

Le *Journal de l'Anatomie* aura le devoir de retracer prochainement la brillante carrière universitaire du professeur Duval, et d'exposer son œuvre scientifique qui est considérable. Pour aujourd'hui, ses amis, ses élèves et ses collaborateurs se bornent à consacrer un souvenir plein d'émotion à la mémoire du maître disparu.

La Rédaction.
L'Éditeur.

RECHERCHES
SUR LE DÉVELOPPEMENT DU LARYNX
CHEZ L'HOMME

Par A. SOULIÉ et E. BARDIER

Agrégés à la Faculté de Médecine de Toulouse.

(*Travail du laboratoire d'histologie.*)

PLANCHES X à XIV.

INTRODUCTION.

Nous nous proposons, dans ce mémoire, de donner une description, aussi complète que possible, du développement du larynx chez l'homme. Nous avons utilisé le matériel embryologique du laboratoire d'histologie de la Faculté de Médecine de Toulouse, que M. le Professeur Tourneux a bien voulu mettre à notre disposition; nous sommes heureux de lui adresser ici nos meilleurs remerciements. Ce matériel comprend, en plus des collections embryologiques, un certain nombre de documents préparés, il y a une quinzaine d'années, par M. le Professeur Curtis (de Lille), et destinés à des observations de même ordre que les nôtres. Éloigné par son enseignement des recherches d'embryologie normale, M. le Professeur Curtis a bien voulu nous confier les notes qu'il avait déjà prises; c'est pour nous un agréable devoir de le remercier de son extrême obligeance.

Technique. — Les embryons et fœtus qui ont servi aux préparations microscopiques ont été fixés par les réactifs généralement employés dans la technique histologique (alcool à 95°, formol,

liquides de Müller, de Kleinenberg, de Zenker). Les pièces prélevées sur ces embryons ont été colorées en masse par le carmalun ou l'hématoxyline, incluses à la paraffine, et débitées en coupes à raison de 100 par millimètre ; dans quelques cas particuliers, elles ont été coupées au microtome à main (32 coupes au millimètre), et colorées au picrocarmin. Le montage était fait à la glycérine ou au baume du Canada.

Les coupes les plus intéressantes ont été dessinées à la chambre claire, et les dessins reproduits par les procédés ordinaires de la gravure ou de la photogravure. Les stades les plus typiques ont été reconstruits par la méthode plastique (Plattenmodellirmethode de Born), à un grossissement de 25 ou de 50 diamètres. Les reconstructions et les préparations anatomiques ont été figurées à ce grossissement par notre ami le docteur Bonne, qui a bien voulu mettre à notre dispositon son remarquable talent de dessinateur. Qu'il reçoive, en même temps que nos remerciements, toutes nos félicitations pour la brillante exécution de ses dessins. Les représentations de coupes ont été dessinées les unes par le docteur Argaud, dont l'amabilité à notre égard s'est manifestée en toute occasion; les autres par le regretté Jusniaux, sous la direction du Professeur Curtis.

Les embryons utilisés dans nos recherches sont désignés, pour les premiers stades, par leur longeur mesurée du vertex au coccyx; pour les stades plus avancés, par le rapport de cette longueur à la longueur totale. Lorsqu'il existe plusieurs fœtus de même longueur, chacun d'eux est en outre désigné par une lettre italique, *a*, *b*, *c*. Dès que la chose a été possible, nous avons en outre indiqué le sexe par les signes conventionnels.

Notre travail comprend deux parties :

I. *La première* est un exposé chronologique et synthétique des données acquises à la science sur l'ontogénèse du larynx chez l'homme et dans la série des vertébrés supérieurs;

II. *La seconde* est réservée à nos recherches personnelles.

I. — HISTORIQUE

Exposé chronologique. — Les premières observations sur le développement du larynx remontent à 1820, et ont été consignées dans un mémoire spécial de A. Fleischmann (19), devenu à peu près introuvable. Nous rapporterons, d'après Valentin (2), les faits essentiels signalés dans ce travail. Fleischmann a constaté qu'il n'existe pas encore de cartilages dans le larynx des embryons humains de la 6e et de la 7e semaines; les premières formations cartilagineuses se montrent au cours de la 8e semaine et répondent aux aryténoïdes. Le cricoïde et le thyroïde se constituent plus tard, chacun aux dépens de deux masses cartilagineuses paires et symétriques dont la fusion s'effectue pendant le 6e mois. Fleischmann fait encore remarquer que, proportionnellement, le larynx est d'autant plus volumineux que l'embryon est plus jeune.

Von Baer (1) et Rathke (7-20) ont donné une description morphologique assez exacte de l'évolution du larynx chez les oiseaux et chez les mammifères. C'est ainsi que Rathke indique exactement, chez le mouton et chez le porc, la forme et la situation de la fente glottique (Stimmritze) et des deux bourrelets allongés qui la limitent latéralement; ces bourrelets, dans leur moitié supérieure, donnent naissance aux aryténoïdes et aux cordes vocales. Rathke ajoute que la formation des cartilages aryténoïdes suit celle des cartilages thyroïde et cricoïde, et qu'elle précède l'apparition de l'épiglotte. D'après le même auteur, le larynx se montre après la trachée, mais ses cartilages, contrairement à ceux de la trachée, proviennent de deux ébauches latérales, et sont toujours développés avant ceux de l'arbre bronchique.

Valentin (2) rappelle les descriptions de Fleischmann et de Rathke; selon ses propres observations sur des embryons de porc et de ruminants, la formation du larynx coïnciderait « avec les derniers moments de la fermeture des fentes branchiales ».

Reichert (3-21), dans son étude sur les arcs branchiaux et leurs métamorphoses, considère les aryténoïdes comme les premiers cartilages de l'ébauche laryngienne, et les fait dériver, ainsi que l'épiglotte, d'un bourgeon issu de la face interne du 3e arc viscéral [1].

Pour Rambaud et Renault (1833-1864), et pour Cavasse (Thèse de Paris, 1833), le cartilage thyroïde ne résulte pas seulement de la fusion de deux

1. Il y a intérêt, au point de vue de l'anatomie et de l'embryologie comparées, à ne pas considérer comme synonymes les termes d'arc viscéral et d'arc branchial. Comme on le verra plus loin (p. 148), le 1er arc branchial, c'est-à-dire portant des branchies, est le 3e arc viscéral; nous tiendrons compte de cette particularité dans notre exposé chronologique, même pour les auteurs qui ont négligé de faire cette distinction.

ébauches latérales. Une pièce intermédiaire, véritable copule, sur laquelle s'insèrent les cordes vocales, vient se surajouter à elles, sur la ligne médiane. Nicolas (43) a bien indiqué, dans la partie historique de son mémoire, les détails essentiels concernant la nature et le mode de formation du cartilage vocal; nous ne saurions mieux faire que d'engager le lecteur à s'y reporter.

Bischoff (4) n'ajoute aucune observation personnelle aux données de Fleischmann, de Rathke, de Valentin et de Reichert qu'il résume assez brièvement d'ailleurs.

La forme de la fente laryngienne primitive, comprise entre l'épiglotte et les bourrelets aryténoïdiens, est exactement figurée, dans l'atlas de Coste (5), sur l'embryon du 35e jour.

Pour Arnold (6), l'époque de l'apparition des premiers cartilages dans le larynx humain remonte à la 6e semaine. Les ébauches cartilagineuses se montrent dans l'ordre suivant : thyroïde, cricoïde, aryténoïdes et enfin épiglotte. Le thyroïde et le cricoïde résultent de la fusion de deux lames latérales qui, pour le thyroïde, se soudent au cours du 4e mois.

Kölliker (8) rappelle les observations de Coste, de Reichert et (dans sa 2e édition) de His. Il admet que l'épiglotte dérive par soudure des arcs branchiaux; « quant au larynx même, ainsi que toutes ses parties, il est inadmissible de mettre en doute qu'il ne naisse, de même que la trachée, du pharynx ». Il ne partage pas « l'ancienne opinion, mise en avant par Fleischmann, savoir que les cartilages thyroïde et cricoïde se formeraient par la réunion de deux moitiés d'abord séparées ». Le cricoïde et les aryténoïdes apparaissent les premiers, entre la 8e et la 9e semaines, bientôt suivis par le thyroïde; enfin, l'épiglotte se montre, pendant le 3e mois, sous la forme d'un bourrelet transversal. « Quant aux ventricules et aux cordes vocales, ajoute-t-il, j'ai observé leur présence sur des embryons âgés de quatre mois. »

Des mémoires de Henle (22), de Halberstma (23), de Luschka (25), et de Chiewitz (31), plus spécialement réservés à l'anatomie descriptive du larynx, nous retiendrons simplement le fait de l'existence constante. chez l'adulte, d'une pièce intermédiaire (*Lamina mediana cartilaginis thyroïdeæ* de Halberstma) assez facile à mettre en évidence. Nous croyons inutile de transcrire ici les descriptions de ces auteurs, reproduites intégralement dans le travail de Nicolas, auquel nous avons déjà renvoyé.

Elsberg (24), dans la communication préliminaire d'un mémoire dont nous n'avons pas pu trouver trace, dit que les cordes vocales se forment aux dépens de deux parties latérales situées dans la moitié inférieure des bourrelets primitifs du larynx. Les ventricules de Morgagni et les poches laryngiennes proviennent d'une involution, d'avant en arrière, de la cavité médiane (*Fossa centralis*).

Roth (28) s'est plus spécialement occupé du développement de l'épiglotte et de la fente glottique. Les plus jeunes stades que l'auteur a étudiés sur l'embryon humain remontaient au 2e mois; l'épiglotte avait déjà la forme d'une bandelette transversale ayant perdu ses connexions avec l'appareil branchial, aussi a-t-il eu recours à des embryons de lapin du 12e et du 13e jours. Roth n'a pas pu établir exactement, sur son matériel de recherches, quelle est la partie des arcs viscéraux donnant naissance à l'épiglotte, mais il tend à admettre, avec les anciens auteurs, qu'elle dérive du 3e arc; il prétend en outre qu'elle se constitue par deux bourgeons latéraux, assez volumineux, s'unissant intimement à un petit bourgeon médian. Roth fait encore remarquer qu'au cours de la vie fœtale, le volume de l'épiglotte n'est jamais suffisant pour recouvrir complètement l'entrée du larynx. Les cartilages de Wrisberg, qui bordent l'orifice du larynx, sont d'abord plus volumineux que les aryténoïdes. La cavité du larynx est primitivement occupée par une lame épithéliale résultant de la soudure des épithéliums de revêtement des parois; cette soudure des épithéliums s'étend jusqu'à la fente glottique. Enfin, en ce qui concerne le développement des glandes, Roth ajoute que la lumière des glandes acineuses est, au début, comblée par un amas cellulaire, tandis que les conduits des glandes tubuleuses sont creusés d'une cavité dans laquelle on peut observer de petites granulations.

Luschka (25) s'est fortement élevé contre l'opinion soutenue par Fleischmann et par Arnold sur la formation des cartilages cricoïde et thyroïde par deux ébauches latérales. Les observations de Luschka sont appuyées par les recherches de Schottelius (29) portant sur des embryons humains compris entre 2 et 20 centimètres.

Pour Schottelius, l'opinion de Fleischmann s'explique « par ce fait que la formation du cartilage est déjà très avancée sur les côtés, alors qu'elle retarde sur la ligne médiane antérieure du plan sagittal ». Il estime aussi, comme Kölliker, qu'il n'est pas possible d'admettre une relation directe entre les cartilages du larynx et les arcs branchiaux.

Ganghofner (30) a étudié le développement du larynx et de l'épiglotte sur des embryons de porc, de lapin, de chat et sur quelques fœtus humains, en faisant des préparations microscopiques sous la loupe, et en pratiquant des coupes sagittales et transversales dont quelques-unes sont figurées dans les deux planches annexées à son mémoire. Il compare l'ébauche primitive du larynx à une cheville placée à l'extrémité supérieure de la trachée; cette ébauche est formée par deux bourrelets longitudinaux juxtaposés sur la ligne médiane sans l'interposition d'aucune fente. Parmi les cartilages du larynx, l'épiglotte et le thyroïde se développent indépendamment des autres parties de l'organe.

L'épiglotte semble appartenir au 3e arc viscéral; elle apparaît comme une saillie conique, née de la partie postérieure de l'ébauche linguale dont elle se séparera plus tard. La continuité des ébauches de la langue et de l'épiglotte explique l'innervation de ces organes, chez l'adulte, par le rameau lingual du glosso-pharyngien, ainsi que les relations de l'épiglotte avec l'os hyoïde et la présence de bourgeons gustatifs dans sa muqueuse. Quant au cartilage thyroïde, il est en rapport, à son origine, avec les 3e et 4e arcs viscéraux.

Les belles reconstructions de His (9), sur les embryons humains des deux premiers mois, nous montrent que l'épiglotte résulte de la fusion de deux ébauches latérales provenant du 4e arc viscéral, et non du 3e, comme l'avait indiqué Reichert. Le larynx est représenté, dès le début, par une fente étroite pourvue, au-dessous de l'épiglotte, d'un élargissement cruciforme, et dont la cavité se termine inférieurement par un cul-de-sac. La fente laryngienne apparaît à la hauteur du 4e arc qui renferme l'ébauche du cartilage thyroïde, et descend jusqu'aux parois du tronc. Ces rapports donnent à penser que les cartilages aryténoïdes et cricoïde ne dérivent pas du système branchial, mais qu'ils tirent leur origine de la partie supérieure des parois thoraciques.

Les observations de Born (32) sur les dérivés branchiaux ne concordent guère avec les conclusions de His. Pour Born, l'épiglotte prend naissance aux dépens des 2e et 3e arcs viscéraux, et l'extrémité inférieure du larynx se trouve au-dessous du 4e arc viscéral, dans la portion ventrale du 5e arc aortique. Ces données indiquent nettement que le larynx évolue dans le territoire branchial.

Tourneux (33) et Laguesse (34) ont fait porter leurs investigations sur le développement de la muqueuse du larynx. D'après Tourneux, l'épithélium qui revêt le bord libre de la corde vocale inférieure possède déjà, sur les embryons du 4e mois, la forme pavimenteuse stratifiée, tandis que celui de la corde vocale supérieure reste prismatique jusqu'à la naissance. C'est également à partir du 4e mois qu'apparaissent les premiers bourgeons glandulaires; les follicules clos de la région des ventricules, par contre, font encore défaut au moment de la naissance. Pour Laguesse, l'épithélium pavimenteux stratifié des cordes vocales inférieures dérive directement de l'épithélium polyédrique stratifié primitif, dont la couche superficielle s'est aplatie et a subi un commencement de kératinisation. Bien que les recherches de Laguesse aient été surtout faites sur des embryons de mouton, quelques observations sur l'embryon humain lui ont montré que le revêtement épithélial des cordes vocales supérieures est formé, à un moment donné, de cellules ciliées; ce revêtement ne devient pavimenteux qu'après la naissance.

Dans son mémoire sur la morphologie et l'anatomie comparées du

larynx, Dubois (35) admet que certains cartilages (aryténoïdes, cricoïde, et procricoïdien ou interaryténoïdien de Luschka) dérivent phylogéniquement de la trachée. « Les aryténoïdes représentent, en ce qui concerne leurs grosses relations fonctionnelles, la limitation la plus précoce de la trachée. » D'autres cartilages, comme le thyroïde, tirent leur origine du squelette viscéral (2e et 3e arcs branchiaux, 4e et 5e arcs viscéraux) qui donne deux pièces latérales réunies par une copule, comme cela se voit chez les monotrèmes ; d'autres enfin, épiglotte, cartilages cunéiformes et sésamoïdes, proviennent du derme de la muqueuse. Les groupes musculaires se constituent aux dépens de la musculaire ventrale longitudinale (innervée par le glosso-pharyngien, le vague, l'hypoglosse et les nerfs cervicaux) et de la musculature du pharynx (innervée par le glosso-pharyngien et le vague). On sait, en effet, que les muscles intrinsèques reçoivent leurs filets nerveux du vague par l'intermédiaire du récurrent.

Putelli (36) a constaté, sur les embryons de chien, la présence d'un bouchon épithélial obturant la cavité du larynx, les sinus ary-épiglottiques, et remplissant les ventricules de Morgagni.

Strazza (37) a étudié spécialement le développement de la musculature du larynx chez l'embryon humain. Cette musculature apparaît en même temps que celle du tronc, mais elle a une ébauche propre, en connexion intime avec celle de la langue, et située dans le territoire d'union des arcs branchiaux, comme on peut le constater sur des embryons de 12 à 13 millimètres. Dès qu'une première différenciation s'établit dans l'ébauche primitive, on peut distinguer (embryons de 22 mill.) un muscle circulaire commun, répondant au constricteur du larynx des vertébrés inférieurs.

Les recherches de Wilder (41) sur la phylogénie du larynx sont divisées en deux parties : l'une se rapporte aux cartilages et l'autre aux muscles. A cause de l'intérêt que présentent ces considérations phylogéniques, au point de vue de l'évolution générale du larynx, nous croyons utile de rapporter les principales conclusions du mémoire de Wilder. —

A. *Cartilages.* — Le larynx se compose, typiquement, de deux paires de cartilages, l'une antérieure partant des cordes vocales, ce sont les aryténoïdes, et l'autre postérieure qui donnera naissance au cricoïde et aux anneaux de la trachée. Cette disposition est nettement visible chez beaucoup d'urodèles. Un cricoïde distinct apparaît chez les anoures les plus élevés. Les observations de Wilder s'accordent avec les conclusions de Wiedersheim : « Les aryténoïdes sont phylogéniquement les formations cartilagineuses les plus anciennes de tout le système, auxquelles s'ajoutent du côté caudal les anneaux de la trachée ; les cricoïdes sont secondaires ». Wilder considère les aryténoïdes comme des dérivés du 5e arc branchial qui, chez les téléostéens, forme les os inférieurs du larynx ; il

ajoute, aux données de Wiedersheim, que « les cartilages trachéaux apparaissent seulement lorsque l'importance croissante des poumons est devenue une nécessité pour la distension et la régulation du conduit aérien ». Comme argument en faveur de la provenance de l'aryténoïde aux dépens du 5e arc branchial, Wilder insiste sur ce fait que ces deux formations occupent la même place, mais ne coexistent jamais, et que l'apparition du cartilage fait suite à la disparition du 5e arc ; de plus, le 5e arc est innervé par le vague, et le larynx par les récurrents, branche du vague. Quant au cartilage thyroïde, émané des 2e et 3e arcs branchiaux, et « mis au service du larynx », il se développe ultérieurement.

B. *Muscles.* — La musculature du larynx, comme l'a montré Fürbringer (1875), provient de deux systèmes primitivement distincts : 1° Un système intrinsèque, annulaire, englobant les aryténoïdes, de telle sorte que ces cartilages divisent ce muscle annulaire en une portion ventrale (m. périaryténoïdien ventral) et une portion dorsale (m. périaryténoïdien dorsal). Le muscle ventral est constricteur, ainsi qu'on l'observe chez les urodèles inférieurs, et le muscle dorsal dilatateur, comme chez les salamandridés. L'anneau musculaire représente la continuation de la musculature circulaire du canal alimentaire, entraînée pendant la formation de la trachée aux dépens du pharynx. — 2° Un système extrinsèque, constitué par des muscles transversaux (m. dorso-trachéal et dorso-laryngien chez l'amphiuma), et dérivant d'un système musculaire constricteur superficiel des régions céphalique et branchiale des sélaciens.

Nicolas (43), dans ses conclusions, insiste plus particulièrement sur les points suivants : « Le cartilage thyroïde n'est pas une lame homogène d'emblée. Il ne l'est que secondairement, après avoir été constitué par trois pièces, deux latérales et une médiane. C'est uniquement chez l'embryon qu'il existe une pièce intermédiaire véritable, et il ne faut pas la confondre avec la pièce intermédiaire du larynx adulte. » Nicolas, en outre, tend à admettre qu'il ne faut pas considérer la pièce intermédiaire comme une copule, mais comme une différenciation cartilagineuse fonctionnelle, analogue aux nodules sésamoïdes, et due à l'insertion des cordes vocales. Quant à la formation du cricoïde aux dépens de deux ébauches, si elle existe, elle précède certainement de longtemps la fusion des deux lames thyroïdiennes. — En ce qui concerne la musculature, Nicolas s'accorde avec Strazza pour reconnaître l'existence d'un sphincter primitif qui se différencie ultérieurement. Mais il ne faudrait pas croire, et en cela ses observations viennent à l'appui de celles de Fürbringer, que les fibres communes, chez l'adulte, au thyro-aryténoïdien, aux crico-aryténoïdiens latéral et postérieur, soient des restes de ce sphincter primitif; ce sont des formations secondaires sans

aucun rapport avec lui. — L'apparition des fentes articulaires est beaucoup plus tardive pour les articulations du larynx que pour celle des membres, ce qui s'explique facilement par le fait que le larynx ne commence à fonctionner qu'après la naissance. — Enfin, Nicolas signale l'existence d'un ganglion nerveux sur le trajet du laryngé supérieur, dans la paroi du larynx, à la hauteur du sommet des aryténoïdes. Ce ganglion, passé sous silence par les anatomistes, paraît répondre au ganglion signalé par Remak chez le mouton adulte, et situé à la face externe de l'épiglotte.

Nous ne connaissons du travail de Kohlbrügge (44) sur le larynx des quadrumanes que l'allusion faite par Kallius dans son mémoire : le ventricule de Morgagni pourrait être une fente branchiale. Kallius ajoute qu'il n'est pas éloigné de se ranger à cette opinion, et il pense qu'il doit s'agir de la portion caudale de la cinquième poche.

D'après Reinke (45), les limites de la corde vocale inférieure, indiquant la partie fonctionnelle, sont marquées par une ligne arquée (*Linea arcuata*) qui répond, du côté de la cavité ventriculaire et du côté de la glotte, à la transition entre l'épithélium pavimenteux stratifié et l'épithélium cilié. Chez le fœtus, l'intervalle compris entre les lignes arquées ventriculaire et glottique est déprimé; cette dépression résulte de ce que le muscle thyro-aryténoïdien latéral n'est pas entièrement développé.

Zuckerkandl (13) essaie d'expliquer, par l'anatomie comparée et par l'embryologie, certaines dispositions particulières dont l'utilité et l'origine, chez l'homme, nous échappent. C'est ainsi que le ligament pharyngo-épiglottique représente la partie essentielle du tendon du muscle stylo-pharyngien (ou épiglottique) allant se fixer sur les côtés de l'épiglotte; la même explication s'applique aux ligaments glosso-épiglottiques. Le développement des sinus laryngiens, par contre, est indépendant de l'état de la musculature. Enfin, le postulat de Gegenbaur (communauté d'origine de l'os hyoïde et du cartilage thyroïde) est démontré, chez le lapin et chez l'homme, par le lieu même de formation de ces deux pièces squelettiques, dont l'état initial est particulièrement net chez l'ornithorhynque.

Kallius (46-47) s'est proposé d'établir la phylogénie du larynx, en étudiant l'ontogénie de l'organe; il a fait porter ses recherches sur une série d'embryons humains, compris entre la 5e et la 30e semaines de la vie fœtale, et il a comblé les lacunes de cette série par des embryons d'animaux domestiques. La première question qui se pose, tout d'abord, est d'établir les connexions de l'ébauche laryngienne avec l'appareil branchial. Chez l'embryon humain, l'arc branchial inférieur, dont la saillie dans la cavité de l'intestin antérieur reste encore assez marquée, est le cinquième. Bien que l'évolution de cet arc et sa destinée soient difficiles à suivre, et que la persistance de ses parties rudimentaires

dans le bourrelet aryténoïdien ne puisse être nettement établie, on a les plus grandes présomptions pour admettre qu'il prend part à la formation du larynx. En revanche, on peut être très affirmatif sur la participation des 4e, 3e et d'une portion du 2e arc à la constitution de cet organe; l'autre partie du 2e arc est employée à former la bouche, la langue et le pharynx. Kallius s'efforce ensuite de rattacher les cartilages du larynx au squelette viscéral, et de montrer l'origine phylogénique de ces cartilages. Le 2e et le 3e arcs viscéraux entrent dans l'édification de l'appareil hyoïdien dont le 3e arc fournit la grande corne de l'os hyoïde. Le 4e et le 5e arcs donnent le cartilage thyroïde; aussi, la pièce cartilagineuse qui réunit en avant ces deux arcs, a-t-elle la valeur d'une copule, comme on le voit manifestement chez l'échidné. L'embryon humain possède seulement cinq arcs viscéraux; est-il possible alors de retrouver, dans l'épiglotte et dans le cartilage latéral, une apparence d'arc viscéral (6e et 7e arcs), comme a essayé de le faire Gegenbaur (voir p. 148)? Rien ne vient à l'appui de cette conception dans l'ontogénèse de l'homme; mais il importe de remarquer que ces deux arcs disparaissent de très bonne heure dans l'évolution phylogénique. L'épiglotte n'apparaît pas comme une formation paire, mais Göppert a montré qu'elle se constituait par deux parties, l'une pourvue et l'autre dépourvue de squelette, ces deux portions étant faciles à différencier au cours de l'ontogénèse. L'épiglotte dériverait donc du 6e arc viscéral; le 7e arc se retrouverait chez les amphibiens, d'après Gegenbaur, dans sa partie squelettique représentée seulement par le cartilage latéral dont dérivent : le cricoïde, les aryténoïdes et les cartilages de la trachée. Mais, dans ces diverses formations, comme il fallait s'y attendre, il est encore impossible de retrouver le moindre indice de leur nature branchiale, et l'existence d'une ébauche paire pour le cricoïde ne saurait être un argument suffisant. Toutefois, dans la forme extérieure du larynx, comme dans son mode d'évolution, on peut facilement reconnaître des ressemblances frappantes avec la disposition de cet organe chez les vertébrés inférieurs. C'est ainsi que l'énorme développement des bourrelets aryténoïdiens, dans les stades précoces de l'ontogénèse chez l'homme, rappelle l'état définitif du larynx chez les amphibiens ; et la forme des replis aryténoïdiens, dans quelques stades intermédiaires chez le fœtus humain, répond à l'aspect qu'ils présentent chez les mammifères inférieurs. Quant au volume relativement considérable du larynx par rapport à celui du fœtus, souvent signalé du reste, il importe de remarquer que toute disproportion a cessé à la naissance. Le déplacement en avant du bourrelet aryténoïdien qui, dérivé d'une partie du 5e arc viscéral, vient se placer, par son extrémité supérieure, dans le territoire de la 2e fente, constitue un fait des plus intéressants. Il en est de même de la

persistance d'un orifice de communication étroit entre la trachée et le pharynx, situé entre les bases des bourrelets aryténoïdiens. Si cet orifice paraît être une conséquence de la croissance rapide des deux bourrelets, la raison phylogénique de cette particularité reste à établir.

Dans sa communication à l'*Anatomische Gesellschaft* (47), Kallius insiste sur l'assimilation des replis aryténoïdiens à un 5e arc branchial rudimentaire, déplacé du côté crânial (embryon humain d'environ 25 jours). Il ajoute que la première ébauche du cricoïde est impaire, et qu'elle est formée par un chondroblastème (tissu mésenchymateux épaissi) dans lequel apparaissaient, sur un embryon de 35 à 37 jours, deux noyaux cartilagineux dont la fusion se fait d'abord en avant.

Nous retiendrons seulement du mémoire de Märtens (48), sur le développement des cartilages du larynx chez les anoures indigènes, ce fait que les diverses formations cartilagineuses dérivent d'une pièce unique, le cartilage latéral, dont l'aryténoïde est la première différenciation du côté crânial.

Pour Hansemann (49), l'évagination ventriculaire se montre au début du 4e mois, elle reconnaît une cause mécanique, et elle résulte à la fois de l'extension du cartilage thyroïde et de l'ascension de l'os hyoïde. La respiration agit ultérieurement, et peut entraîner des dispositions différentes dues aux modifications que subissent les parties molles.

Gegenbaur (17-40) expose longuement, dans son traité d'Anatomie comparée des Vertébrés, l'évolution phylogénique du larynx, et insiste particulièrement sur la signification de l'épiglotte dont il s'était déjà occupé dans un mémoire antérieur. Originairement, l'épiglotte est formée de cartilage hyalin, comme on peut le constater chez les monotrèmes; de même que les autres cartilages du larynx, elle se constitue par une ébauche paire, dérivée du 4e arc branchial (6e arc viscéral), et, également chez les monotrèmes, elle est nettement divisée en deux parties. L'épiglotte entoure primitivement la plus grande partie du larynx et arrive jusque sur les côtés des aryténoïdes, comme on peut le constater chez quelques mammifères; sa diminution de volume laisse comme trace les replis ary-épiglottiques. Chez beaucoup de mammifères, l'épiglotte se compose d'une partie médiane et de deux parties latérales séparées de la première par une incisure; c'est de ces parties latérales (processus cunéiformes) que proviennent les cartilages cunéiformes ou de Wrisberg, comme l'a montré Göppert (42).

Gegenbaur résume dans le tableau que nous reproduisons ci-après les relations des arcs viscéraux, branchiaux et des pièces squelettiques du larynx.

IIe arc viscéral	arc hyoïdien.		
IIIe arc —	1er arc branchial.....	2e arc hyoïdien. 1er arc thyroïdien.	
IVe arc —	2e —	cartilage thyroïde.	
V^e arc —	3e —		
VIe arc —	4e arc rudimentaire.....	cartilage de l'épiglotte.	
VIIe arc —	5e arc sans branchies, rudimentaire.	cartilage latéral	cartilage ary-crico-trachéal.

Göppert a fait, dans le traité d'Embryologie comparée d'Hertwig, une bonne mise au point du développement ontogénique et phylogénique du larynx, d'après les données de la plupart des auteurs précédemment cités, auxquelles il ajoute quelques faits personnels. Nous renvoyons à cet article, en ce qui concerne les détails de l'évolution phylogénique du larynx.

Exposé synthétique. — Par sa nature même, l'exposé chronologique qui précède est forcément diffus; aussi, croyons-nous utile de le faire suivre d'un résumé synthétique. Nous allons donc rappeler brièvement les faits acquis à la science sur l'*évolution ontogénique du larynx*, principalement chez l'homme, puisque nos recherches ont porté sur le fœtus humain; puis, nous indiquerons, en quelques mots, l'état actuel de nos connaissances sur l'évolution phylogénique de l'organe de la phonation.

L'ébauche première de l'appareil respiratoire se montre au cours de la 3e semaine (embryons de 3 à 4 mill.), sous la forme d'une gouttière verticale, émanée de la paroi antérieure de l'intestin céphalique, et se terminant inférieurement par une légère dilatation (bourgeon pulmonaire). On voit apparaître, en même temps, le bourrelet épiglottique et la fente laryngienne avec les deux bourrelets aryténoïdiens (embryons de 4,25 à 10 mill., entre la 4e et la 5e semaines de la vie intra-utérine). Le nouvel organe se développe dans le territoire des arcs et des fentes branchiales, mais l'évolution en est si rapide qu'il est difficile de rattacher à un arc déterminé tel bourrelet ou telle pièce du squelette cartilagineux. C'est ainsi que l'épiglotte dérive du 3e arc viscéral pour Reichert, pour Roth et pour Ganghofner, du 2e et du 3e pour Born, du 4e pour His, du 6e pour Kallius et pour Gegenbaur (il s'agit pour ces deux auteurs du 4e arc branchial rudimentaire faisant suite à l'arc hyoïdien). De même, Fleischmann et, après lui, Arnold admettent que le cartilage thyroïde provient de la réunion de deux lames latérales, issues des 2e et 3e arcs branchiaux (4e et 5e arcs viscéraux, d'après Dubois); des 2e et 3e arcs viscéraux d'après Born, des 3e et 4e d'après Ganghofner, du 4e arc seulement d'après His. Toutes ces questions d'origine sont donc excessivement complexes, et l'on comprend bien l'opinion restrictive de Kallius, d'après lequel les aryténoïdes dérivent *probablement* du 5e arc viscéral, le thyroïde du 4e et du 5e, et l'épiglotte du 6e arc.

Quoi qu'il en soit, le fait important réside dans l'apparition précoce de la fente laryngée et des bourrelets aryténoïdiens sur les embryons de la 4e et de la 5e semaines, alors que les formations branchiales sont encore assez nettes. Les ébauches cartilagineuses sont plus tardives, et on ne peut guère les reconnaître avant la fin de la 7e semaine, quand l'appareil branchial a disparu ou s'est transformé en ses dérivés. Parmi ces ébauches, l'épiglotte, qui se montre comme une des premières formations du larynx, évolue plus lentement que les autres, puisqu'elle atteint sa forme et sa constitution définitive seulement sur les fœtus du 5e mois. Peu après son apparition, la fente laryngienne s'oblitère par soudure des épithéliums qui la limitaient, et les cordes vocales commencent à se différencier. C'est entre la 10e et la 11e semaines qu'une lumière se montre de nouveau dans la cavité du larynx. Toutefois, il s'écoulerait un certain temps avant que se manifeste l'existence des ventricules de Morgagni, dont la première ébauche ne se révèle qu'au début du 4e mois, d'après Kölliker, Hansemann, etc.

Parmi les cartilages, celui dont l'évolution est particulièrement intéressante est le cartilage thyroïde. Les recherches de Nicolas ont confirmé l'opinion ancienne de Fleischmann et d'Arnold, et ont non seulement démontré la duplicité de l'ébauche cartilagineuse primitive, mais encore les relations et le mode de soudure de cette ébauche avec le cartilage vocal sur des embryons compris entre les stades 22 et 48 mill.

La musculature du larynx est très précoce. Strazza croit en avoir observé les premiers indices sur les embryons humains de 12 à 13 mill. (de 32 à 34 jours), et il a constaté nettement l'existence des divers muscles sur des embryons de 22 millimètres, répondant à la 7e semaine.

Le développement des vaisseaux et des nerfs est probablement concomitant de celui des muscles et du squelette, mais les données précises font défaut sur ce point.

L'épithélium du larynx affecte tout d'abord le type polyédrique stratifié embryonnaire ; ce type persiste pendant les périodes d'oblitération, puis de réouverture, de la cavité laryngienne. Des modifications importantes commencent seulement à se manifester au début du 4e mois, ainsi que l'a indiqué Tourneux, et c'est à cette époque qu'apparaissent les premiers bourgeons glandulaires.

L'évolution phylogénique du larynx est longuement exposée dans le traité d'Anatomie comparée de Gegenbaur, et dans l'article de Göppert (Traité d'embryologie comparée des vertébrés de O. Hertwig). Sans vouloir entrer dans les détails, nous rappellerons ici les faits essentiels. Dans la série des Vertébrés, le larynx fait sa première apparition chez les amphibiens ; il se montre comme une différenciation locale du conduit respiratoire, et son rôle semble être uniquement de régler l'entrée

et la sortie de l'air dans les poumons. La respiration pulmonaire se substituant à la respiration branchiale, il est rationnel de penser que l'appareil pulmonaire se constituera aux dépens de l'appareil branchial. Or, c'est surtout le larynx qui semble utiliser, pour sa formation, les restes du squelette branchial. Il existe, en effet, chez les amphibiens, comme Henle l'a montré dès 1839, deux nodules cartilagineux pairs et symétriques : *les cartilages latéraux* qui deviennent les aryténoïdes des vertébrés supérieurs. Leur constitution aux dépens du squelette branchial, sans être démontrée, paraît probable. Le thyroïde reconnaît également une origine branchiale, mais le cricoïde dérive du cartilage primitif de la trachée, comme Wiedersheim et Wilder l'ont établi chez beaucoup d'urodèles et chez les anoures.

Quoique l'origine première de l'épiglotte reste douteuse, et que cet organe soit un de ceux qui ont subi le plus de transformations dans la série des Vertébrés, son évolution a été bien indiquée par Gegenbaur et par Göppert. Il ne semble plus douteux que l'épiglotte se constitue comme une formation paire et symétrique : son aspect cordiforme, chez les monotrèmes, et sa symétrie parfaite le montrent nettement. De plus, sa structure initiale est un argument puissant en faveur de sa communauté d'origine avec les autres cartilages du larynx; on sait, en effet, qu'elle se compose primitivement, dans la série phylogénique comme dans l'ontogénèse, de tissu cartilagineux hyalin tardivement envahi par des fibres élastiques. Cette particularité se retrouve dans les cartilages cunéiformes qui représentent, ainsi que l'a montré Göppert, les processus latéraux (ou cunéiformes) de l'épiglotte.

L'étude de la musculature du larynx dans la série des Vertébrés, nous permet de suivre la transformation du constricteur primitif du larynx des amphibiens en groupements musculaires constricteurs et dilatateurs de la glotte, par la seule interposition des cartilages aryténoïdes entre les fibres du constricteur primitif. Il s'agit, au début, d'une modification fonctionnelle respiratoire; les transformations au point de vue de la fonction vocale sont secondaires, et deviennent surtout nettes chez les mammifères. Mais, quelque importantes que soient ces transformations fonctionnelles, quelque nombreuses que deviennent les différenciations musculaires, l'origine primitive aux dépens d'un muscle unique reste toujours attestée par l'innervation : tous les muscles du larynx sont innervés par des branches du vague et surtout par le récurrent.

Les données principales fournies par la phylogénie du larynx, ont une importance capitale pour l'étude ontogénique de cet organe, même chez un type hautement différencié comme l'homme; nous aurons maintes fois l'occasion de les rappeler au cours de ce mémoire.

II. — RECHERCHES PERSONNELLES

Cette deuxième partie de notre travail comprend deux chapitres :

A. Le premier, purement descriptif, est consacré à l'étude des embryons et fœtus rangés d'après leur longueur ou leur âge ;

B. Le deuxième est un chapitre synthétique ; nous y exposerons l'ontogénèse du larynx chez l'homme, tant au point de vue de la forme extérieure et des rapports que des organes entrant dans sa constitution.

A. CHAPITRE PREMIER : DESCRIPTION DES EMBRYONS

La première ébauche de l'appareil de la respiration se montre sur les embryons de 3 millimètres ; elle se présente sous la forme d'une évagination de la paroi antérieure de l'intestin céphalique ayant l'aspect d'une gouttière verticale occupant la ligne médiane au-dessous des quatrièmes arcs (*gouttière respiratoire*). La partie inférieure de cette gouttière se renfle en un petit utricule qui est le bourgeon pulmonaire primitif.

Embryon de 4 millimètres, b (21 jours). — La disposition de la région qui nous intéresse est sensiblement la même sur les embryons de 3 millimètres, de 3,5 millimètres et de 4 millimètres ; nous ferons porter plus spécialement notre description sur l'embryon de 4 millimètres *b*.

Cet embryon possède quatre arcs branchiaux et quatre fentes [1]. On peut considérer comme un cinquième arc rudimentaire le mince bourrelet limitant inférieurement la quatrième fente ; cette interprétation sera confirmée par l'embryon de 6 millimètres. Le champ mésobranchial, vu de la cavité pharyngienne, a une forme assez régulièrement triangulaire ; il montre, à la hauteur des

1. En ce qui concerne l'embryon humain, nous considérons comme synonymes les termes d'arc viscéral, branchial ou pharyngien.

deuxièmes arcs, l'involution de la thyroïde médiane. A 450 μ environ au-dessous du bourgeon thyroïdien, et à la hauteur des quatrièmes arcs, apparaît la gouttière respiratoire qui s'étend sur une longueur de 100 μ, avant de se terminer par le bourgeon pulmonaire (150 μ). Les bords de cette gouttière, peu accusés (40 μ), limitent un sillon vertical peu profond (60 à 70 μ). A leur extrémité supérieure, ils disparaissent en s'atténuant insensiblement dans le territoire mésobranchial des quatrièmes arcs; à leur partie inférieure, ils semblent s'unir pour délimiter l'entrée de la cavité du bourgeon pulmonaire. Les parois épithéliales de la gouttière respiratoire et de ses deux lèvres, sont constituées par la superposition de deux à trois rangées cellulaires dont l'épaisseur totale atteint 30 μ. Cette particularité permet de différencier facilement la gouttière respiratoire des autres parties de l'intestin céphalique dont le revêtement épithélial mesure à peine le tiers de cette épaissseur. La gouttière respiratoire et ses deux lèvres figurent évidemment la première ébauche du conduit laryngo-trachéal par lequel le bourgeon pulmonaire primitif communique largement avec l'intestin céphalique.

Embryons de 6 et de 7 millimètres (25 à 26 jours). — Les différences entre ces deux embryons sont de peu d'importance, tant au point de vue de la forme extérieure que du degré de développement des organes; aussi les réunirons-nous dans une description commune, en choisissant comme objet l'embryon de 6 millimètres, partiellement reconstruit par la méthode de Born (fig. 1).

Cet embryon possède quatre arcs branchiaux et quatre fentes; le quatrième arc, à peine indiqué extérieurement dans le sinus précervical en voie de formation, fait une saillie très accusée dans la cavité pharyngienne; quant à la quatrième fente, elle est uniquement représentée par sa poche endodermique. La figure 1 montre, en outre, un cinquième arc branchial renfermant un arc aortique. Ce cinquième arc branchial rudimentaire est circonscrit du côté interne par une cinquième poche endodermique (15 à 20 μ) plus rudimentaire encore qui le sépare de la formation laryngienne située à 180 μ en dedans de lui.

Nous observons sur l'embryon de 6 millimètres la première

ébauche du larynx. La gouttière respiratoire du stade précédent s'est transformée pour constituer le conduit laryngo-trachéal dont la communication avec le pharynx se fait par un orifice étroit et allongé, *la fente laryngienne*. Celle-ci, dont la direction est à peu près verticale, a une longueur de 120 μ et une largeur de 25 à 30 μ; elle est bordée de chaque côté, par un bourrelet dont la saillie (80 à 100 μ) égale la largeur : *le bourrelet aryténoïdien*. Chaque bourrelet se perd en bas dans la cloison interposée entre l'œsophage et le conduit laryngo-trachéal. En dehors, il est limité par la cinquième poche; en haut, il présente un petit tubercule que nous appellerons *tubercule aryténoïdien* (tubercule corniculé de Kallius), et va se terminer au niveau de la partie antérieure et médiane du quatrième arc. Une petite rigole (50 à 60 μ), qui s'étend des extrémités antérieures fusionnées des quatrième et cinquième poches à la fente laryngienne, entoure l'extrémité supérieure du tubercule aryténoïdien et le sépare superficiellement de l'épiglotte.

L'épiglotte (*Furcula* de His) apparaît sous la forme d'un gros bourrelet, vaguement semi-lunaire, dont chaque corne, dirigée en bas et en dehors, se continue avec l'extrémité antérieure et interne du quatrième arc. La saillie du bourrelet épiglottique dans le champ mésobranchial est d'environ 150 μ; suivant ses autres dimensions, ce bourrelet atteint 200 μ. L'épiglotte présente, sur la ligne médiane, deux petites échancrures : l'une supérieure à peine marquée, l'autre inférieure plus accusée. On les voit bien indiquées dans l'embryon de 4,25 (Bl) de His. Malgré leur faible profondeur, ces échancrures dont l'existence est constante, nous paraissent avoir une grande importance au point de vue phylogénique; elles attestent la soudure des extrémités antérieures des quatrièmes arcs dans le champ mésobranchial, et l'origine paire de l'épiglotte. Par sa moitié supérieure, celle-ci repose sur la région médiane des troisièmes arcs, mais elle en reste séparée sur tout son pourtour par une petite gouttière (*ulcus arcuatus* de His). Nos observations nous amènent donc à conclure, avec His, que l'épiglotte dérive des quatrièmes arcs. On ne saurait invoquer, comme l'ont fait Reichert, Roth, Ganghofner, etc., la participation des troisièmes arcs à la constitution de l'épiglotte, car les relations de

ces deux formations sont manifestement secondaires, et résultent de la croissance, vers le haut, du bourrelet épiglottique. Ce dernier est réuni, de chaque côté de l'échancrure médiane inférieure, au tubercule aryténoïdien par un petit pli occupant le fond de la rigole qui fait communiquer la cinquième poche endodermique avec la fente laryngienne. Chacun de ces plis figure la première ébauche du repli ary-épiglottique.

La comparaison des embryons de 4 et de 6 millimètres permet de préciser l'origine et la signification morphogénique des bourrelets aryténoïdiens; ces formations représentent manifestement les deux lèvres de la gouttière respiratoire primitive, ainsi que Kölliker l'avait admis *a priori*. L'examen des embryons de 3 et de 4 millimètres pourrait faire supposer que les lèvres de la gouttière respiratoire ont la valeur morphologique d'un cinquième arc rudimentaire, transformé et adapté à une fonction nouvelle; mais ce cinquième arc branchial existe avec son arc aortique, et nous avons vu qu'il était séparé du bourrelet aryténoïdien par une poche rudimentaire parfaitement autonome, et qui donne naissance à la thyroïde latérale, comme l'ont montré les recherches de Tourneux et Verdun. Dans ces conditions, est-il possible d'admettre, comme l'ont fait His, Wiedersheim, Kallius, etc., que les bourrelets aryténoïdiens, et plus tard leur cartilage, « se constituent avec le matériel des cinquièmes arcs »? Nous ne le pensons pas; les bourrelets aryténoïdiens, dérivés des lèvres de la gouttière respiratoire, figurent la limitation inférieure du fundus branchialis. Si l'on doit les rapporter à une formation branchiale, il faut chercher au-dessous des cinquièmes arcs, et sur un vertébré dont l'appareil branchial ait une évolution moins éphémère que chez l'homme. Il sera peut-être possible alors d'établir l'origine première des bourrelets, c'est-à-dire de la gouttière respiratoire, aux dépens de l'appareil branchial ou bien aux dépens des parois du tronc.

Embryons de 8 millimètres a, b, c (28 jours). — Sur ces embryons, malgré leur faible différence de dimensions avec les précédents, l'appareil branchial a subi de profondes modifications que nous allons indiquer rapidement. Le sinus précervical, qui s'ébauchait sur l'embryon de 6 millimètres, est entièrement cons-

titué. Tandis que le premier et le deuxième arcs, ainsi que la première poche ectodermique interposée, restent encore visibles à l'extérieur, les autres formations branchiales externes sont cachées à l'intérieur du sinus. Celui-ci apparaît comme une fente, oblique de haut en bas et d'arrière en avant, limitée par deux lèvres dont l'antérieure, céphalique, est formée par le deuxième arc, et la postérieure, caudale, par les parois du tronc. La cavité du sinus présente une face antéro-supérieure constituée par les formations branchiales, et une face postéro-inférieure répondant au thorax. La face antéro-supérieure se compose de dehors en dedans des deuxième, troisième et quatrième arcs, et des poches ectodermiques qui les séparent. Toutefois, certaines de ces poches ont subi une évolution spéciale. La deuxième a conservé ses dimensions et s'enfonce profondément entre le deuxième arc et le troisième; la troisième s'est transformée en une cavité entièrement close, par suite de la soudure des bords correspondants du troisième et du quatrième arcs. Quant à la quatrième poche, elle constitue la partie la plus profonde du sinus, le fundus précervical.

Des modifications concomitantes se sont produites dans la région pharyngienne de l'appareil branchial; les troisième et quatrième poches endodermiques se montrent sur les coupes (fig. 14 et 15) comme des diverticules de la cavité pharyngienne, la quatrième est placée directement en dedans de la troisième, et le quatrième arc interposé, réduit de volume, renferme le quatrième arc aortique. La troisième poche se continue avec le canal thymique, et montre sur sa paroi dorsale l'épaississement épithélial qui va fournir la glandule thymique. De même, la quatrième poche donne naissance à la glandule thyroïdienne, et la cinquième à la thyroïde latérale.

Le larynx, dont la forme extérieure commence à se dessiner, remplit la cavité pharyngienne qui se trouve alors réduite à une fente semi-lunaire. L'orifice laryngien, d'apparence triangulaire, est limité en haut et en avant par le bourrelet épiglottique, et, de chaque côté, par les replis ary-épiglottiques et par les bourrelets aryténoïdiens. Nous allons décrire en détail chacune des parties constitutives de la formation laryngienne.

Le bourrelet épiglottique (fig. 2), nettement circonscrit par une gouttière qui le sépare de la base de la langue, mesure 400 μ en largeur, 150 μ en hauteur et 200 μ en épaisseur. Il adhère dans le champ mésobranchial, aux troisièmes et quatrièmes arcs, et il se met en relation avec les bourrelets aryténoïdiens par les replis ary-épiglottiques fortement accusés, et dont la direction primitivement verticale est devenue oblique en bas et en dedans. L'épiglotte présente à considérer une face libre, située au-dessus de la fente laryngienne et qui regarde la cavité du pharynx; nous l'appellerons face pharyngienne par opposition à la face adhérente à la base de la langue qui sera la face linguale. Cette face pharyngienne est parcourue par deux sillons de 10 à 15 μ de profondeur disposés symétriquement par rapport à la ligne médiane. Ces sillons ont une largeur moyenne de 25 μ, et sont visibles sur la presque totalité de la face pharyngienne, qui paraît ainsi subdivisée en une partie ou lobe médian et deux parties latérales. Le diamètre transversal du lobe médian est de 160 à 170 μ, celui des lobes latéraux d'environ 100 μ. Kallius considère le lobe médian comme l'origine de la portion cartilagineuse de l'épiglotte, et les lobes latéraux comme répondant aux parties de l'épiglotte dépourvues de cartilage. Cette opinion serait admissible, si l'on retrouvait les sillons de plus en plus nets dans les stades ultérieurs. Or, nous verrons qu'ils font défaut sur un certain nombre de stades. D'autre part, Roth admet, à la suite de ses observations sur le lapin, que l'épiglotte se constitue par un tubercule médian et deux latéraux. La figure 2 paraîtrait assez démonstrative à cet égard, si nous n'avions pas assisté à la formation de l'épiglotte sur l'embryon de 6 millimètres. Nous pensons que le lobe médian représente la partie de l'épiglotte résultant de la soudure des quatrièmes arcs, et les saillies latérales la portion de l'épiglotte sur laquelle se fixent les replis ary-épiglottiques dont ils marquent la limite. La comparaison des figures 1 et 2 justifie cette manière de voir; elle montre, en effet, que les diamètres transversaux du larynx sont ceux qui ont le plus augmenté, et que les replis ary-épiglottiques, presque verticaux sur l'embryon de 6 mill. sont devenus très obliques sur les embryons de 8 millimètres.

Les bourrelets aryténoïdiens s'étendent sur une hauteur et une largeur de 350 μ, et ont acquis une épaisseur sensiblement égale; ils ont tellement augmenté d'épaisseur qu'ils remplissent presque entièrement la cavité pharyngienne maintenant réduite, sur les coupes, à une mince fente semi-lunaire. Cet accroissement rapide dans le volume des bourrelets aryténoïdiens joue certainement un rôle important dans la fermeture des poches endodermiques, qui vont, dès maintenant, évoluer vers un but précis et donner naissance aux dérivés branchiaux (thymus, thyroïdes latérales et glandules parathyroïdiennes). La limite inférieure des bourrelets aryténoïdiens est assez difficile à préciser, à cause de leur continuité de tissu avec le mésoderme entourant la trachée et l'œsophage. Leur extrémité supérieure est arrondie (tubercule aryténoïdien); elle se relie de chaque côté à l'épiglotte par le repli ary-épiglottique. Nous n'avons pas pu reconnaître, sur le sommet de l'aryténoïde ni le long du repli ary-épiglottique, l'indication du tubercule cunéiforme si net dans la reconstitution par Kallius de l'embryon de 29 à 30 jours. Le tissu constituant les aryténoïdes est composé de cellules mésodermiques fortement tassées les unes contre les autres, entre lesquelles courent de nombreux vaisseaux ayant leur origine sur les aortes ascendantes, au voisinage des troisièmes, quatrièmes et cinquièmes arcs aortiques.

La cavité laryngée, nettement ouverte dans toute son étendue sur les embryons de 6 et de 7 millimètres, s'oblitère partiellement sur les embryons de 8 millimètres. Son orifice pharyngien, circonscrit par les bourrelets épiglottiques et aryténoïdiens, prend la forme d'un triangle dont la base, supérieure, répond à l'épiglotte, le sommet au pharynx entre les aryténoïdes, et les côtés aux replis ary-épiglottiques. Cet orifice se continue avec un petit canal prismatique à section également triangulaire (fig. 14), et dont la hauteur est d'environ 100 μ. Puis, ce canal s'interrompt sur une étendue de 150 μ, et, suivant les embryons, il est remplacé par une lame épithéliale pleine ou creusée de lacunes superposées, dont l'ensemble représente un conduit filiforme et irrégulier que nous appellerons canal vestibulo-trachéal. Peu à peu, la lumière devient

régulière, se dilate, et, après un parcours de 100 à 120 μ, s'abouche dans la cavité de la trachée. Sur l'embryon de 8 millimètres c (fig. 15), comme dans la reconstruction de Kallius, la lame épithéliale, résultant de la soudure des bourrelets des aryténoïdiens, mesurait d'avant en arrière une longueur de 350 μ, et obturait partiellement le canal laryngé sur une hauteur de 120 à 140 μ. La partie supérieure de ce canal, restée perméable, sera le futur vestibule du larynx. La lame épithéliale, de son côté, répondra de haut en bas à l'incisure aryténoïdienne et à la glotte. La face postérieure des aryténoïdes est occupée par une rainure correspondant à la partie postérieure de la lame épithéliale laryngée. A environ 200 μ au-dessous du sommet des aryténoïdes, cette lame épithéliale est percée d'un orifice circulaire de 40 à 50 μ de diamètre, qui se continue par un fin canal régulier venant se placer derrière le précédent, et s'ouvrant comme lui dans la trachée; nous le désignerons sous le nom de canal pharyngo-trachéal en réservant à l'orifice, transitoire d'ailleurs, le terme d'orifice inter-aryténoïdien ou rimulaire.

Les coupes intéressant le tiers inférieur de la région interaryténoïdienne montrent, dans la lame épithéliale laryngée, deux lumières disposées l'une au devant de l'autre, comme les deux boucles du chiffre 8. Chacune de ces boucles, de forme elliptique, mesure d'abord de 18 à 20 μ suivant l'axe antéro-postérieur, et de 5 à 8 μ selon l'axe transversal. Plus bas, les deux boucles se fusionnent en une cavité commune, dont la section figure un ovale régulier vers l'origine de la trachée. Si l'on jette un coup d'œil d'ensemble sur la fente laryngée, ou sur la lame épithéliale qui la comble, on constate, ainsi que le montrent les sections sagittales, qu'elle affecte vaguement la forme d'un triangle curviligne à sommets émoussés, dont la base serait représentée par la région inter-aryténoïdienne, et dont le sommet répondrait à la partie lacuneuse du canal laryngé. Le diamètre antéro-postérieur, d'environ 100 μ à la partie supérieure, s'élève à 350 μ vers la région moyenne, pour redescendre à 150 μ vers l'origine de la trachée.

Le pharynx, sur les embryons de 8 millimètres, peut communi-

quer avec la trachée par deux canaux ; l'un, antérieur, représentant le vestibule du larynx par sa partie supérieure, est en général oblitéré dans sa portion moyenne, tandis que l'autre, postérieur, reste toujours perméable. Dans le résumé qu'il donne du travail de Fein, Oppel dit que cet auteur parle d'un bouchon épithélial n'oblitérant pas complètement la fente laryngée. Nous n'avons pu nous procurer le mémoire de Fein pour savoir si notre description concorde avec la sienne.

Les épithéliums qui revêtent les diverses régions du larynx (épiglotte, aryténoïdes), ou qui entrent dans la formation de la lame épithéliale laryngée, appartiennent au type polyédrique stratifié embryonnaire ; ils reposent directement sur le tissu mésodermique, et se composent de deux à trois assises cellulaires rangées sur une hauteur de 12 à 18 μ.

Embryon de 14 millimètres c (35 à 36 jours). — La disposition générale du larynx rappelle assez exactement celle que nous venons d'étudier en détail sur les embryons de 8 millimètres ; aussi notre description sera-t-elle très brève.

Les fentes et les arcs branchiaux ont subi une évolution rapide. Les poches endodermiques ne sont plus guère représentées que par les dérivés branchiaux ; elles communiquent avec la cavité du pharynx par des orifices très étroits, comme le canal thyréo-pharyngien de la quatrième poche. Le sinus précervical n'a plus d'ouverture extérieure ; il existe encore sous la forme d'une cavité close en relation avec la tête du thymus.

L'épiglotte est figurée par un bourrelet aplati, large de 600 μ, haut de 180 μ, et épais de 125 μ, sur la face pharyngienne duquel on ne retrouve plus trace des sillons si nets sur les embryons de 8 millimètres.

Les bourrelets aryténoïdiens atteignent en hauteur un demi-millimètre, et leur largeur, sensiblement la même que l'épaisseur mesurée par rapport au fond des gouttières pharyngiennes, est d'environ un quart de millimètre. Le tissu conjonctif qui les constitue est particulièrement dense. Kallius le considère comme du tissu précartilagineux ; il offre la particularité d'être assez riche en vaisseaux.

La cavité laryngée (550 μ) se prolonge en haut à peine au-dessus du sommet des bourrelets aryténoïdiens, mais la lame épithéliale s'avance plus en avant que le fond des gouttières pharyngiennes, par rapport auxquelles nous avons mesuré la saillie des bourrelets aryténoïdiens. Cette lame épithéliale atteint 400 μ suivant son diamètre antéro-postérieur. Comme précédemment, la forme de la cavité laryngée varie suivant le niveau auquel on l'envisage. Au voisinage de l'orifice laryngien, cette cavité se présente sous l'aspect d'un prisme triangulaire mesurant 150 μ en travers; puis, à une distance de 150 à 200 μ au-dessous des bourrelets aryténoïdiens, ses parois se rapprochent et se soudent entre elles. La lame épithéliale résultant de cette fusion, se continue en bas sur une hauteur d'environ 200 μ, après quoi une lumière réapparaît entre les éléments épithéliaux, c'est le canal vestibulo-trachéal. Tandis que la lame épithéliale ferme la fente laryngée, le long de son bord postérieur se montre d'abord une rainure, puis un orifice conduisant dans le canal pharyngo-trachéal, qui vient se juxtaposer au conduit antérieur. La lame épithéliale présente alors sur les coupes (fig. 16) un aspect analogue à celui que nons avons décrit sur les embryons de 8 millimètres; cette disposition s'observe sur une hauteur de 100 à 150 μ. Dans son ensemble, la cavité laryngée offre donc sensiblement la même disposition qu'au stade précédent : un canal antérieur, interrompu dans son tiers moyen, et un canal postérieur, continu, séparés l'un de l'autre par la lame épithéliale. La seule différence avec les embryons de 8 millimètres, est que la lame épithéliale ne présente pas de lacunes dans son intérieur. La fermeture du tiers moyen du canal antérieur, imparfaite au stade de 8 millimètres, est complète sur les embryons de 14 millimètres.

Embryons de 19 millimètres a et b (40 jours). — Bien que de même longueur, ces deux embryons ne sont pas du même âge; l'embryon *a* est le plus jeune des deux, malheureusement il n'a pas été coupé en série régulière. Sur cet embryon, l'épiglotte se détache nettement en arrière de la base de la langue, sous l'aspect d'un bourrelet lamelliforme dont l'épaisseur est de 300 μ, et dont la largeur dépasse un millimètre; elle est circonscrite latéralement par les gouttières pharyngiennes dont la profondeur moyenne est de

350 μ. Sa surface pharyngienne est régulière, dépourvue de sillons appréciables, et revêtue par un épithélium polyédrique stratifié embryonnaire dont la hauteur moyenne s'élève à 25 μ; le tissu de l'épiglotte est formé par du mésoderme peu tassé n'ayant encore aucun caractère particulier.

Les aryténoïdes affectent, vers leur partie supérieure, l'apparence de petits bourrelets coniques, légèrement saillants dans la cavité du pharynx. Dans leur moitié supérieure, leur largeur est de 450 μ et leur épaisseur de 350 μ; ces dimensions augmentent dans la moitié inférieure où elles atteignent respectivement 700 et 500 μ. Cet accroissement a pour résultat de transformer la cavité pharyngienne, dans la région laryngée, en une fente linéaire concave en avant. Le mésoderme des aryténoïdes est constitué par un tissu très dense, et le revêtement épithélial qui l'entoure appartient au type polyédrique embryonnaire.

D'importantes modifications se sont produites dans la forme de la cavité vestibulaire; elles paraissent dues à la fois à l'augmentation de volume des aryténoïdes, et à l'accroissement transversal de la cavité. Le canal prismatique qui faisait suite à l'orifice laryngé, ne présente plus sa section triangulaire, mais affecte, sur les coupes, l'aspect d'une ancre sans crochets ou de la lettre T renversée. Dans sa région moyenne, ce canal, ou *vestibule* du larynx, mesure 800 μ, dans sa partie antérieure qui répond à la branche horizontale du T et 650 μ dans sa portion interaryténoïdienne qui figure la branche verticale du T; dans sa région inférieure, les deux branches sont sensiblement égales. La partie antérieure est perméable jusqu'à son extrémité inférieure qui se continue avec le canal vestibulo-trachéal. La partie postérieure est oblitérée dans ses deux tiers antérieurs; son tiers postérieur est creusé du canal pharyngo-trachéal (15 à 20 diamètre). L'épithélium polyédrique de la fente laryngée a une épaisseur moyenne de 25 à 30 μ.

Sur cet embryon, le cartilage de Meckel et le cartilage de Reichert existent déjà, tandis que les cartilages du larynx ne possèdent pas encore de cartilagéine; ils sont figurés par une condensation spéciale du tissu mésodermique, au stade précartilagineux pré-

parant les diverses ébauches des formations cartilagineuses que nous allons trouver sur l'embryon de 19 millimètres, *b*. Celui-ci, par suite de l'apparition des cartilages, montre, dans son ensemble, une disposition assez facilement assimilable à celle que l'on observe chez l'adulte; aussi suivrons-nous dans notre description l'ordre généralement adopté en anatomie descriptive. Après avoir exposé la conformation extérieure, les dimensions et les rapports du larynx, nous étudierons successivement ses principales parties constituantes.

La figure 3 représente une reconstruction du larynx vue par la cavité pharyngienne. Cet organe fait une saillie, d'un millimètre environ, nettement accusée en arrière et au-dessous de la base de la langue dont elle est séparée par un sillon profond : la fosse glosso-épiglottique, interrompue en son milieu par un fin repli, le repli glosso-épiglottique médian. La saillie laryngienne est limitée, de chaque côté, par la gouttière pharyngo-laryngée. Chaque gouttière, vers son extrémité supérieure, s'unit au sillon glosso-épiglottique. A ce niveau, le fond de la gouttière est occupé par un bourrelet saillant de 150 à 180 μ, c'est le bourrelet pharyngien (Rachenwülste), qui se perd en haut dans la paroi latérale du pharynx, et en bas vers la base de l'épiglotte, répondant ainsi au pli pharyngo-épiglottique de l'adulte. La gouttière pharyngo-laryngée va diminuant de profondeur à mesure qu'elle descend vers la région inférieure du pharynx; elle n'est plus figurée que par un sillon insignifiant, à l'origine de l'œsophage.

La face postérieure du larynx est divisée en trois parties distinctes par l'orifice pharyngien du vestibule laryngé affectant la forme d'une ancre sans crochet et renversée, ou de la lettre ω renversée. La branche curviligne de l'ancre est limitée en haut par l'épiglotte, sa branche verticale (rimule ou fente interaryténoïdienne) est comprise entre les bourrelets aryténoïdiens dont chacun est logé dans la moitié concave de la branche curviligne.

L'épiglotte se présente comme un bourrelet large et aplati. (Dimensions : H., 250 μ; L., 800 μ à la base, 300 μ au sommet; E., 300 μ à la base, 225 μ au sommet.) Sa face pharyngienne est régulière, sans sillons; sa face linguale est plissée sur la ligne

médiane au voisinage de l'insertion du pli glosso-épiglottique. Par les parties latérales de sa base, elle se continue en dehors et en haut avec le pli pharyngo-épiglottique, en dedans et en bas avec les replis aryténo-épiglottiques, qui bordent l'orifice laryngien. L'épiglotte est constituée par du tissu mésodermique assez lâche, riche en vaisseaux, et revêtu par un épithélium polyédrique embryonnaire haut de 28 à 30 μ, et dont les éléments cellulaires sont disposés sur trois couches (fig. 40).

Les bourrelets aryténoïdiens, dans leur ensemble, peuvent être assimilés chacun à un tétraèdre dont la base repose sur le cartilage cricoïde, et dont le sommet légèrement arrondi (fig. 3) fait une saillie de 60 μ dans l'orifice pharyngien du larynx. (Dimensions : H., 350 μ; Largeur dans la moitié supérieure 300 μ, dans la moitié inférieure 400 μ; E., aux mêmes points 500 et 600 μ sur l'aryténoïde droit.) Des trois faces du tétraèdre (fig. 17), l'une postérieure à section curviligne forme la moitié de la paroi antérieure du pharynx ; l'autre, interne, répond à la face homologue de l'aryténoïde du côté opposé ; la troisième, antérieure, limite en arrière le vestibule du larynx. Des trois arêtes, l'externe, entièrement adhérente, commence au repli ary-épiglottique, l'antérieure est tout à fait libre dans le vestibule, la postérieure est séparée par la rimule, sur une hauteur de 150 μ, de celle du côté opposé, puis elle se fusionne avec elle sur une étendue de 200 μ. Nous avons indiqué que le sommet des aryténoïdes faisait dans la cavité pharyngienne, au niveau de l'orifice laryngien, une saillie de 60 μ; cette saillie se continue insensiblement en dedans vers la fente interaryténoïdienne, et en dehors avec le repli ary-épiglottique. Nous n'avons pas observé, sur les embryons de 19 millimètres, l'indice de la scissure qui sépare le sommet de l'aryténoïde du tubercule cunéiforme, comme l'a figuré Kallius sur l'embryon de 39-40 jours.

Les bourrelets aryténoïdiens sont formés par du tissu mésodermique très dense ; à leur base se trouve un nodule cartilagineux de 90 à 100 μ de diamètre (fig. 18, 19) qui se continue en dedans avec un tissu particulier à éléments très rapprochés, dont l'ensemble figure la partie inférieure du cartilage aryténoïde. Ce tissu non encore envahi par de la cartilagéine, mais dépourvu de vaisseaux,

est un véritable tissu précartilagineux. Les bourrelets aryténoïdiens sont recouverts d'un épithélium de même nature que celui qui revêt tout le larynx embryonnaire.

La figure 12 montre un moulage par reconstruction des cavités du larynx ; on y remarquera une partie ovalaire réservée en clair qui répond à la partie soudée des épithéliums tapissant la fente interaryténoïdienne. On voit que l'orifice laryngien présente une forme en ancre ou en T qui s'étend sur une hauteur de plus d'un demi-millimètre, avec interruption partielle suivant la branche verticale du T dans la zone interaryténoïdienne. La branche curviligne de l'ancre (horizontale du T), n'est autre chose que le canal prismatique à section triangulaire des stades 8 et 14 millimètres, qui s'est considérablement agrandi suivant son diamètre transversal ; elle figure le vestibule du larynx, dans lequel s'ouvre la rimule représentant la branche rectiligne de l'ancre. Le vestibule et la rimule s'abouchent dans le pharynx par un orifice qui mesure un quart de millimètre dans ses différentes dimensions ; mais bientôt, la lumière de ces formations se réduit à un sillon de 15 μ de large.

La cavité du vestibule a l'aspect d'une fente étroite, étendue transversalement (H., 550 à 600 μ ; L., 400 à 500 μ ; E., 45 à 50 μ, y compris les bordures épithéliales). Sur les coupes transversales (fig. 17, 18), elle affecte la forme d'un accent circonflexe si bien que la paroi antérieure du vestibule présente une crête médiane, et sa paroi postérieure une gouttière en continuité avec la rimule. La crête postérieure du vestibule se continue, lorsque celui-ci disparaît sur les coupes, avec une série de lacunes superposées en un canal filiforme et irrégulier (canal vestibulo-trachéal), qui se fusionne avec le canal pharyngo-trachéal faisant suite à la rimule.

La rimule est une fente antéro-postérieure, très nette dans la partie tout à fait supérieure de la région interaryténoïdienne. Elle ne tarde pas à disparaître dans la presque totalité de son étendue, par soudure des épithéliums qui la limitent. Le diamètre antéro-postérieur de la rimule (ou de la lame épithéliale qui la remplace) est d'environ un demi-millimètre. Nous avons dit que les arêtes postérieures des tétraèdres aryténoïdiens étaient séparées, sur près

de la moitié de leur hauteur, par une gouttière profonde; dans la portion fusionnée des aryténoïdes, cette gouttière se continue avec un canal d'environ un quart de millimètre de long dont le calibre est de 40 μ. C'est le canal pharyngo-trachéal des stades 8 et 14 millimètres qui s'unit avec le canal vestibulo-trachéal dans l'intérieur de l'anneau cricoïdien. En poursuivant l'assimilation avec le larynx de l'adulte, on peut dire que la portion soudée de l'espace interaryténoïdien représente la glotte, et la réunion des deux canaux la région sous-glottique. Le conduit cricoïdien ou sous-glottique est d'abord à section triangulaire; c'est un triangle isocèle dont la base postérieure a 100 μ, et la hauteur près de 500 μ. Vers l'extrémité inférieure du cricoïde, la lumière devient sensiblemement circulaire (280 μ de diamètre). Dans cette lumière, s'avance une crête médiane (100 μ de hauteur), émanée de la paroi postérieure, et se prolongeant en bas vers la trachée.

C'est sur les embryons de 19 millimètres que les cartilages du larynx font leur première apparition; ils sont représentés par le thyroïde, le cricoïde et les aryténoïdes, placés derrière ou au-dessous du cartilage qui deviendra l'os hyoïde (fig. 18 et 19.) Bien que l'on doive tenir compte des rapports spéciaux dus à la flexion de la tête et du cou sur le tronc, on est frappé de ce fait que le corps du cartilage hyoïdien répond, dans presque toute son étendue, au vestibule du larynx, dont il est séparé par les lames latérales du thyroïde. Les grandes cornes du cartilage hyoïdien, unies à celle du thyroïde, sont placées à 100 μ au-dessus des aryténoïdes. Étant données la disparition précoce des formations branchiales, et l'apparition des cartilages à un stade où ces formations ne sont plus figurées que par leurs dérivés eux-mêmes déplacés, il n'est pas possible, sur l'embryon humain, d'établir les relations précises entre le squelette branchial et les cartilages du larynx. On ne peut guère procéder que par analogie. Le cartilage hyoïdien répond par son corps au deuxième arc, et par ses grandes cornes au troisième; les lames latérales du thyroïde et ses grandes cornes peuvent être considérées comme provenant du quatrième et du troisième arcs. Nous avons vu, en effet, que ces deux arcs, au moment de la formation du sinus précervical,

venaient se placer dans la concavité du deuxième arc. La partie médiane du quatrième arc est utilisée pour la formation de l'épiglotte, et le squelette de ses parties latérales donnera les lames latérales du thyroïde, dont les grandes cornes se constitueront aux dépens du squelette des portions latérales du troisième arc. Le cinquième arc, rudimentaire, ne fournit aucun dérivé. Les aryténoïdes se développent dans les bourrelets qui limitent la gouttière respiratoire, et nous avons montré que ces bourrelets, s'ils représentaient un ou plusieurs arcs, répondraient au sixième ou au septième arcs, dans le sens et la signification indiqués par Gegenbaur. Ce n'est donc qu'un arc inférieur au cinquième qui peut donner naissance à leur squelette cartilagineux, c'est-à-dire aux cartilages aryténoïdes. Si, d'autre part, les bourrelets aryténoïdiens proviennent du pharynx comme la trachée, ainsi que l'admet Kölliker, on ne peut reconnaître aux cartilages aryténoïdes une origine branchiale. Dans ces conditions, on devrait conclure que les cartilages aryténoïdes et cricoïde sont des transformations du cartilage latéral. Nous croyons inutile d'agiter plus longuement cette question de l'origine des cartilages du larynx; la solution doit être cherchée non sur l'homme, mais sur un mammifère moins élevé dans l'échelle des Vertébrés.

Le cartilage thyroïde est représenté par deux lames symétriques, les lames latérales, sensiblement convergentes en avant, mais qui n'arrivent pas au contact l'une de l'autre. Chaque lame offre à considérer deux faces, l'une antérieure et externe, l'autre postérieure et interne; quatre bords : antérieur, supérieur, postérieur et inférieur, et quatre angles. Les deux angles postérieurs envoient en sens opposés deux prolongements, l'un ascendant la grande corne, l'autre descendant la petite corne. Les lames latérales, abstraction faite de leurs prolongements, ont une hauteur de 350 μ; elles mesurent d'arrière en avant un demi-millimètre, et leur épaisseur maximum est de 150 μ près du bord postérieur. Elles ont une forme arquée très accusée, et embrassent dans leur concavité le vestibule du larynx, le cricoïde et les aryténoïdes; par leur face externe, elles sont en rapport avec les lobes latéraux de la glande thyroïde et le paquet vasculo-nerveux du cou en arrière, les muscles

sterno-hyoïdien et sterno-thyroïdien en avant. Le tubercule supérieur et une partie de la crête oblique qui lui fait suite, reçoivent déjà des fibres d'insertion du constricteur inférieur du pharynx. La grande corne, régulièrement arrondie, a une longueur de 300 μ et un diamètre de 70 à 80 μ; elle vient s'unir à la grande corne du cartilage hyoïdien par un tissu très dense. La petite corne, dont la hauteur atteint à peine 75 μ, est réunie au cricoïde par un tissu de même nature. La lame latérale droite, dans son tiers supérieur et postérieur, est creusée d'un trou, le trou thyroïdien (*Foramen thyroïdeum*) à peu près circulaire, de 30 à 35 μ de diamètre; il n'existait pas de trou thyroïdien sur la lame gauche. Les deux lames latérales, comme on le voit sur la figure 10, convergent en avant, mais restent séparées l'une de l'autre par un intervalle de 300 μ dans leur moitié supérieure, intervalle qui s'abaisse jusqu'à 150 μ vers la moitié inférieure. Cet intervalle est rempli par du tissu mésodermique très dense, surtout dans la moitié supérieure où il est placé derrière le corps de l'os hyoïde.

Le cartilage cricoïde, dans sa plus grande hauteur, atteint près d'un demi-millimètre; on peut lui distinguer (fig. 10) un arc antérieur et une plaque postérieure. L'arc, très réduit, échancré en haut et en bas, mesure à peine 100 μ; la plaque postérieure, beaucoup plus volumineuse, dépasse 300 μ. L'épaisseur de la lame cartilagineuse du cricoïde varie de 150 à 180 μ. L'anneau cricoïdien, dont le diamètre intérieur atteint environ un demi-millimètre, est assez régulier; sa direction un peu oblique en avant résulte de la flexion du cou. On a prétendu qu'à son apparition première le cricoïde avait une forme de fer à cheval ouvert en avant; les reconstructions et l'étude des préparations sériées montrent que cette disposition se rencontre seulement sur quelques coupes.

Les cartilages aryténoïdes sont moins avancés dans leur développement que le thyroïde et le cricoïde. Ils n'existent encore que sous l'aspect de deux petits nodules cartilagineux ovoïdes (Dimensions : H., 80 μ; L., 120 μ; E., 150 μ), placés directement au-dessus de la plaque postérieure du cricoïde en regard du bord postérieur des lames latérales du thyroïde, à la hauteur de l'origine des grandes cornes. Ces nodules se continuent en dedans, vers la fente interary-

ténoïdienne, par un amas de tissu précartilagineux (fig. 19). L'ensemble du nodule cartilagineux et de l'amas précartilagineux dessine, sur les coupes, la forme de la base de l'aryténoïde, ce qui permet de considérer le nodule cartilagineux comme l'ébauche de l'apophyse musculaire, et l'amas précartilagineux comme le premier rudiment de l'apophyse vocale. La partie du bourrelet aryténoïdien située au-dessus du nodule, est également constituée par du tissu précartilagineux, assez dense pour modeler la forme de la rimule; elle représente le corps de l'aryténoïde, et son importance est affirmée par les relations qu'elle affecte avec les muscles à insertion aryténoïdienne.

Les articulations entre les divers cartilages n'existent pas encore. Les cartilages se continuent les uns avec les autres par du tissu précartilagineux, ou par l'intermédiaire d'un tissu analogue fixant très énergiquement les réactifs colorants. Dans la portion unissant les grandes cornes du thyroïde et de l'hyoïde, les formations cartilagineuses sont en contact si intime qu'il est nécessaire d'user de forts grossissements pour reconnaître la ligne de séparation.

Le tissu de tous les cartilages est formé de cellules ovalaires, arrondies ou anguleuses, renfermées dans de petits chondroplastes de 8 à 9 μ.

Les muscles instrinsèques du larynx, à peine indiqués sur l'embryon de 19 millimètres *a*, apparaissent plus nettement sur l'embryon *b* d'après lequel nous les décrirons.

Le crico-thyroïdien est représenté par un certain nombre de faisceaux compris entre l'arc antérieur du cricoïde et le bord inférieur de la lame latérale du thyroïde, en avant de la petite corne. Les faisceaux antérieurs ont une direction verticale, les postérieurs sont obliques; certains faisceaux se placent entre les deux cartilages, quelques-uns se continuent en arrière avec le constricteur inférieur du pharynx.

L'ary-aryténoïdien est reconnaissable dans ses deux portions : aryténoïdien oblique et aryténoïdien transverse. Les faisceaux obliques sont les plus élevés, et sont séparés par la fente laryngée. La hauteur et l'épaisseur moyenne du muscle sont de 120 μ, et sa plus grande largeur atteint 450 μ; elle répond à l'aryténoidien

transverse au-dessous duquel se retrouvent des faisceaux inférieurs de l'aryténoïdien oblique. Il est à remarquer que le muscle est, à peu près exclusivement, en rapport avec la région des aryténoïdes dépourvue de cartilage, mais dans laquelle se trouve du tissu précartilagineux.

Le crico-aryténoïdien postérieur se montre directement au-dessous des faisceaux obliques de l'ary-aryténoïdien sur une hauteur de 200 μ. On reconnaît facilement sa large insertion au cricoïde, et son insertion au nodule cartilagineux répondant à l'apophyse musculaire de l'aryténoïde.

A peu près à la même hauteur que le crico-aryténoïdien postérieur, on observe, sur le prolongement de ses faisceaux antérieurs, une masse musculaire, à section triangulaire, logée entre la lame latérale du thyroïde en dehors, le nodule cartilagineux de l'aryténoïde et le cricoïde en arrière, la fente laryngée en dedans. Cette masse musculaire, dont la hauteur atteint un quart de millimètre, mesure en largeur et en épaisseur 150 μ. Elle représente manifestement le crico-aryténoïdien latéral et le thyro-aryténoïdien non encore différenciés l'un de l'autre; nous désignerons cette formation musculaire sous le nom de muscle thyro-crico-aryténoïdien. Ses faisceaux antérieurs se portent vers la partie externe de la branche transversale de la fente laryngée, réservant ainsi l'angle de réunion du vestibule et de la rimule. Cet espace angulaire est occupé par du tissu mésodermique dense, et en même temps faiblement colorable; il représente le premier indice des cordes vocales.

L'ensemble des diverses masses musculaires que nous venons d'indiquer, le crico-thyroïdien mis à part, constitue autour de la fente laryngée une sorte de fer à cheval contractile, ouvert en avant, et interrompu par le nodule cartilagineux de l'aryténoïde. Cet anneau incomplet est un souvenir phylogénique du sphincter laryngien des amphibiens et des reptiles. Mais, comme le fait justement remarquer Nicolas, les fibres musculaires ne passent pas d'un muscle à l'autre dans ce stade primitif; la formation sphinctérienne se trouve donc incomplète.

La muqueuse du larynx a sensiblement les mêmes caractères

dans les diverses parties de cet organe; aussi nous bornerons-nous à indiquer sa constitution d'une manière générale. Elle se compose : 1° d'un tissu embryonnaire de 25 à 30 μ d'épaisseur, formé d'une matière amorphe assez abondante et de cellules embryoplastiques; 2° d'un épithélium stratifié, de 28 à 30 μ de hauteur, à deux ou trois assises cellulaires. Ces éléments épithéliaux ne sont pas toujours bien distincts les uns des autres; dans les régions favorables à l'observation, on leur reconnaît une forme polyédrique avec un gros noyau central.

Les vaisseaux qui se rendent à l'épiglotte et à la partie supérieure des aryténoïdes tirent leur origine des artères destinées à la base de la langue. La région moyenne des aryténoïdes reçoit un vaisseau émané de l'artère thyroïdienne supérieure, qui contourne la grande corne du cartilage thyroïde, au-dessous de la grande corne de l'hyoïde, et qui représente manifestement l'artère laryngée supérieure. Les vaisseaux artériels de la moitié inférieure du larynx nous ont paru moins développés que ceux de la région supérieure; ils n'ont pas encore une autonomie bien nette, et paraissent plutôt être des branches secondaires des artérioles se rendant aux lobes latéraux du corps thyroïde. Le système veineux est difficile à distinguer, les vaisseaux étant encore très grêles; toutefois, ils paraissent excessivement abondants à la partie antérieure et inférieure du larynx, au voisinage de l'anastomose des cardinales supérieures qui deviendra le tronc veineux brachio-céphalique gauche.

Parmi les nerfs déjà apparents, on peut suivre en arrière le laryngé supérieur jusqu'à la hauteur des fibres de l'ary-aryténoïdien, et vers l'épithélium soudé de la fente interaryténoïdienne; toutefois, on ne saurait préciser les terminaisons de ce nerf. Il ne nous a pas été possible de trouver le laryngé externe. Le récurrent est figuré par un cordon nerveux très mince, placé en arrière des lobes latéraux du corps thyroïde, et sur les côtés de l'œsophage; les rapports de ce nerf avec les formations musculaires que nous avons décrites, restent douteux.

Fœtus de 24 millimètres d ♂ (56 jours, fin du 2e mois). — Dans la période qui répond au passage de la vie embryonnaire à la vie fœtale, l'augmentation de volume du larynx devient notable; la

hauteur, mesurée du bord supérieur de l'épiglotte au bord inférieur du cricoïde, atteint un millimètre et demi, et sa plus grande largeur, sensiblement égale à sa plus grande épaisseur, est d'un millimètre et quart. Cet accroissement de volume se manifeste par la plus grande profondeur des gouttières pharyngo-laryngées qui, à leur partie supérieure dans le voisinage de l'épiglotte, dépassent un millimètre et quart, et qui, à leur partie moyenne, mesurent encore 800 μ; on y reconnaît déjà l'apparence des sinus piriformes.

La forme extérieure de l'épiglotte ne s'est guère modifiée; celle-ci se présente comme un bourrelet aplati transversalement, sur la surface pharyngienne duquel il n'existe pas de sillon appréciable. Sur les coupes, la section de l'épiglotte a la forme d'un trapèze dont la grande base repose contre la base de la langue, à laquelle l'unit un ligament glosso-épiglottique médian, plus accusé et plus large qu'au stade précédent. Le bourrelet épiglottique (Dimensions : H. et E., 400 μ; L., 800 μ) déborde d'environ 150 μ l'orifice pharyngien du larynx; il est constitué par du tissu mésodermique richement irrégularisé par des vaisseaux issus de l'artère dorsale de la langue, et revêtu par un épithélium du type polyédrique embryonnaire. Les replis ary-épiglottiques se continuent en dedans, sans lignes de démarcation tranchée, avec les bourrelets aryténoïdiens. L'orifice laryngien, compris entre ces diverses formations, a toujours une forme en ancre ou en T dont la branche transversale atteint 800 μ, et dont la branche verticale, dans sa portion répondant au sommet libre des aryténoïdes, n'a guère que 150 μ. La face postérieure du larynx se divise en deux régions sensiblement égales en hauteur (600 μ) : la région aryténoïdienne caractérisée par la présence de la rimule, et la région cricoïdienne nettement soulevée par le cartilage. Par suite de la croissance des aryténoïdes, l'orifice pharyngien du larynx embrasse leur sommet libre, et s'ouvre de chaque côté, sur une hauteur de 100 μ, dans les gouttières pharyngo-laryngées. La cavité vestibulaire, qui prolonge l'orifice laryngien entre l'épiglotte et la face antérieure des aryténoïdes, s'étend sur une hauteur d'un millimètre, et ne descend guère au-dessous du bord inférieur de l'os hyoïde et de la partie supérieure du cartilage cricoïde. Son diamètre transversal varie,

suivant le niveau, entre 450 et 800 μ; son diamètre antéro-postérieur est d'environ 40 μ. Examiné du côté de la cavité, le vestibule présente une petite crête médiane sur sa face antérieure, et un sillon correspondant à la crête sur sa face postérieure. Les bords latéraux, légèrement creusés en gouttière, peuvent dès maintenant prendre le nom de gouttières latérales du vestibule. Dans presque toute son étendue, la cavité vestibulaire et ses parois sont assez régulières. Toutefois, la région inférieure, sur une hauteur d'environ 350 μ, est particulièrement intéressante en ce qu'elle montre l'ébauche première des ventricules. Cette ébauche figure un bourgeon épithélial plein, émané du fond de chacune des gouttières latérales (fig. 22). La longueur de ce bourgeon mesure 240 μ, alors que sa hauteur atteint 350 μ.

La partie interaryténoïdienne de la fente laryngée mesure 450 μ dans son tiers supérieur, et 700 μ dans ses deux tiers inférieurs; elle est remplie par une lame épithéliale creusée assez irrégulièrement de lacunes. Son quart postérieur est occupé par le canal pharyngo-trachéal dont le calibre est de 100 μ à son orifice pharyngien; ce canal se rétrécit ensuite jusqu'à 15 μ pour se dilater à nouveau jusqu'à 250 μ vers son extrémité inférieure. Le conduit vestibulo-trachéal se creuse dans la crête médiane du vestibule, environ 200 μ avant la disparition de ce dernier sur les coupes; il commence donc à la hauteur des bourgeons ventriculaires. Les conduits vestibulo- et pharyngo-trachéal s'unissent en une cavité à section d'abord triangulaire, puis arrondie, le canal cricoïdien, dont la face postérieure est parcourue par une crête médiane; celle-ci, à son origine, ne mesure guère que 30 μ, mais, vers le bord inférieur du cricoïde, sa base d'implantation est de 100 μ et sa saillie de 250 μ. L'épithélium du larynx est polyédrique stratifié à trois ou quatre assises, dont l'ensemble atteint 30 μ; dans les deux tiers supérieurs de la paroi postérieure du vestibule, l'épithélium, toujours du même type, s'abaisse jusqu'à 20 μ. Nulle part, il n'existe de membrane basale, et le chorion de la muqueuse ne s'est pas encore individualisé dans le tissu mésodermique.

Le cartilage thyroïde est toujours représenté par ses deux lames latérales (Dimensions : H., 650 μ; L., 1,5 millimètre; E., 90 μ), dont

les grandes (320 μ) et les petites cornes (80 μ) affectent la même disposition qu'au stade précédent. Chaque lame est percée d'un trou thyroïdien assez régulièrement arrondi dont le diamètre est de 70 μ. Le corps du cartilage hyoïdien est placé en avant de l'intervalle de séparation des deux lames, et à peu près à la même distance de leur bord supérieur et de leur bord inférieur.

Le cartilage cricoïde conserve le même aspect, et ses dimensions sont : H., 630 μ pour la lame postérieure, et 75 μ pour l'arc antérieur; E., 260 μ pour les parties latérales et la lame postérieure. Le diamètre intérieur de l'anneau est de 250 μ, et le diamètre extérieur de 740 μ.

La forme générale des cartilages aryténoïdes est esquissée; dans leur partie essentiellement cartilagineuse, ces cartilages mesurent les dimensions suivantes : L., 140 μ; E., 100 μ; H., 150 à 160 μ.

Les muscles, en laissant de côté l'augmentation de leurs dimensions, affectent à peu près la même disposition et les mêmes rapports que sur l'embryon de 19 millimètres *b*. Aussi nous arrêterons-nous seulement sur quelques particularités du muscle thyro-crico-aryténoïdien. Celui-ci affecte, sur la coupe, la forme d'un triangle dont un côté est en rapport avec la lame latérale du thyroïde, le second avec le cartilage cricoïde, et le troisième avec le tissu mésodermique dense qui occupe l'angle de réunion des deux branches du T laryngé (fig. 23). Ce champ musculaire diminue, à mesure que l'on se rapproche de l'aryténoïde; les fibres qui le constituent sont à direction verticale, ou fortement oblique de bas en haut et d'arrière en avant. L'espace mésoblastique compris entre les branches de la fente laryngée et le champ musculaire, répond aux futures cordes vocales. Celles-ci, encore à l'état d'ébauche, figurent deux petits prismes à section triangulaire dont la hauteur, la largeur et l'épaisseur sont sensiblement égales (200 à 225 μ). Le constricteur inférieur du pharynx apparaît nettement sur toutes les coupes.

Les vaisseaux sanguins sont fournis à l'épiglotte par une artériole venue de la base de la langue. L'artère laryngée supérieure se dirige vers la région postérieure des aryténoïdes, après avoir contourné de dehors en dedans la grande corne du cartilage thyroïde;

un de ses rameaux chemine entre la lame latérale du thyroïde et le corps du cartilage hyoïdien. L'artère thyroïdienne supérieure, en outre des nombreuses branches qu'elle envoie aux cordons de la glande, fournit quelques rameaux qui passent entre le thyroïde et la lame postérieure ou l'anneau du cricoïde; la thyroïdienne inférieure fournit quelques artérioles à la région inférieure du cricoïde.

Sur cet embryon, les filets nerveux, colorés vivement en rouge par le carmin, sont très faciles à étudier. La plupart des nerfs de l'épiglotte proviennent du glosso-pharyngien, et l'on peut suivre, dans les replis ary-épiglottiques, quelques fins ramuscules qui se distribuent à la partie supérieure des aryténoïdes. Le nerf laryngé supérieur contourne, avec l'artère homonyme, les gouttières pharyngo-laryngées et la grande corne du cartilage thyroïde, avant de se distribuer à la muqueuse de la région aryténoïdienne postérieure, en arrière du muscle ary-aryténoïdien et des nodules cartilagineux aryténoïdiens. Le nerf laryngé externe parcourt la face externe de la lame thyroïdienne latérale, mais nous ne l'avons pas vu arriver jusqu'au muscle crico-thyroïdien. Le nerf récurrent occupe déjà sa position définitive entre la trachée et l'œsophage; ses filets vont se perdre dans les masses musculaires comprises entre le cricoïde et les aryténoïdes, ainsi qu'entre la lame thyroïdienne latérale et le cricoïde.

Fœtus de 26 millimètres b ♂ (fin du deuxième mois). — Ce fœtus diffère du précédent par les dimensions un peu plus grandes de son larynx qui dépasse 1,5 mill. du sommet de l'épiglotte à l'extrémité inférieure du cricoïde. Parmi les rares particularités qui ont attiré notre attention, nous signalerons la présence de tissu mésodermique très dense entre l'extrémité inférieure et antérieure des deux lames thyroïdiennes. A sa partie inférieure, le vestibule du larynx diminue sensiblement de diamètre et s'abaisse jusqu'à 250 μ; sa lumière reste perméable dans toute son étendue, et communique avec la cavité de la trachée par un canal régulier, dont le calibre mesure 100 μ dans sa partie la plus rétrécie.

Fœtus de 30 millimètres et de 32/40 millimètres a ♂ (soixante-quatrième jour). — Dimensions du larynx : H., 2,5 millimètres; L., 2,25 millimètres; E., 1,5 millimètre.

Les figures 4 et 5 montrent : la première, la reproduction de la face postérieure du larynx d'après une dissection sur un fœtus de 30 millimètres, et, la seconde, le dessin d'une reconstruction du larynx sur le fœtus de 32/40 millimètres *a*. On se rend facilement compte que la disposition générale est la même sur ces deux fœtus. L'épiglotte (Dimensions sur le 32/40 : H., 0,5 millimètre ; L., 1,5 millimètre ; E., 0,75 millimètre) se présente comme un bourrelet transversal limitant en haut l'orifice laryngien. Sa surface pharyngienne est régulière, et présente, aux deux extrémités du bord supérieur, deux petites ailettes dont nous indiquerons ultérieurement la signification. (Ces ailettes mesurent 250 μ environ dans tous les sens, fig. 41). Son bord inférieur est divisé en deux parties latérales et symétriques par une petite crête médiane faisant dans la cavité laryngienne une saillie d'environ un quart de millimètre, que l'on peut suivre dans le vestibule (fig. 23) entre les sommets des aryténoïdes sur une étendue de 400 μ. Cette crête figure manifestement la crête et le tubercule épiglottiques si bien marqués dans la plupart des larynx d'adultes. La face linguale de l'épiglotte est attachée à la base de la langue par un gros repli glosso-épiglottique médian dont la largeur excède un demi-millimètre. Ce repli ne se prolonge pas jusqu'au bord supérieur de l'épiglotte dont il reste distant d'environ 100 μ. Les gouttières pharyngo-laryngées, dans leur portion épiglottique, sont plus nettement limitées et moins profondes que précédemment. Leur largeur, sensiblement égale à leur profondeur (350 μ), est occupée par un volumineux repli pharyngo-épiglottique dont la coupe mesure 250 μ de large et qui fait une saillie de 150 μ dans la gouttière pharyngo-laryngée. Les replis ary-épiglottiques, qui se fixent sur les bords latéraux de l'épiglotte un peu au-dessus des précédents, sont faciles à distinguer à leur insertion épiglottique, mais il est impossible de leur assigner une limite nette du côté des aryténoïdes. Le tissu mésodermique de l'épiglotte n'offre rien de caractéristique, il est richement irrigué par des vaisseaux venus de la base de la langue ; l'épithélium de revêtement, du type polyédrique stratifié embryonnaire, est à trois couches de cellules et mesure une épaisseur moyenne de 35 μ.

Les bourrelets aryténoïdiens (Dimensions : H., 800 μ; L., 300 μ au tiers supérieur, 800 μ au tiers moyen; E., 400 μ au tiers supérieur, 800 μ au tiers moyen, 1200 μ au tiers inférieur), par leur partie supérieure, répondent à l'orifice pharyngien du larynx; leur sommet, distant d'un quart de millimètre, est placé symétriquement de chaque côté de la crête médiane de l'épiglotte (fig. 5). Dans leur tiers supérieur, les bourrelets aryténoïdiens ont une section à peu près triangulaire (fig. 23). La série des coupes, examinée de haut en bas, montre que ces bourrelets sont d'abord formés de tissu mésodermique assez lâche qui est bientôt remplacé par du tissu précartilagineux. Ce tissu, vers le tiers moyen, est plus particulièrement localisé dans la moitié postérieure du bourrelet (450 μ), et répond à la région de soudure des épithéliums de la rimule (fig. 24). Le tiers inférieur est occupé par les nodules cartilagineux qui n'ont plus leur forme arrondie; ils sont plus larges (400 μ) que hauts (300 μ), et leur plus petit diamètre (250 μ) est dirigé suivant l'épaisseur. La partie externe et inférieure prend dès maintenant la forme arrondie de l'apophyse musculaire de l'adulte (fig. 25).

L'orifice pharyngien du larynx affecte la forme d'un accent circonflexe renversé, et a pour dimensions : H. 250 μ; L. 1 millimètre; E. (profondeur) 0,5 millimètre. La fente laryngienne mesure 1,5 millimètre en hauteur. Dans le vestibule, sa largeur se réduit à 350 μ, mais sa profondeur atteint 650 μ. La portion vestibulaire de la fente reste perméable dans presque toute son étendue (0,6 millimètre); ses parois antérieure et postérieure sont séparées par un intervalle de 25 à 30 μ. La portion inter-aryténoïdienne est occupée par une lame épithéliale présentant sur les coupes, de distance en distance, quelques lacunes (fig. 24). L'extrémité inférieure du vestibule laryngien est à peu près au même niveau que les fibres supérieures du muscle ary-aryténoïdien et que la partie supérieure des nodules cartilagineux des aryténoïdes. Le canal vestibulo-trachéal se trouve toujours sur le prolongement du plan de réunion des portions vestibulaire et inter-aryténoïdienne de la fente laryngée; il est irrégulier, et son calibre est réduit en quelques points à 15 μ. Le canal pharyngo-trachéal chemine entre les deux cartilages aryténoïdes; il est plus régulier, et sa lumière à section ovalaire mesure 30 μ dans

son diamètre transversal sur 60 μ dans son diamètre antéro-postérieur. Lors de la réunion de ces deux canaux, la fente laryngée prend, sur les coupes, l'aspect d'une semelle à grand diamètre antéro-postérieur (650 μ). Dès que le cricoïde est figuré par un anneau cartilagineux, elle devient circulaire (400 à 500 μ de diamètre), et elle est parcourue par une crête postérieure de 150 μ. Les bourgeons pleins figurant les ventricules, dont nous avons signalé la première ébauche sur le fœtus de 24 millimètres, sont maintenant renflés à leur extrémité latérale (100 à 150 μ), et rattachés par un petit pédicule (50 μ) au fond de la gouttière vestibulaire. De plus, leur extrémité renflée est creusée d'une cavité centrale (45 à 50 μ), alors que le pédicule ne montre encore que quelques rares lacunes.

Le cartilage hyoïdien, excavé dans la partie inférieure de son corps, affleure l'extrémité supérieure des lames latérales du thyroïde. Dimensions des lames : H., 900 μ; L., 1200 μ; E., 120 μ en avant, 180 μ en arrière. Celles-ci arrivent au contact sur la ligne médiane, mais ne sont pas soudées. Cet embryon est donc un peu moins avancé que celui de 30 millimètres décrit par Nicolas. Le trou thyroïdien fait défaut, mais sa position est marquée par un amincissement très notable de la lame. Les grandes et petites cornes n'offrent presque rien de particulier; toutefois entre le bord supérieur de la lame et l'origine de la grande corne, il existe une échancrure d'environ un quart de millimètre. L'intervalle compris entre les bords antérieurs des lames est de 400 μ à la partie supérieure; il n'est bientôt plus figuré que par une fissure large de 100 μ. La pièce intermédiaire (*Lamina mediana* d'Halberstma) n'a pas encore acquis une autonomie suffisante au sein du tissu mésodermique pour qu'on puisse en bien marquer les limites; elle est indiquée par un tassement particulier des cellules dans la région de la fissure interthyroïdienne, qui répond à la partie inférieure du vestibule et de la base des aryténoïdes. Il y a là un tissu précartilagineux préparant le futur cartilage vocal.

Le cricoïde a une hauteur de près d'un millimètre. Son tiers moyen constitue un anneau complet d'une épaisseur moyenne de 250 μ; le diamètre extérieur de l'anneau est d'environ 1 millimètre, et son diamètre intérieur de 550 μ.

Les nodules cartilagineux aryténoïdiens représentent la forme

extérieure de la base des cartilages adultes, sauf l'apophyse vocale en voie de formation. Leur épaisseur (250 μ) est un peu inférieure à leur largeur et à leur hauteur; ils sont coiffés à leur extrémité supérieure par une petite masse de tissu précartilagineux.

Les diverses pièces cartilagineuses sont unies entre elles par du tissu mésodermique dense.

Les muscles intrinsèques sont maintenant bien marqués et ont des dimensions notables. L'ary-aryténoïdien déborde de 100 μ en haut les nodules cartilagineux de l'aryténoïde. Il a une hauteur d'un quart de millimètre, une largeur d'un millimètre et une épaisseur de 150 μ; les fibres transversales sont prédominantes. — Le crico-thyroïdien atteint également en hauteur un quart de millimètre; on lui reconnaît facilement un faisceau vertical ou antérieur entre l'arc cricoïdien et le bord inférieur de la lame latérale du thyroïde, et un faisceau oblique ou postérieur étendu de l'anneau du cricoïde à la petite corne du thyroïde. — Le crico-aryténoïdien postérieur paraît le plus volumineux de tous les muscles; sa hauteur atteint trois quarts de millimètre. Il s'étend de l'anneau du cricoïde, au-dessus de l'articulation crico-thyroïdienne, à l'apophyse musculaire de l'aryténoïde. Sur les coupes, le thyro-crico-aryténoïdien se montre sous la forme d'une lame triangulaire, étendue sur une hauteur de 300 μ. On peut y distinguer un faisceau externe allant de l'apophyse musculaire de l'aryténoïde au tissu dense interthyroïdien. Les fibres formant ce faisceau sont comprises entre la lame latérale du thyroïde et la future corde vocale; elles représentent l'ébauche du thyro-aryténoïdien.

Les vaisseaux de l'épiglotte viennent, comme nous l'avons vu, de l'artère dorsale de la langue; la vascularisation des aryténoïdes est fournie par l'artère laryngée supérieure qui contourne, au-dessous du nerf et avec lui, la grande corne du cartilage thyroïde. La thyroïdienne inférieure donne quelques artérioles qui cheminent, au-dessus de l'isthme du corps thyroïde, sur la face antérieure de la trachée pour atteindre la région du cricoïde.

Le nerf laryngé supérieur se distribue surtout à la face postérieure des bourrelets aryténoïdiens; en arrière du muscle interaryténoïdien, on peut suivre un filet que nous considérons comme

le rameau anastomotique de Galien. Les filets du récurrent se perdent dans les masses musculaires de l'ary-aryténoïdien, du crico-aryténoïdien postérieur et du thyro-crico-aryténoïdien.

Fœtus de 37 millimètres, a ♂ et c ♀ (milieu du 3e mois). — De ces deux fœtus, celui de 37 *c* est un peu plus avancé que l'autre. La conformation générale et les rapports du larynx sont sensiblement les mêmes que sur les fœtus de 30 et de 32/40 millimètres, mais ses dimensions ont augmenté sensiblement. La hauteur totale, mesurée du sommet de l'épiglotte à l'extrémité inférieure du cricoïde, dépasse 2,75 millimètres, dont près de 2 millimètres pour le larynx jusqu'au sommet des aryténoïdes.

L'épiglotte, dans sa forme générale et dans ses dimensions, diffère peu de celle de l'embryon de 32/40 (H., 580 μ; L., 1,45 millimètre; E., 800 μ). Les seules particularités à signaler sont que les ailettes latérales sont à peine marquées, et que la crête médiane de la face pharyngienne est à peu près complètement effacée. Mais la surface de l'organe commence à se transformer dans la région qui fait saillie dans la cavité pharyngienne, et surtout dans la région qui constitue la paroi antérieure du vestibule laryngé. L'épithélium y est formé de cinq à six assises cellulaires dont l'ensemble mesure 70 μ, c'est-à-dire le double de l'épaisseur qu'il atteint dans les autres régions. De plus, sur l'embryon *a*, il présente quelques crêtes verticales. Au niveau de la face postérieure, le tissu mésodermique sous-jacent, sur une épaisseur de 150 à 200 μ, est beaucoup plus dense que dans le reste de l'organe; il se rapproche par sa structure du tissu précartilagineux. Cette disposition ne s'observe pas toutefois sur les parties latérales, ni sur la partie supérieure de l'épiglotte.

Les aryténoïdes dépassent en hauteur 1 millimètre dont un peu moins de la moitié (450 μ) répond à leur partie supérieure limitant l'incisure interaryténoïdienne. Le cartilage arrive presque à la hauteur de cette portion supérieure, au niveau de laquelle la section triangulaire de chaque aryténoïde mesure 725 μ en largeur et 950 μ en épaisseur.

L'orifice pharyngien du larynx commence à s'agrandir suivant son diamètre vertical qui est de 350 μ. Cet orifice rappelle encore

la forme d'une ancre ; le long de la branche verticale de l'ancre, et sur la partie interne des aryténoïdes, on observe pour la première fois une légère échancrure qui est le premier indice de la division du tubercule aryténoïdien en tubercule corniculé ou de Santorini, et en tubercule cunéiforme ou de Wrisberg. Cette disposition, assez nette sur l'embryon de 37 millimètres *c*, n'existe pas encore sur celui de 37 millimètres *a*.

La fente laryngienne a une hauteur moyenne de 2 millimètres ; encore partiellement obturée sur l'embryon *a*, elle est perméable dans toutes ses parties sur l'embryon *c* dont la figure 13 représente le moulage par reconstruction de la cavité laryngée, abstraction faite de l'épaisseur des épithéliums. C'est d'après cette reconstruction que nous ferons notre description. Le vestibule du larynx et la rimule, qui font suite à l'orifice pharyngien, ont tout d'abord une partie commune de 250 μ de profondeur. Puis, chacune des parties de la fente laryngée s'aplatit considérablement, et, entre un quart et un demi-millimètre au-dessus de l'orifice pharyngien, le diamètre transversal du vestibule et le diamètre antéro-postérieur de l'incisure interaryténoïdienne sont sensiblement égaux (3/4 de millimètre). Leur plus grande dimension correspond à la région qui précède immédiatement la soudure des aryténoïdes, et s'élève à un millimètre, tandis qu'au point où apparaissent les premières fibres de l'ary-aryténoïdien, ce même diamètre n'est plus que d'un demi-millimètre. La paroi antérieure du vestibule du larynx est parcourue, suivant la ligne médiane, par une crête faisant saillie dans sa cavité, et qui répond à la gouttière interaryténoïdienne de la paroi postérieure. Cette crête se continue en haut avec le tubercule épiglottique ; en bas, elle s'accuse davantage dans la région des ventricules et des cordes vocales.

Sur l'embryon *c*, on voit nettement, d'après la reconstruction, que les ventricules, avec l'ébauche de leur appendice, se présentent comme deux diverticules de la partie tout à fait inférieure du vestibule du larynx. La largeur et l'épaisseur des ventricules sont à peu près les mêmes, environ 300 μ ; la hauteur, sensiblement moindre, n'atteint guère que 160 μ. La paroi épithéliale limitant la cavité est de 50 μ. Le pédicule creux rattachant le ventricule au ves-

tibule a un diamètre de 80 μ. Les ventricules sont en relation, en avant et en dehors avec les lames latérales du thyroïde, en arrière avec l'extrémité inférieure des aryténoïdes. Le point de jonction des pédicules ventriculaires avec l'extrémité inférieure du vestibule, est représenté par la terminaison inférieure de la crête vestibulaire, rendue plus saillante par la présence en avant d'elle de la pièce intermédiaire.

Les cordes vocales, ainsi que la glotte, sont désormais reconnaissables. La glotte, qui s'étend sur une longueur de 650 μ, peut être divisée en trois parties distinctes : une partie antérieure interposée aux cordes vocales (250 μ), une partie moyenne répondant aux cartilages aryténoïdes (150 μ), et une partie postérieure (250 μ) comprise dans la concavité du cricoïde (fig. 27 et 28). Au-dessous des cordes vocales, la fente laryngée se continue par le canal cricoïdien de forme d'abord triangulaire (fig. 29), puis arrondie, avec une crête médiane postérieure (fig. 30) de 250 μ de hauteur sur 150 μ de largeur. Le cartilage hyoïdien n'affecte pas les mêmes rapports sur les deux embryons de 37 millimètres. Sur l'embryon *a*, il affleure par son bord inférieur les parties les plus élevées des lames latérales du thyroïde, tandis que sur l'embryon *c* les bords supérieurs du thyroïde et de l'hyoïde sont sur le même plan. Ces variations individuelles répondent à un degré de flexion plus ou moins accusé de la tête sur le tronc.

Les lames latérales du thyroïde ont les dimensions suivantes sur l'embryon *c* : H., 950 μ; L., 1,5 millimètre ; E., de 120 à 200 μ ; grandes cornes : H., 700 μ; petites cornes : H., 250 μ. Ces lames sont partiellement soudées par leur bord antérieur. De haut en bas, on constate d'abord une échancrure large à son ouverture d'environ 350 μ et haute de 250 μ, puis une simple juxtaposition sur 200 μ, et une première soudure sur une étendue de 80 à 100 μ. Les lames latérales sont ensuite simplement accolées sur à peu près la même étendue, puis elles se soudent de nouveau sur une hauteur de 150 μ par l'intermédiaire du cartilage vocal, après quoi elles présentent une échancrure de 150 μ de large sur une hauteur égale.

La pièce intermédiaire a une forme à peu près arrondie et mesure entre 150 et 200 μ suivant ses principaux diamètres; elle

contribue par sa face postérieure à la soudure des lames thyroïdiennes, et par sa face antérieure, elle se loge entre les cordes vocales. Elle a une structure analogue à celle du thyroïde, mais les chondroplastes sont plus petits et plus tassés que dans les autres cartilages.

Le cricoïde, un peu oblique en avant, occupe une hauteur totale de 1 mill.; l'arc antérieur mesure 200 μ, et le chaton 900 μ. Le diamètre extérieur est de 1200 et l'intérieur de 980 μ; l'épaisseur moyenne de l'anneau cartilagineux est d'environ 250 μ.

Les cartilages aryténoïdes mesurent en hauteur un demi-millimètre, et sont coiffés par une petite masse de tissu précartilagineux (150 μ). Ils affectent la forme d'un tétraèdre dont la base serait sur le même plan que les ventricules. La section triangulaire à bords arrondis de cette base (fig. 27), limite la fente glottique par son côté interne, les deux autres côtés étant en rapport, l'antérieur avec la corde vocale, le postérieur avec le muscle aryténoïdien. On reconnaît nettement, comme angles de cette base, l'ébauche de l'apophyse vocale, et les apophyses musculaire et articulaire. A ce stade, le diamètre antéro-postérieur, pris au point où l'aryténoïde est le plus large, égale le diamètre transversal (400 μ). Le cartilage a le même aspect sur les coupes transversales que sur les coupes frontales : c'est un triangle à sommets émoussés.

Il n'existe rien de spécial dans le tissu dense qui unit les divers cartilages au niveau de leurs articulations. Toutefois, le premier indice de la membrane crico-thyroïdienne se montre sur quelques coupes (fig. 30).

Les muscles, sauf le crico-thyro-aryténoïdien, ne présentent guère de particularités intéressantes. Nous nous bornerons à indiquer leurs dimensions. Ary-aryténoïdien : H., 400 μ; L., 1,1 millimètre; E., 250 μ. Les fibres obliques débordent, en haut (50 μ) et en bas (100 μ), les fibres transversales plus profondes, et dont l'ensemble est plus épais. Crico-aryténoïdien postérieur : H., 1 millimètre; L., 0,5 millimètre; E., 0,25 millimètre. Crico-thyroïdien : H., 350 μ.

Bien que la différenciation du thyro-crico-aryténoïdien en deux masses musculaires ne soit pas absolue dans toute son étendue et

sur toutes les coupes, on reconnaît facilement en avant le thyro-aryténoïdien, et en arrière le crico-aryténoïdien latéral inséré sur la partie latérale de l'arc cricoïdien, et sur la partie antérieure et externe de l'apophyse musculaire de l'aryténoïde. Le thyro-aryténoïdien se fixe sur la face antérieure de l'aryténoïde, entre les apophyses musculaire et vocale, sur le thyroïde (dans sa partie soudée) et sur la pièce intermédiaire; ses faisceaux internes embrassent la corde vocale. Dimensions des deux muscles : H., 250 μ; L., 300 μ; E., 450 μ. Les coupes (fig. 27) montrent encore le muscle constricteur inférieur du pharynx qui s'insère au tubercule thyroïdien en embrassant la grande corne du thyroïde.

Bien que les diverses régions du larynx, comme l'épiglotte, la partie supérieure des aryténoïdes et la muqueuse vestibulaire ou cricoïdienne, soient richement vascularisées, le mode de distribution des vaisseaux reste le même que précédemment.

Le nerf laryngé supérieur, après avoir contourné la grande corne du cartilage thyroïde, passe sous la muqueuse des gouttières pharyngo-laryngées qu'il soulève légèrement; il paraît augmenter de calibre à cause de la présence du ganglion signalé par Nicolas. Il chemine dans le repli ary-épiglottique, jusque vers le sommet des aryténoïdes, et donne des filets à la muqueuse de la partie supérieure des bourrelets aryténoïdiens. Parmi ces filets, quelques-uns sont descendants; et l'on peut suivre, entre l'ary-aryténoïdien et la muqueuse, le rameau anastomotique de Galien. Le récurrent est placé dans l'angle formé par le cricoïde avec le bord postérieur du thyroïde, partiellement recouvert par le muscle crico-aryténoïdien postérieur; ses filets moteurs sont très bien développés, et ceux qui vont au crico-aryténoïdien contournent la petite corne du thyroïde à une faible distance de l'articulation crico-thyroïdienne.

Nous avons signalé plus haut les modifications qui se produisent dans l'épithélium, et dans la muqueuse de la face postérieure de l'épiglotte. Des modifications analogues se montrent dans les diverses parties de la fente laryngée. Dans la région vestibulaire, l'épithélium a une épaisseur de 35 μ, et les éléments de la couche superficielle prennent la forme cylindrique, tandis que dans la fente interaryténoïdienne, où les deux lames épithéliales antérieurement

soudées viennent de se séparer, les cellules ont conservé le type polyédrique embryonnaire, et l'épaisseur de l'épithélium ne dépasse pas 20 μ.

Fœtus de 40 millimètres a ♀, de 42/50 c ♀, de 44/57 a ♀, de 45/53 a ♂, de 47/60 a ♂, de 55 millimètres a ♀ (de 70 à 75 jours, seconde moitié du troisième mois). — Nous réunissons dans une description commune ces stades qui sont particulièrement intéressants en ce qui concerne la modification de la forme extérieure de l'orifice pharyngien du larynx. En comparant les figures 6, 7 et 8, on se rend facilement compte de la formation des tubercules cunéiformes. On sait que Göppert, s'appuyant sur des observations d'anatomie comparée, les fait dériver de l'épiglotte par l'intermédiaire des replis ary-épiglottiques. Kallius admet qu'ils proviennent tantôt de l'épiglotte, tantôt des bourrelets aryténoïdiens, suivant l'espèce animale envisagée. Or, entre les stades 37 et 55 millimètres, on les voit, sur le fœtus humain, nettement se former aux dépens des tubercules aryténoïdiens. Sur le fœtus de 40 millimètres (fig. 6), l'orifice pharyngien, dont la largeur mesure un peu plus d'un millimètre (1,150 μ) et la hauteur 350 μ, affecte toujours la forme d'une ancre limitée en haut par l'épiglotte, et en bas par les deux gros tubercules aryténoïdiens qui peuvent être appelés dès maintenant *tubercules cunéiformes*. En effet, ces tubercules sont séparés, en dedans, de deux autres tubercules beaucoup plus petits par un sillon étroit et profond (0,25 millimètre). Les tubercules internes deviendront les *tubercules corniculés*, et le sillon interposé est le premier indice du *filtrum ventriculi* de C. Merkel. Dans la suite, au fur et à mesure que les tubercules cunéiformes se reporteront en dehors, les tubercules corniculés deviendront plus apparents (fig. 7).

A ce stade, l'orifice pharyngien présente la forme d'un cintre byzantin dont le diamètre transversal atteint deux millimètres, et le diamètre vertical un millimètre et quart. L'épiglotte, qui le limite en haut, montre deux ailettes latérales bien marquées, et s'unit aux tubercules cunéiformes par les replis ary-épiglottiques qui ont diminué d'étendue dans le sens transversal. D'après la nouvelle position qu'ils occupent, les tubercules cunéiformes semblent alors

être plutôt une dépendance de l'épiglotte que des aryténoïdes dont ils dérivent.

Entre les stades de 40 et de 55 millimètres, l'accroissement du larynx est très rapide, et la longueur totale de cet organe passe de 3 à 4,5 millimètres. Cet accroissement se manifeste tout particulièrement sur la partie pharyngienne de l'épiglotte dont les dimensions (H., 0,75 millimètre; L., 1,75 millimètre), sur l'embryon de 40 millimètres, ont doublé (H., 1,50 millimètre; L., 3 millimètres) sur l'embryon de 55 millimètres; il s'accompagne d'une transformation dans la constitution de l'organe. Au lieu d'un bourrelet transversal avec deux ailettes latérales, on commence à reconnaître la forme définitive, telle que l'ont décrite Göppert et Kallius, une partie avec squelette et une partie dépourvue de squelette. La première, triangulaire et médiane, est formée d'une couche de tissu mésodermique très dense, offrant les caractères du tissu précartilagineux (fig. 42). La deuxième, représentée surtout par les ailettes, est séparée de la première par un sillon très net; elle ne suit pas l'accroissement de la première, puisque les ailettes mesurent, suivant leurs deux dimensions, 500 μ sur l'embryon de 40 millimètres, et 1,5 millimètre de long sur 250 μ de large sur celui de 55 millimètres. L'examen comparatif des figures 6 et 7 amène à penser que les ailettes s'étalent sur les côtés de la portion squelettique, sans présenter le même degré de développement que cette dernière. Signalons en passant l'apparition d'un épithélium cilié avec plissements sur la face vestibulaire et pharyngienne de l'épiglotte (embryon de 4,7/6 centimètres).

La cavité du larynx, dans sa portion vestibulaire et dans sa portion aryténoïdienne, n'offre rien de bien particulier à signaler, au point de vue morphologique, si ce n'est que, dans la région ventriculaire, elle est totalement perméable, et qu'elle a considérablement augmenté de dimensions. Nous nous bornerons à l'étudier au niveau des ventricules. Ceux-ci s'ouvrent dans la région glottique, à un millimètre au-dessus du bord inférieur du cricoïde; à ce niveau, la fente glottique mesure 900 μ suivant son diamètre antéro-postérieur, et 100 μ seulement suivant son diamètre transversal. L'orifice glottique du ventricule occupe la partie tout à fait anté-

rieure de la glotte, de chaque côté de la pièce intermédiaire du thyroïde qui forme une petite crête médiane dans la cavité du vestibule; il est à peu près arrondi et ses divers diamètres sont de 170 μ. A cet orifice fait suite un canal de même calibre dont la longueur est d'un quart de millimètre. Ce canal s'ouvre dans une cavité assez régulièrement dilatée (400 μ), qui présente à sa partie supérieure et externe un petit appendice de 80 à 100 μ de hauteur. Ces dimensions se rapportent à l'embryon de 4,7/6 centimètres.

L'aspect du ventricule est un peu différent sur les fœtus de 42/50 et de 44/57 millimètres qui, malgré leurs dimensions inférieures, sont plus avancés. Sur le fœtus 44/57 millimètres dont la figure 34 représente une coupe médiane sagittale, l'orifice ventriculaire et la cavité qui lui fait suite affectent la forme d'une fente antéro-postérieure de près d'un demi-millimètre de long sur 80 à 100 μ de hauteur; la profondeur du ventricule est d'un quart de millimètre.

Les cordes vocales qui apparaissent sur les coupes avec la pièce intermédiaire et avec la portion des lames thyroïdiennes soudée inférieurement, répondent à l'orifice inférieur du ventricule; chacune d'elles, triangulaire sur les sections frontales, mesure de 320 à 350 μ suivant ses principaux diamètres sur le fœtus 4,7/6 centimètres, et près d'un demi-millimètre sur celui de 44/57 millimètres. L'épithélium qui revêt la surface glottique des cordes vocales est constitué par cinq à six assises de cellules polyédriques, et sa hauteur totale atteint 45 μ. Dans la cavité ventriculaire, cette hauteur s'abaisse à 35 μ, et le nombre des couches cellulaires est réduit à quatre.

Le cartilage hyoïdien tend à s'éloigner des lames thyroïdiennes, comme le montre la figure 34, sur laquelle la coupe sagittale du corps affecte l'aspect d'une demi-lune. Sur cette même figure, on remarquera la forme caractéristique de l'aryténoïde (H., 750 μ; L. et E., 200 à 250 μ) dont l'extrémité supérieure, devenue cartilagineuse, se recourbe en arrière au-dessus du muscle ary-aryténoïdien sur une étendue de 100 μ. Le cricoïde (H., 1250 μ; E., 400 μ; arc antérieur 250 μ, chaton 1100 μ) n'offre aucun détail spécial à signaler; tout l'intérêt se porte sur l'évolulion du thyroïde.

Les lames latérales, dont la hauteur dépasse un millimètre (1100 μ), se prolongent en arrière par les grandes (800 μ) et par les petites cornes (350 μ). Un peu au-dessous de l'origine des grandes cornes se trouve le tubercule thyroïdien en avant et au-dessous duquel chaque lame est percée d'un trou. Le foramen thyroïdien, sensiblement plus grand à droite (H., 80 μ; L., 160 μ) qu'à gauche (H., 50 μ; E., 80 μ), est rempli de ce côté par du tissu mésodermique. A droite, on aperçoit au milieu de ce tissu, un rameau vasculaire émané de l'artère laryngée supérieure. Au voisinage de la ligne médiane, les deux lames se mettent en rapport, par leur bord antérieur, sur une hauteur de près d'un millimètre. En suivant la série des coupes de haut en bas, on constate, sur une hauteur de 300 μ, une échancrure supérieure, d'abord assez large, qui diminue jusqu'à ce que les deux lames arrivent au contact et se soudent sur une faible étendue (150 à 200 μ). Les deux lames thyroïdiennes, de nouveau distinctes l'une de l'autre, sont unies par l'intermédiaire du cartilage vocal, sur une hauteur de 250 μ, dans la région répondant à la fente ventriculaire, à la base des aryténoïdes, et à la partie supérieure des cordes vocales. Au-dessous du nodule intermédiaire, les deux lames cartilagineuses sont de nouveau fusionnées sur une étendue de 200 μ, puis elles s'écartent en formant une échancrure inférieure de 150 μ environ. Le nodule intermédiaire mesure à peu près 200 μ suivant ses diamètres principaux; le tissu qui le constitue est plus dense, et prend plus activement les colorants que celui des lames thyroïdiennes.

Les articulations des diverses pièces cartilagineuses sont représentées par des nappes mésenchymateuses à éléments cellulaires très rapprochés, et que l'on est tenté de confondre avec le tissu précartilagineux.

Parmi les muscles intrinsèques, le crico-thyro-aryténoïdien offre quelques particularités intéressantes. On y distingue nettement les faisceaux du crico-aryténoïdien latéral par leur direction oblique, et par leur insertion à l'apophyse musculaire de l'aryténoïde. Le thyro-aryténoïdien se compose de fibres antéro-postérieures, comblant l'espace compris entre la lame thyroïdienne, la corde vocale, et la face antérieure de l'aryténoïde. Les fibres externes sont paral-

lèles à la direction de la lame thyroïdienne, mais ne se fixent pas sur elle; on peut les suivre jusqu'au cartilage vocal. Les fibres internes circonscrivent la corde vocale. Ces deux ordres de fibres s'insèrent sur l'aryténoïde, entre les apophyses musculaire et vocale. Dès le stade de 4 centimètres, on peut constater, au niveau de l'apophyse musculaire de l'aryténoïde, des échanges de fibres entre les divers muscles qui s'y insèrent (aryténoïdien oblique et transverse, crico-aryténoïdien postérieur et latéral, thyro-aryténoïdien). Ainsi se trouve réalisée, dans l'ensemble, la disposition connue sous le nom de sphincter du larynx; mais, comme l'ont fait remarquer Fürbringer (1875) et Nicolas (1894), cette disposition est secondaire et non primitive.

La distribution générale des vaisseaux et des nerfs est la même que celle que nous avons indiquée aux stades précédents. La seule particularité qui nous arrêtera, concerne le ganglion annexé au nerf laryngé supérieur. Ce ganglion se trouve situé en dedans du bord supérieur de la lame latérale du cartilage thyroïde, près de la grande corne, en dehors du sommet du cartilage aryténoïde, et au voisinage de la gouttière latérale du vestibule laryngé placée en avant et un peu en dedans de lui. Les dimensions de ce ganglion, dont les cellules sont très nettes, atteignent : H., 150 μ; L., 160 μ; E., 300 μ, sur le fœtus 4,7/6 centimètres.

Aux environs du stade de 4 centimètres, des modifications importantes se produisent dans la nature des épithéliums du larynx. Les cils vibratiles dont l'existence était douteuse sur le fœtus de 37 millimètres *c*, sont bien développés sur les divers fœtus que nous avons étudiés entre 4 et 5,5 centimètres. Nous choisirons comme type de notre description de la muqueuse, dans les diverses régions, le fœtus 4,7/6 centimètres dont l'état de conservation et de fixation est excellent. La muqueuse qui recouvre la face postérieure de l'épiglotte se compose d'un derme très dense à structure précartilagineuse, présentant quelques plis, et dont l'épaisseur est de 150 μ. L'épithélium pluristratifié (H., 55 μ) est bordé par une couche de cellules prismatiques pourvues de cils vibratiles de 6 à 8 μ de hauteur. Cette disposition se retrouve sur la face antérieure du vestibule. L'épithélium qui

revêt la face postérieure est moins élevé (35 μ) et cilié également. Dans la région interaryténoïdienne supérieure, l'épithélium pluristratifié a une épaisseur comprise entre 30 et 35 μ, mais il s'abaisse jusqu'à 15 μ entre les cartilages où l'on n'aperçoit que deux assises cellulaires; il est dépourvu de cils. Dans la cavité ventriculaire, les cils font aussi défaut; l'épaisseur de l'épithélium y est de 30 à 35 μ. L'épithélium à deux couches se retrouve dans la région cricoïdienne, mais, sur les cordes vocales, on distingue par places jusqu'à cinq couches épithéliales (35 μ d'épaisseur moyenne) dont l'assise superficielle prend l'aspect pavimenteux.

L'épithélium de la trachée est cylindrique cilié à trois assises cellulaires, et celui du pharynx est mixte stratifié.

Fœtus de 6/8,5 centimètres a ♂ et de 6,5/9 centimètres a ♀ (fin du 3e mois). — Ces fœtus ont été débités en coupes frontales sériées; les différences avec les stades précédents sont peu importantes, nous nous bornerons à signaler les plus intéressantes. Par suite du redressement artificiel du cou, le cartilage hyoïdien a perdu tout contact avec les lames thyroïdiennes dont il est séparé par une distance de 150 μ environ; seules les extrémités postérieures des grandes cornes de ces deux cartilages sont unies par du tissu précartilagineux. Le tissu mésodermique, interposé entre le corps du cartilage hyoïdien et le bord supérieur des lames thyroïdiennes, ne présente aucun indice annonçant la formation d'une membrane thyro-hyoïdienne.

Le cartilage aryténoïde a acquis sa forme définitive. Son apophyse musculaire est entourée de fibres striées passant du crico-aryténoïdien postérieur et de l'ary-aryténoïdien vers le crico-aryténoïdien latéral et le thyro-aryténoïdien; le sphincter secondaire du larynx peut être considéré comme achevé. Entre le sommet du tubercule corniculé et l'extrémité supérieure du cartilage aryténoïde, il existe une distance de plus d'un demi-millimètre, mais le tissu mésodermique qui l'occupe n'affecte aucune disposition structurale pouvant faire prévoir la formation du cartilage corniculé. Les coupes passant par les ventricules (500 μ en travers, 150 μ en hauteur) montrent que l'orifice de ces cavités est bordé par les cordes vocales et par les bandes ventriculaires; l'appendice du

ventricule semble faire défaut. En dehors de l'extrémité externe de la cavité ventriculaire, on trouve des fibres musculaires émanées du thyro-aryténoïdien externe qui se portent dans la corde vocale supérieure, en contournant le ventricule. Les cordes vocales ont la même structure que sur les fœtus précédents. Les épithéliums se différencient de plus en plus. Sur la corde vocale, l'épithélium polyédrique embryonnaire mesure 35 μ; sur les bandes ventriculaires et dans les cavités, l'épithélium, nettement cilié, a une hauteur variant de 25 à 30 μ. Il n'existe nulle part trace de bourgeons glandulaires. Sur les coupes voisines du pharynx, on aperçoit les deux nerfs laryngés; le récurrent chemine entre le muscle crico-thyroïdien et le cartilage cricoïde, puis entre le cartilage thyroïde et la partie externe du crico-aryténoïdien postérieur, et il va se terminer dans l'ary-aryténoïdien.

Fœtus de 8,3/11 centimètres et de 9/12 centimètres a ♀ (fin du 3e mois, début du 4e mois). — A cette époque, les dimensions moyennes du larynx atteignent : H., 5,6 millimètres; L., 5,2 millimètres, E., 2, 8 millimètres.

On peut déjà considérer la cavité du larynx comme ayant acquis la forme générale de l'adulte; l'orifice laryngien présente l'aspect précédemment indiqué de cintre byzantin. La face antérieure du vestibule est occupée par le pédicule de l'épiglotte avec son tubercule bien visible; au-dessous de ce dernier se trouvent des plis profonds de la muqueuse qui peuvent en imposer pour des diverticules de la cavité. Les gouttières latérales du vestibule se sont élargies et méritent le nom de faces. Elles sont triangulaires à sommet inférieur, et sont parcourues suivant leur longueur, par un pli minutieusement décrit par Kallius, et représenté par lui dans les figures 3 et 9 de son mémoire. Ce pli, en grande partie effacé chez l'adulte, n'a pas encore reçu de dénomination spéciale. Mais ce qui nous a plus particulièrement frappé, c'est le sillon qui s'interpose en arrière entre ce pli et la saillie aryténoïdienne, marquant ainsi la limite de cette dernière. Ce sillon que nous proposons d'appeler *sillon ary-épiglottique*, contourne en dehors le tubercule cunéiforme, le sépare du repli ary-épiglottique, et descend, en dehors de la saillie aryténoïdienne, jusqu'à la partie

postérieure de la fente ventriculaire, en contournant en haut et en arrière la bande ventriculaire. La face aryténoïdienne des ventricules et la rimule n'offrent rien de notable; seule, la région des ventricules est intéressante.

La figure 35 représente une coupe frontale du fœtus 8,3/11 centimètres passant par les cavités ventriculaires, et de plus, par l'appendice, du côté gauche. La partie supérieure de la coupe montre l'extrémité antérieure du vestibule avec le tubercule épiglottique en haut, et les bandes ventriculaires en bas. Celles-ci, distantes d'environ un demi-millimètre, forment la lèvre supérieure de l'orifice ventriculaire, dont la lèvre inférieure est constituée par les cordes vocales écartées l'une de l'autre de 150 à 200 μ seulement. On voit donc que les bandes ventriculaires, comme chez l'adulte, laissent découverte une partie de la corde vocale plus grande que la largeur totale (300 μ) de la glotte. Cette dernière figure à ce stade, sur la coupe, un véritable canal de 3/4 de millimètre de hauteur se continuant insensiblement en bas avec le conduit crico-trachéal. Le ventricule offre, sur les coupes frontales, la forme d'une fente semi-lunaire, dont la concavité regarde en haut et en dedans. Sa cavité s'étend sur une longueur de près d'un millimètre, et répond, par son extrémité externe, à peu près au milieu de la hauteur du cartilage thyroïde. A gauche, la section intéresse, en plus du ventricule, son appendice dont la hauteur est d'un demi-millimètre, et dont l'orifice de communication avec le ventricule est assez étroit (50 μ). On remarquera encore, sur la figure 35, que l'extrémité externe du ventricule est en rapport avec le muscle thyro-épiglottique, tandis que les fibres musculaires font défaut dans la région correspondant à l'appendice.

Les principaux cartilages du larynx subissent un accroissement régulier et leurs dimensions atteignent : thyroïde (lames latérales) : H., 2,8 millimètres; grandes cornes, 1,5 millimètre, et petites cornes, 700 μ; cricoïde : H., 2,2 millimètres; L., 1,5 millimètre (chaton); aryténoïde : H., 1,25 millimètre; L., 900 μ. Les bords antérieurs des lames thyroïdiennes sont unis de la même manière que précédemment, et la pièce intermédiaire, très reconnaissable sur le fœtus 9/12, mesure en largeur 0,5 millimètre et 0,25 millimètre en

épaisseur. Tous ces cartilages sont hyalins, et sont entourés d'une mince enveloppe périchondrale. L'épiglotte, contrairement aux cartilages précédents, commence à subir son évolution définitive. Les dimensions moyennes sont : H., 1,5 millimètre (partie saillante); L., 1,75; et E., 1 millimètre. On peut lui reconnaître nettement deux parties distinctes : une partie antérieure et une partie postérieure (fig. 43). La partie antérieure, répondant à la face linguale, mesure environ les deux tiers de son épaisseur; elle est formée de tissu mésoblastique lâche, richement vascularisé, et revêtue d'un épithélium polyédrique embryonnaire régulier (80 μ). La partie postérieure mesure une épaisseur de 250 μ; elle se différencie de l'antérieure par la présence de tissu précartilagineux, qui devient surtout abondant dans la région vestibulaire, où il dessine la saillie du tubercule épiglottique.

Les premières cavités articulaires se montrent sur le fœtus de 8,3/11 au niveau des articulations crico-aryténoïdiennes. Les grandes cornes des cartilages hyoïde et thyroïde restent unies par syndosmose.

Les muscles sont complètement développés, sauf le thyro-aryténoïdien dont les fibres vocales n'ont pas encore fait leur apparition. Nous n'avons rien observé de particulier en ce qui concerne les vaisseaux et les nerfs.

L'épithélium qui revêt la face vestibulaire de l'épiglotte présente les mêmes plissements que nous avons indiqués précédemment. De plus, sur le fœtus de 8,3/11 (fig. 43), on voit apparaître les premières involutions glandulaires, renflées dans leur partie profonde. Sur le fœtus de 9/12, ces bourgeons glandulaires mesurent 300 μ de largeur, et arrivent au contact de la partie squelettique de l'épiglotte. Ils sont creusés d'une lumière de 7 à 8 μ de diamètre.

L'épithélium est prismatique stratifié cilié dans toute la région du vestibule et dans les ventricules. Sa hauteur moyenne est de 35 μ; il atteint 40 μ dans la cavité ventriculaire. Sur la corde vocale, il est pavimenteux stratifié, et la transition avec l'épithélium cilié se fait suivant un sillon qui limite l'orifice ventriculaire. Cet épithélium pavimenteux stratifié se continue en arrière dans la fente interaryténoïdienne.

De la partie profonde de l'épithélium se détachent des bourgeons glandulaires analogues à ceux dont nous avons donné la description à propos de l'épiglotte. Ces bourgeons glandulaires sont surtout développés, indépendamment de la région épiglottique, sur les bandes ventriculaires et sur le sommet des aryténoïdes où certains dépassent un quart de millimètre. On peut dire en général qu'ils occupent toute la région vestibulaire, sauf les cavités des ventricules. Ils sont moins volumineux que dans la trachée. Sur quelques bourgeons terminaux on reconnait des cellules de forme polyédrique, disposées autour d'une lumière centrale. Ces éléments ont déjà une affinité très marquée pour les matières colorantes, et en particulier pour le carmin.

Fœtus de 10/14,5 centimètres a ♂ (première moitié du 4e mois). — La hauteur totale du larynx est de 7,5 millimètres, et son orifice pharyngien atteint 1,75 millimètre suivant la verticale, et 1,5 millimètre dans sa plus grande largeur. Entre les tubercules de Wrisberg, dont la saillie est de 0,5 millimètre, cette largeur s'abaisse à 0,75 millimètre.

L'ensemble de la cavité laryngienne ressemble à celle de l'adulte, comme nous l'avons indiqué à propos du fœtus de 8,3/11 centimètres ; aussi notre attention s'est-elle plus spécialement portée sur la région des ventricules en voie d'évolution. Ces cavités ont comme dimensions : L., 1 millimètre ; E., 0,75 millimètre ; H., 50 μ ; celles de l'appendice sont : L., 80 μ ; E., 0,5 millimètre ; H., 0,55 millimètre. L'orifice ventriculaire a l'aspect d'une large fente, ouverte dans le vestibule, et bordée en haut par la bande ventriculaire. Celle-ci a déjà sa forme définitive, celle d'un bourrelet de 0,75 millimètre, laissant à découvert la corde vocale. Sur les coupes frontales, les deux faces ventriculaire et glottique de la corde apparaissent taillées à angle droit. La corde vocale est légèrement déprimée par rapport à la cavité ventriculaire ; elle est circonscrite sur sa face ventriculaire et sur sa face glottique par un sillon, douteux au stade 8,3/11 centimètres, mais maintenant bien marqué. Ce sillon *Linea arcuata* de Reinke) est situé à 225 μ du bord libre de la corde, et court parallèlement à ce bord.

L'accroissement des cartilages se poursuit régulièrement, et

nous notons 3 millimètres comme hauteur de la lame latérale du thyroïde. Nos coupes frontales, un peu incomplètes en avant, ne nous permettent pas d'établir si, à ce stade, la soudure des deux lames est complète; nous croyons cependant qu'il existe encore des traces de la pièce intermédiaire. Le tissu précartilagineux envahit de plus en plus l'épiglotte, et s'étend jusqu'aux replis ary-épiglottiques. Sur une épaisseur moyenne de 1,75 millimètre, la portion pharyngienne seule présente du précartilage, localisé à la partie profonde de la muqueuse sur 150 μ. Cette partie squelettique de l'épiglotte a une épaisseur de 0,5 millimètre seulement.

Les articulations intrinsèques du larynx possèdent une cavité articulaire bien nette. Rectiligne dans les deux articulations principales, cette cavité mesure, suivant son diamètre frontal 650 μ dans la crico-aryténoïdienne, et un demi-millimètre dans la crico-thyroïdienne.

Les principales modifications structurales que présente ce fœtus portent sur les cordes vocales. Nous avons déjà signalé l'existence des lignes arquées limitant la portion revêtue d'un épithélium pavimenteux stratifié (50 μ). La corde se compose de deux parties distinctes : celle qui avoisine le bord libre, formé de tissu mésoblastique peu dense, et celle qui est au contact du muscle thyro-aryténoïdien, dont les éléments, allongés dans le sens de la corde, sont fortement tassés les uns contre les autres; l'existence de fibres élastiques y est encore douteuse. Le muscle thyro-aryténoïdien a une épaisseur moyenne d'un millimètre. Sa partie externe, la plus volumineuse, se compose de faisceaux obliques, et l'on peut reconnaître quelques fibres à direction ascendante vers l'épiglotte qui contournent le bord externe du ventricule. La partie interne du muscle, comprenant le quart de son épaisseur totale, se compose de fibres à direction antéro-postérieure, plus particulièrement en rapport avec le tissu dense de la corde; c'est le muscle vocal qui commence à se différencier.

L'épithélium se comporte comme nous l'avons indiqué sur le fœtus 8,3/11 centimètres; il est pavimenteux stratifié seulement dans la région de la corde vocale; et sur son prolongement, dans la fente interaryténoïdienne. La transition est brusque au niveau de

la ligne arquée ventriculaire; elle est graduelle sur le versant glottique.

Les glandes prennent une importance de plus en plus considérable; elles sont un peu inégalement réparties. Les bourgeons qui occupent la face postérieure de l'épiglotte sont répandus dans le tissu précartilagineux qu'ils traversent complètement par places. Les bourgeons les plus volumineux se trouvent dans le vestibule, au niveau de la région aryténoïdienne, et répondent à la face antéro-externe du cartilage (fossette hémisphérique). Ils mesurent de 250 à 300 μ, et affectent déjà la forme générale de glandes en grappe, constituées par un conduit collecteur portant deux ou trois culs-de-sac sécrétoires. Les glandes font encore défaut au niveau des replis ary-épiglottiques, dans la région interaryténoïdienne, et sur la partie libre des bandes ventriculaires, tandis qu'on en rencontre quelques-unes dans la cavité du ventricule et de l'appendice (ce sont les plus petites, 50 à 80 μ). En général, ces bourgeons glandulaires sont formés d'un canal excréteur qui n'est pas entièrement perméable; son diamètre est en moyenne de 50 μ, tandis que le cul-de-sac piriforme qui termine le bourgeon est plus volumineux, et mesure 100 μ de diamètre. Il n'existe pas de différence appréciable entre le revêtement épithélial du cul-de-sac et du canal excréteur. On y trouve une assise de cellules cylindriques régulières entre les parties périphériques desquelles on peut voir quelques cellules plus petites.

Fœtus de 16/23 centimètres d ♂, de 16/23,5 centimètres a ♀ et de 16/24 centimètres b ♀ (milieu du 5e mois). — Les dimensions moyennes du larynx à cette époque atteignent : H., 8 millimètres; L., 7,25 millimètres; E., 6,5 millimètres.

Ce stade est particulièrement intéressant au point de vue du développement de la forme extérieure de l'épiglotte. Nous avons vu (p. 185) que, sur les fœtus de 4 à 6 centimètres, on pouvait reconnaître à l'épiglotte une partie médiane pourvue d'une ébauche squelettique et deux ailettes latérales. Ces ailettes sont reliées à la paroi pharyngienne chacune par un repli (pharyngo-épiglottique), déjà très net sur les fœtus de 8 à 10 centimètres. Entre les stades de 10 à 14 centimètres, on peut voir les ailettes et les replis augmenter

considérablement de volume, et atteindre, puis dépasser l'extrémité supérieure de la partie squelettique de l'épiglotte. Au stade de 16/23 centimètres, les portions non squelettiques et les replis pharyngo-épiglottiques ont acquis leur maximum de développement, et forment une véritable membrane, englobant le squelette épiglotique, et tendue entre les deux parois du pharynx. C'est ce que montre très bien la figure 8, sur laquelle on remarquera, en outre, les deux gros tubercules cunéiformes (1,25 à 1,5 millimètre) superposés aux corniculés, et contribuant à limiter avec eux l'orifice pharyngien du larynx.

La structure de l'épiglotte s'est profondément modifiée ; le tissu mésenchymateux s'est surtout localisé vers le sommet et sur les côtés de l'organe, dont la partie moyenne est devenue cartilagineuse. Au tissu précartilagineux des stades précédents s'est substituée une lame de cartilage plus étendue dans la région médiane, et qui, sur une épaisseur moyenne de l'épiglotte de 1,25 millimètre, occupe près de 400 μ. Cette lame cartilagineuse est en relation, sur ses deux faces, avec des glandes dont les culs-de-sac fragmentent par places son tissu, au point qu'on pourrait croire, sur certaines coupes, que l'épiglotte est composée de nodules cartilagineux isolés. Ce cartilage est hyalin avec des cellules fusiformes, triangulaires, disposées sans ordre. L'existence de fibres dans la substance amorphe du cartilage reste douteuse ; par endroits, cependant, sur le fœtus 16/24 centimètres, on distingue quelques filaments réfringents.

Les deux lames latérales du thyroïde se sont soudées en un cartilage unique dans lequel on distingue une échancrure supérieure assez considérable. Toutefois, sur le fœtus de 16/23,5 centimètres, on reconnaît encore, sur les coupes passant au-dessous de l'échancrure, la trace de la pièce intermédiaire sous la forme d'un petit nodule (250 μ d'épaisseur sur 350 μ de largeur) dont les éléments sont plus petits et plus tassés que dans les autres parties du cartilage. L'aryténoïde, avec sa forme bien délimitée dans presque toutes ses portions, a son apophyse vocale constituée par du tissu précartilagineux qui se prolonge vers la corde vocale, comme le montre la figure 38. On remarque également, à l'insertion de la

corde vocale dans l'angle thyroïdien, deux petits amas de précartilage qui figurent l'ébauche des nodules sésamoïdes. L'extrémité supérieure et postérieure de l'aryténoïde est aussi coiffée d'une petite masse précartilagineuse figurant le futur fibro-cartilage de Santorini. Toutefois, dans les tubercules cunéiformes, rien ne peut encore laisser supposer l'apparition des cartilages de Wrisberg.

Les articulations crico-aryténoïdiennes et crico-thyroïdiennes sont à peu près complètement développées. La fente articulaire mesure près d'un millimètre, et les surfaces, planes dans la crico-thyroïdienne, ont pris, dans la crico-aryténoïdienne, une forme hémisphérique ou cylindroïde du côté du cricoïde et excavée du côté de l'aryténoïde. Les ligaments sont maintenant figurés par une sorte de tissu fibro-cartilagineux, en continuité directe avec le périchondre dont ils présentent les réactions colorantes.

La cavité laryngienne, les ventricules et leur appendice n'offrent rien de particulier; l'appendice, par son sommet, se place à peu près sur le même plan que le sommet des aryténoïdes et le bord supérieur du thyroïde. Les figures 36 et 37 montrent les relations de ces diverses parties à deux niveaux différents. Les bandes ventriculaires sont maintenant envahies par les glandes dans toute leur étendue. Quant aux cordes vocales, elles sont particulièrement intéressantes par leur structure. Le ligament thyro-aryténoïdien se présente, sur les coupes frontales et transversales (fig. 38), avec un aspect nettement fibrillaire. Il se compose de matière amorphe transparente dans laquelle sont plongées de petites cellules rondes, à noyaux volumineux, et de fines fibres élastiques; il n'existe aucune trace de fibres lamineuses. Directement en dehors du ligament thyro-aryténoïdien se trouvent les fibres antéro-postérieures du muscle vocal dont l'importance augmente de plus en plus.

L'épithélium est pavimenteux stratifié vers la base de la langue, dans les gouttières du pharynx et sur la face linguale de l'épiglotte, avec, par places, des traînées de cellules ciliées. Sur la face pharyngienne de l'épiglotte, dans le vestibule et sur les bandes ventriculaires, il est cylindrique cilié, et atteint une hauteur de 60 μ. Sur les cordes vocales, il est pavimenteux stratifié et particulièrement bas (25 μ) par suite de la desquamation des couches superficielles.

Les papilles dermiques n'ont pas encore fait leur apparition dans cette région, mais, sur le fœtus 16/24 centimètres, on observe quelques plis au niveau du versant glottique de la corde. Dans la trachée, l'épithélium cilié atteint une hauteur de 55 μ, et il est limité par une membrane basilaire, encore peu nette.

Depuis le stade précédent, les glandes se sont considérablement développées; elles sont toutes ramifiées par leur partie profonde, et ont, dès maintenant, l'aspect général des glandes acineuses (glandes racémeuses). Sur le fœtus 16/24 centimètres, les culs-de-sac ont un diamètre moyen de 100 μ; ils sont tapissés par une couche de cellules cylindriques claires (25 à 30 μ), et offrant déjà nettement le type des cellules muqueuses. A côté des culs-de-sac muqueux existent quelques culs-de-sac séreux. Les cellules des conduits excréteurs sont semblables à celles des fœtus précédents, et prennent fortement le carmin.

Les glandes sont surtout abondantes et bien développées à la face postérieure de l'épiglotte dont elles traversent par places le cartilage, dans les replis ary-épiglottiques, vers le sommet des aryténoïdes où elles sont volumineuses, dans les cavités ventriculaires et leur appendice, et sur les bandes ventriculaires. Dans la région interaryténoïdienne, elles sont plus petites et moins ramifiées. On peut donc dire, en résumé, que toute la région du vestibule est riche en glandes, avec cette restriction qu'elles sont sensiblement plus petites dans la portion interaryténoïdienne. Les glandes sont également moins volumineuses dans le canal cricoïdien; elles augmentent rapidement de dimensions jusqu'à la trachée où elles sont très ramifiées, et atteignent près de 400 μ de longueur. Dans toutes ces glandes la lumière est très nette.

Fœtus de 20/31 centimètres a ♀ et de 21/32 centimètres ♀ (première moitié du 6e mois). — Le larynx, au commencement du 6e mois de la vie fœtale, mesure 1,5 centimètre en hauteur, et dépasse un centimètre en largeur et en épaisseur. A ce stade, le cartilage hyoïdien commence à s'ossifier, le processus d'ossification se montre d'abord dans les grandes cornes. Le cartilage épiglottique prend une forme concave en arrière; sa largeur est de 1,75 millimètre, et son épaisseur moyenne de 0,5 millimètre. Il

paraît décomposé en une série de nodules par les glandes qui le traversent et forment des amas importants contre sa face antérieure; certains nodules ont conservé l'aspect fœtal, d'autres ont déjà la structure du fibro-cartilage élastique à très fines fibres. Le cartilage envoie des expansions latérales qui pénètrent dans les replis ary-épiglottiques. Le cartilage de Wrisberg n'est représenté que par des éléments cellulaires fortement tassés les uns contre les autres. Le cartilage de Santorini est figuré par un nodule à l'état de pré-cartilage, occupant le sommet de l'aryténoïde; ce nodule plus haut que large a comme dimensions : 0,75 millimètre sur 0,50 millimètre. Un tissu de même nature prolonge l'apophyse vocale de l'aryténoïde dans le ligament thyro-aryténoïdien, sur une étendue de près de trois quarts de millimètre. Enfin, on trouve au voisinage de l'insertion de la corde vocale sur le thyroïde, un peu en arrière du nodule vocal, deux petits nodules sésamoïdes de structure pré-cartilagineuse, de forme ovoïde, et dont le grand diamètre antéro-postérieur dépasse à peine un quart de millimètre.

Les articulations se complètent par l'apparition des ligaments qui deviennent de plus en plus isolés et distincts des formations voisines; le ligament triquètre, particulièrement net, se montre déjà riche en fibres élastiques.

Les membranes d'union entre le larynx et l'os hyoïde, ou entre les diverses pièces cartilagineuses, commencent à se différencier dans le tissu mésoblastique. La membrane thyro-hyoïdienne est à peine indiquée, l'os hyoïde n'ayant pas acquis sa situation définitive par rapport au cartilage thyroïde. On reconnaît néanmoins ses parties latérales sous la forme d'une lamelle d'environ 200 μ d'épaisseur, dans laquelle les fibres conjonctives à direction antéro-latérale prédominent. La membrane crico-thyroïdienne, dont le premier indice était déjà perceptible sur le fœtus de 37 millimètres *a*, est constituée par un fort trousseau élastique, tendu entre le bord inférieur du thyroïde et l'arc antérieur du cricoïde. Cette membrane, composée surtout de fibres à direction verticale, est amincie sur la ligne médiane; sur les côtés, sa plus grande épaisseur atteint 350 μ. Le ligament médian se fixe sur la portion la plus inférieure de la ligne de soudure des lames latérales qui se trouve

être le point le plus inférieur du thyroïde, et qui, sur les coupes transversales, peut en imposer pour un nodule médian.

L'épithélium se présente avec les mêmes caractères que précédemment. Prismatique cilié dans la région du vestibule et sur la face externe des aryténoïdes, il est mixte sur la face antérieure de l'épiglotte et sur la face pharyngienne des aryténoïdes; toutefois, les traînées ciliées paraissent moins nombreuses que sur les fœtus de 16/24 centimètres. Dans la trachée, la hauteur de l'épithélium cilié est de 60 μ; elle atteint 75 μ dans la cavité ventriculaire. La corde vocale est revêtue d'un épithélium pavimenteux stratifié sur une étendue de plus de trois quarts de millimètre; on trouve un épithélium de même nature dans la rimule.

Les glandes deviennent très nombreuses; elles possèdent un canal excréteur variant, comme diamètre, entre un quart et un demi-millimètre, et chaque bifurcation secondaire du conduit porte de huit à dix culs-de-sac remplis de cellules à prédominance muqueuse. Les glandes les plus volumineuses sont celles qui se trouvent en rapport avec les fibro-cartilages épiglottiques et corniculés. On trouve aussi un groupe important de glandes au-dessus du muscle thyro-aryténoïdien, en regard de la fossette hémisphérique de l'aryténoïde. La cavité ventriculaire et celle de l'appendice, pourvues de nombreux plis de la muqueuse, sont très riches en glandes qui se poursuivent sur toute la surface de la bande ventriculaire. Les glandes font défaut au niveau de la corde vocale dont la structure fibrillaire est semblable à celle du stade précédent. Cependant, nous avons observé de petites glandules dans l'angle d'union des deux cordes vocales, au-dessous et un peu en dedans des nodules sésamoïdes. Ces glandes sont peu développées, et ont un conduit excréteur très court. A l'autre extrémité de la fente glottique, dans la région interaryténoïdienne, il existe aussi des glandes, d'apparence rudimentaire, qui sont directement superposées aux grosses glandes du canal cricoïdien. Les glandes situées le long des replis ary-épiglottiques sont moins nombreuses, et de volume sensiblement inférieur à toutes celles de la région du vestibule.

Fœtus de 29/43 centimètres a ♀ et de 32/43 centimètres

a ♂ (9e mois). — Sur ces fœtus, la hauteur moyenne du larynx est de 2 centimètres, et sa largeur de 1,6 centimètre. L'orifice du pharynx (fig. 9), dont la forme est à peu près celle de l'adulte, mesure 5 millimètres environ suivant ses diamètres vertical et transversal.

L'épiglotte, cartilagineuse dans son ensemble, est rattachée aux gouttières du pharynx et aux parties latérales de la base de la langue, par deux grands replis pairs et symétriques. Chacun de ces replis figure ce qui reste de la portion antérieure de l'épiglotte, dépourvue de squelette cartilagineux ; il donnera naissance au repli glosso-épiglottique latéral, représenté par le pli tendu sur la figure 9, et au pli pharyngo-épiglottique, indiqué par la partie plissée sur la même figure. L'épiglotte, en forme de lyre, limite avec les replis ary-épiglottiques l'orifice pharyngien du larynx dans sa presque totalité. Les replis ary-épiglottiques (1,5 millimètre) portent à leur partie interne et inférieure les tubercules cunéiformes, saillies arrondies d'environ un millimètre et quart de diamètre. Ces tubercules sont séparés l'un de l'autre par un intervalle d'un demi-millimètre, et sont circonscrits à leur partie inférieure et interne, par un sillon d'environ un quart de millimètre (300 μ) interposé entre eux et le sommet des aryténoïdes figuré par les tubercules de Santorini. La rimule, comprise entre les aryténoïdes, se montre comme une fente de 600 μ de diamètre transversal, et d'un millimètre et demi de hauteur.

Le vestibule, la fente interaryténoïdienne, l'orifice ventriculaire et la glotte ont acquis la forme qu'ils possèdent chez l'adulte. Les cordes vocales font une saillie légèrement arrondie du côté du canal cricoïdien, au lieu de montrer comme précédemment une paroi taillée à angle droit. Cette modification est due à l'accroissement du ligament thyro-aryténoïdien, et surtout du muscle vocal.

Le cartilage de l'épiglotte (fig. 44) est représenté par une lame réticulée de 150 à 200 μ d'épaisseur, traversée par le conduit excréteur des glandes, ce qui lui donne, sur les coupes, l'apparence de nodules juxtaposés. La partie de l'épiglotte faisant saillie dans le pharynx est pauvre en éléments glandulaires ; son revêtement épithélial est plan et régulier. La partie vestibulaire de cet organe,

et surtout celle qui répond au pédicule, est très riche en formations glandulaires, et l'épithélium qui la recouvre est fortement plissé. Les nodules fibro-cartilagineux qui occupent les tubercules de Wrisberg et de Santorini, ne dépassent guère 0,5 millimètre. Le cartilage de Wrisberg est comme perdu dans un amas glandulaire. Celui de Santorini prolonge, en dedans et un peu en arrière, le sommet du cartilage aryténoïde dont il se distingue facilement par sa nature élastique; il répond à la partie la plus rétrécie de la rimule. Signalons enfin, sans autre détail, les dimensions des cartilages hyalins : thyroïde (lame latérale en avant des cornes), H., 9 millimètres; cricoïde (chaton), H., 6 millimètres; aryténoïde, H., 4,5 millimètres.

L'articulation crico-aryténoïdienne dont la fente atteint 1,5 millimètre dans le plan frontal, est particulièrement intéressante. La cavité articulaire présente en dedans un diverticule, d'environ 350 μ, presque entièrement occupé par un ménisque intra-articulaire ayant à peu près la même longueur (320 μ), et dont l'épaisseur est un peu inférieure à 100 μ. Il s'agit là du ménisque observé chez l'adulte par Luschka, par Verson et plus récemment par Will, par Charpy et Clermont. Cette formation n'est évidemment pas constante, et le fœtus de 32/43 centimètres est le seul sur lequel nous l'ayons nettement observée. Sa nature élastique reste encore douteuse. D'ailleurs, sur ce fœtus, les coupes frontales montrent nettement la discordance des surfaces articulaires en dehors et en dedans; cette discordance, corrigée en dedans par le ménisque dont nous venons de parler, l'est également en dehors, par un autre ménisque à section cunéiforme dont la partie saillante mesure 150 μ, et qui a franchement la structure d'un fibro-cartilage conjonctif. Dans le cas particulier du fœtus 32/43 centimètres, il s'agit probablement d'une disposition spéciale, puisqu'il existe deux ménisques au lieu d'un seul. L'articulation crico-thyroïdienne est pourvue à sa partie supérieure, dans l'angle rentrant formé par la petite corne du thyroïde et par le cricoïde, d'un diverticule assez important de la synoviale. Sur une coupe, dans laquelle la fente articulaire mesure 1,5 millimètre, le cul-de-sac synovial atteint 300 μ de haut sur 150 μ de large.

La membrane thyro-hyoïdienne se continue insensiblement avec les tissus voisins ; aussi est-il difficile d'en marquer les limites. Elle est riche en fibres conjonctives, et pauvre en éléments élastiques. Les membranes crico-thyroïdienne et crico-trachéale ont, au contraire, la structure de véritables ligaments élastiques.

La corde vocale est fortement renflée au niveau de la glotte; une petite languette la surmonte qui semble répondre à l'entrée du ventricule. Elle présente dans sa partie moyenne le ligament thyro-aryténoïdien, de nature élastique, dans lequel se prolonge l'apophyse vocale de l'aryténoïde, offrant la structure d'un cartilage réticulé. L'épithélium pavimenteux stratifié qui la recouvre sur une hauteur de 800 μ est très bas; il mesure à peine 20 μ, tandis que les épithéliums cylindriques voisins atteignent 70 μ. Les papilles y font encore défaut; toutefois, on en observe dans l'épithélium cilié des replis ary-épiglottiques. Les plis sont nombreux et bien développés à la face postérieure de l'épiglotte, sur les bandes ventriculaires et dans la cavité des ventricules.

La muqueuse du larynx se montre, dès maintenant, avec un chorion riche en fibres élastiques, et très vascularisé; dans la région sous-glottique, les éléments élastiques nombreux et denses, forment au-dessous de la muqueuse une membrane continue, distincte de cette dernière. Cette membrane élastique est moins nette dans la région du vestibule.

Le développement de plus en plus considérable des glandes permet de suivre, dans leur conduit excréteur, la transition entre l'épithélium cylindrique cilié à plusieurs assises, dont le nombre diminue insensiblement, et l'épithélium cubique simple qui constitue le revêtement propre du canal. Sur les coupes colorées au picro-carmin, on distingue facilement les conduits excréteurs, colorés en rose vif, des portions sécrétoires claires ou colorées en jaune-orangé pâle.

Tous les amas glandulaires affectent le type de la glande en grappe composée, avec un plus ou moins grand nombre de culs-de-sac sécrétoires. Dès maintenant, on trouve des glandes muqueuses et quelques glandes séreuses dans tout le canal laryngien, sauf au niveau des cordes vocales, dans la zone à épithélium pavimenteux

stratifié. Certaines régions, comme le pédicule et la base de l'épiglotte, la face antérieure des aryténoïdes, les tubercules de Wrisberg, sont excessivement riches en glandes volumineuses; ces glandes sont un peu moins abondantes et un peu moins développées dans les ventricules, dans la région du cricoïde, et dans la fente interaryténoïdienne. Le corps et le sommet de l'épiglotte, ainsi que les replis ary-épiglottiques, au delà des tubercules de Wrisberg, sont les parties où les glandes sont les plus rares et les plus petites.

Fœtus de 35/50 centimètres a ♂ (à terme); nouveau-né; enfant de 8 jours. — Sur le fœtus de 35/50 centimètres, la région des ventricules frappe par son grand développement; l'appendice, fortement plissé, riche en glandes, dépasse en hauteur 2,5 millimètres. La bande ventriculaire, constituée par du tissu conjonctif, avec quelques fibres élastiques, présente des glandes sur toute sa surface. La corde vocale en est entièrement dépourvue. Elle est revêtue, sur une étendue d'environ un millimètre, par un épithélium pavimenteux stratifié peu élevé, et qui paraît altéré; sa surface est plissée. Le tissu qui la compose est formé de fibres élastiques, à direction antéro-postérieure, avec quelques rares fibres lamineuses. Le chorion de la muqueuse qui entoure le ligament élastique, présente quelques très rares élevures papillaires sur le versant glottique.

Des coupes frontales, pratiquées sur le larynx injecté d'un nouveau-né, nous ont montré une grande abondance de vaisseaux autour des glandes et dans la muqueuse, sauf toutefois au niveau de la corde vocale. La partie ligamenteuse y est complètement dépourvue de vaisseaux et, dans le chorion de la muqueuse, les anses vasculaires sont petites et peu nombreuses.

Sur un enfant de 8 jours, la corde vocale déborde largement en dedans la bande ventriculaire. Celle-ci, riche en glandes, nous a paru renfermer quelques éléments lymphoïdes, mais il n'existe pas encore d'amas folliculaires. L'épithélium est cylindrique stratifié à cils vibratiles, et sa hauteur moyenne est de 75 μ. Les limites de la corde vocale sont bien marquées par la présence des lignes arquées; on y reconnaît facilement le ligament thyro-aryténoïdien et le muscle vocal qui le borde en dehors. La muqueuse

est pourvue d'un certain nombre d'éminences papillaires, à peu près exclusivement localisées dans la portion glottique. Le revêtement épithélial a pris le type pavimenteux stratifié d'une façon très nette, sa hauteur totale atteint 60 μ, et on y distingue facilement les diverses assises cellulaires.

Fillette de 5 mois, garçon de 6 mois, garçon de 11 mois. — Sur la fillette de 5 mois, l'épithélium, dans la région du canal cricoïdien et dans la trachée, mesure 70 μ de hauteur, il est dépourvu de basale, et affecte le type cylindrique stratifié cilié. Le chorion de la muqueuse et le tissu sous-muqueux sont très riches en fibres élastiques. Les glandes, par leurs culs-de-sac sécrétoires, sont situées à la partie profonde du chorion ou dans le tissu sous-muqueux; quelques lobules arrivent jusqu'au contact du périchondre.

Les ligaments thyro-aryténoïdiens, nettememt élastiques, se continuent en arrière avec les apophyses vocales des aryténoïdes formées par du cartilage réticulé. En avant, ils se fixent dans l'angle rentrant du thyroïde, au niveau de ce qui a été la pièce intermédiaire, par une sorte de tendon fibreux sur lequel viennent s'insérer les faisceaux musculaires du thyro-aryténoïdien interne. Cette masse fibreuse est en continuité avec la couche périchondrale qui tapisse la face postérieure du thyroïde; mais, comme les fibres périchondrales sont à direction horizontale, il est facile de les distinguer des nombreux faisceaux un peu obliques qui viennent s'y surajouter pour former le nodule d'insertion. Les coupes n'étant sériées que de distance en distance, nous n'avons pas observé, d'une façon précise, les cartilages sésamoïdes antérieurs.

Quelques modifications intéressantes se sont produites dans la région glottique du larynx, sur le garçon de 6 mois. On reconnaît, sur la lèvre ventriculaire, la ligne arquée de Reinke; l'épithélium pavimenteux stratifié qui commence à ce niveau s'étend sur une longueur de près d'un millimètre et demi, sa hauteur est de 60 μ. Les saillies papillaires du chorion sont parfaitement accusées sur tout le versant glottique de la corde vocale, et ont une épaisseur moyenne de 15 μ. Ajoutons encore que, dans l'épithélium cylindrique cilié qui succède à celui de la corde vocale au niveau du territoire sous-glottique, nous avons observé quelques cel-

lules caliciformes. Le revêtement épithélial de la bande ventriculaire, un peu plus élevé que celui de la corde vocale, atteint 75 μ; il affecte, dès maintenant, le type pavimenteux stratifié. La bande ventriculaire, abondamment pourvue de glandes, présente par places des infiltrations leucocytaires, mais il n'existe pas encore de follicules clos.

Le larynx du garçon de 11 mois représente le stade le plus avancé que nous ayons examiné. Ce larynx est particulièrement intéressant par l'extrême abondance du tissu élastique, dont on constate la présence dans le ligament postérieur (triquètre) de l'articulation crico-aryténoïdienne, et dans le ligament antérieur de l'articulation crico-thyroïdienne. On est également frappé par les dimensions considérables de l'appendice ventriculaire qui, en dehors, est séparé de la lame du cricoïde par une couche de fibres striées appartenant au muscle thyro-épiglottique, et répondant aux fibres anormalement développées du muscle thyro-aryténoïdien supérieur. Toute la corde vocale est tapissée par un épithélium pavimenteux stratifié qui se prolonge dans la région interaryténoïdienne. Ce revêtement pavimenteux stratifié se répartit à peu près également sur les faces ventriculaire et glottique de la corde vocale. Les saillies papillaires sont rares, et peut-être moins marquées que sur le garçon de 6 mois. Le ligament thyro-aryténoïdien est excessivement net, et, sur les coupes heureusement réussies, on peut suivre ses fibres depuis l'apophyse vocale jusqu'au point où elles se portent sur le nodule fibreux. Sur le larynx de ce garçon, nous n'avons pas observé les nodules sésamoïdes antérieurs. Enfin, signalons comme dernier détail que, s'il n'y a pas de glandes dans la portion de la corde vocale limitée par les lignes de Reinke, on voit cependant les conduits excréteurs des glandes situées tout à côté de la corde, traverser l'épithélium pavimenteux stratifié, et venir s'ouvrir à sa surface.

B. CHAPITRE SECOND : ONTOGÉNÈSE DU LARYNX CHEZ L'HOMME.

Dans ce chapitre, nous examinerons le mode d'évolution de la forme extérieure du larynx, et nous indiquerons le développe-

ment des diverses parties qui prennent part à la formation de cet organe.

Évolution de la forme extérieure du larynx. — En général, on considère au larynx deux faces : l'une antérieure, l'autre postérieure. La première, en connexion intime avec les organes du cou, doit en être isolée artificiellement par la dissection. Elle comprend des parties essentiellement différentes (cartilages, membranes, muscles, etc.) qui évoluent différemment, et qu'il est par suite difficile de réunir dans une description commune. De plus, ces diverses parties se trouvent, à l'origine, confondues dans une même masse mésodermique, dans laquelle il est impossible de reconnaître ce qui appartiendra au larynx ou aux autres organes de la région cervicale. La face postérieure, au contraire, a son autonomie dès les premiers stades de la vie embryonnaire; elle occupe la paroi antérieure du pharynx, au-dessous de la langue, jusqu'au commencement de l'œsophage. C'est uniquement de cette région postérieure que nous nous occuperons ici, suivant en cela l'exemple des auteurs qui ont étudié le développement du larynx. D'ailleurs, la description de l'évolution de la face antérieure ferait double emploi avec celle des organes qui la constituent, et dont les rapports définitifs ne sont acquis que dans les premières années de l'existence, comme c'est le cas pour l'os hyoïde. L'examen comparatif des figures réunies dans la planche 1 permettra de suivre facilement la constitution de cette région postérieure du larynx que nous allons aborder.

La première ébauche de l'appareil respiratoire se montre sur les embryons de 3 et de 4 millimètres, sous la forme d'une gouttière verticale occupant la région tout à fait inférieure du champ mésobranchial, et se terminant en bas par le bourgeon pulmonaire. Les deux lèvres de la gouttière respiratoire, réunies sur la ligne médiane au-dessous des quatrième arcs, donneront naissance au conduit laryngo-trachéal. La partie supérieure de cette gouttière, en connexion directe avec les arcs branchiaux inférieurs, constituera avec eux diverses formations, destinées à séparer et à isoler le conduit respiratoire du tractus intestinal et des organes du cou. C'est ce que montre bien la figure 1, dans laquelle la gouttière res-

piratoire s'est transformée en fente laryngée. Celle-ci, légèrement coudée, est divisée en deux parties par la saillie des tubercules aryténoïdiens. L'une, supérieure, à direction sensiblement antéro-postérieure, s'étend jusqu'à la région mésobranchiale, entre les deux replis ary-épiglottiques; elle deviendra l'orifice pharyngien du larynx. L'autre, inférieure, à direction verticale, comprise entre les bourrelets aryténoïdiens et l'éperon inter-trachéo-œsophagien, représente la fente interaryténoïdienne ou rimule. Nous avons discuté (p. 154) la signification des bourrelets aryténoïdiens, et nous avons conclu que ces bourrelets ne sont autre chose que les lèvres de la gouttière respiratoire. Si ces lèvres correspondent à des arcs branchiaux, nous savons qu'il faut les rapporter à des formations inférieures aux cinquièmes arcs. Ces observations s'appliquent aussi aux replis ary-épiglottiques qui représentent manifestement les traits d'union entre la gouttière respiratoire et le champ mésobranchial.

Si l'origine viscérale des bourrelets aryténoïdiens reste douteuse chez l'homme et chez la plupart des mammifères, il ne saurait en être de même de l'épiglotte qui apparaît nettement comme une formation branchiale développée aux dépens des quatrièmes arcs, et dont on peut encore observer, vers la fin du 1er mois, les traces de la duplicité primitive (p. 153). Ainsi se trouve constitué, sur les embryons de 6 et 7 millimètres, le larynx primitif avec le bourrelet épiglottique d'origine branchiale certaine, et avec les bourrelets aryténoïdiens (les replis ary-épiglottiques ne sont que leur terminaison antérieure), dont la provenance aux dépens de la gouttière respiratoire est tout aussi démontrée.

La fente laryngée, interposée à ces divers bourrelets, apparaît de son côté comme un diverticule de la paroi antérieure du pharynx, légèrement élargi en avant et en haut, sensiblement rétréci, en arrière et en bas entre les bourrelets aryténoïdiens. La question de l'origine branchiale de cette fente ne saurait se poser chez l'embryon humain. D'ailleurs, même au point de vue phylogénique, elle nous paraît résolue dans le sens de la négative, attendu que les fentes branchiales sont paires et symétriques, et que la gouttière et le bourgeon pulmonaire sont primitivement impairs et médians.

L'évolution de l'appareil branchial étant très rapide, ses relations avec le larynx sont des plus fugaces; très nettes sur les embryons de 6 et de 7 millimètres, elles ont à peu près disparu sur les embryons de 8 millimètres. Ces derniers constituent un des stades de transition les plus importants, comme il est facile de s'en rendre compte par la comparaison des figures 1, 2 et 3. Ce qui frappe tout d'abord dans cette comparaison, c'est l'augmentation considérable du diamètre transversal qui a doublé sur l'embryon de 8 millimètres, alors que le diamètre vertical s'est à peine accru. La cause de cette augmentation nous échappe; toutefois, il importe de remarquer qu'elle est concomitante de la formation du sinus précervical, ébauchée sur l'embryon de 6 millimètres, et achevée sur celui de 8 millimètres.

L'épiglotte est figurée par un bourrelet transversal pourvu d'une grosse saillie médiane et de deux latérales plus petites. Nous avons examiné la signification et la valeur de cette disposition essentiellement transitoire (p. 156); il est inutile d'y revenir. L'accroissement transversal du bourrelet épiglottique a provoqué le déplacement en dehors des replis ary-épiglottiques dont l'insertion aux tubercules aryténoïdiens est restée voisine de la ligne médiane. Le résultat de cette disposition nouvelle a été de transformer l'ouverture supérieure de la fente laryngée, en un orifice de forme triangulaire, à bords curvilignes, convexes en dedans. La croissance rapide des bourrelets aryténoïdiens a facilité cette modification. En effet, si les tubercules aryténoïdiens restent toujours isolés l'un de l'autre, les bourrelets se sont juxtaposés et partiellement soudés sur la ligne médiane. La fente interaryténoïdienne n'est plus représentée maintenant que par une rainure médiane, à l'extrémité inférieure de laquelle s'ouvre l'orifice rimulaire du canal pharyngo-trachéal (voy. p. 158). L'augmentation, proportionnellement plus considérable, du diamètre transversal se poursuit jusqu'au stade de 30 millimètres, en même temps que l'accroissement des bourrelets aryténoïdiens et épiglottique; ainsi s'établit, dès le stade de 14 millimètres, une configuration particulière de l'orifice pharyngien du larynx (fig. 3 et 4).

La face postérieure de l'épiglotte est devenue régulière, les

tubercules aryténoïdiens, sensiblement divergents en dehors, se sont moulés contre elle, et l'orifice du larynx qu'ils limitent avec les replis ary-épiglottiques, a pris, suivant la comparaison de Kölliker, la forme d'une ancre sans crochets, dont la tige pleine est comprise entre les bourrelets aryténoïdiens. L'orifice laryngien se trouve réduit à une fente étroite mais toujours perméable, au milieu de laquelle fait saillie une languette épiglottique; la rimule, de son côté, reste encore oblitérée dans presque toute sa hauteur, sauf au niveau de l'ouverture supérieure du canal pharyngo-trachéal. Cette disposition générale persiste jusqu'aux environs du stade de 40 millimètres. Le fœtus de 32/40 millimètres, dans lequel l'accroissement en longueur tend à l'emporter sur l'accroissement en largeur, établit, en quelque sorte, une transition ménagée. Sur ce fœtus, l'ébauche des ailettes latérales de l'épiglotte commence à se montrer, et les tubercules aryténoïdiens prennent un aspect arrondi en s'écartant sensiblement l'un de l'autre. La comparaison des figures 4, 5 et 6 fera mieux comprendre que toute description, les transformations qui se produisent entre les stades de 30 et de 40 millimètres.

Sur le fœtus de 40 millimètres, d'importantes modifications se produisent. Tout d'abord, l'épiglotte se compose d'une partie médiane d'apparence triangulaire, et de deux parties latérales symétriques. Disons tout de suite que cette division est due à l'apparition de tissu précartilagineux dans sa partie médiane. D'autre part, les tubercules aryténoïdiens se séparent du restant des bourrelets par un sillon bien marqué. Dès maintenant, nous pouvons préciser la valeur des formations qui viennent de se constituer aux dépens des bourrelets aryténoïdiens. Les gros tubercules saillants dans la cavité de l'orifice pharyngien du larynx, de par leurs connexions avec les replis ary-épiglottiques et de par leur évolution ultérieure, figurent les tubercules cunéiformes (de Morgagni ou de Wrisberg), et l'extrémité supérieure des bourrelets aryténoïdiens, encore cachés en partie par les formations cunéiformes, représentent évidemment les tubercules corniculés ou de Santorini. Malgré l'accroissement de volume des tubercules cunéiformes, et peut-être en raison de l'allongement vertical de l'épiglotte, l'orifice pharyn-

gien du larynx s'agrandit, et l'on peut dès maintenant considérer la cavité qui lui fait suite comme l'ébauche première du vestibule. Enfin, la fente interaryténoïdienne, encore oblitérée au stade de 37 millimètres *a*, est devenue perméable; c'est la véritable rimule, dans la partie inférieure de laquelle l'orifice du canal pharyngo-trachéal n'a même pas laissé de traces.

Avec le stade de 55 millimètres, on voit s'ébaucher la forme définitive. L'orifice du larynx prend assez bien l'aspect d'un cintre byzantin (fig. 7); la partie cintrée est représentée par la région médiane de l'épiglotte, dont l'accroissement explique l'agrandissement notable de l'ouverture laryngée. Les ailettes latérales de l'épiglotte ont été entraînées dans l'allongement de la partie médiane, mais se sont proportionnellement peu accrues elles-mêmes. A la base du cintre, les tubercules cunéiformes se sont écartés du sommet des tubercules corniculés, et paraissent être, dès lors, plutôt une dépendance des replis ary-épiglottiques que des aryténoïdes. La rimule est ouverte dans toute la hauteur des cartilages aryténoïdiens. Cette disposition générale persiste jusqu'au commencement du 4e mois (fœtus de 10/14,5 centimètres); toutefois, les plis qui fixaient primitivement la base de l'épiglotte aux parois latérales du pharynx (plis pharyngo-épiglottiques primitifs des fœtus de 19 et de 24 millimètres), effacés pour ainsi dire par l'accroissement rapide de l'épiglotte au stade de 5 et de 6 centimètres, réapparaissent sur les fœtus de 8,3/11 et de 10/14,5 centimètres. D'abord minces et peu marqués, ils deviennent rapidement considérables, au fur et à mesure que la partie de l'épiglotte dépourvue de cartilage, prend de plus en plus d'importance. La partie cartilagineuse, prédominante au stade de 55 millimètres, est complètement encadrée en avant et sur les côtés par la partie mésodermique, au stade de 16/23 centimètres. C'est ce que montre très bien la figure 8, dans laquelle les plis pharyngo-épiglottiques forment une véritable membrane débordant en haut le cintre épiglottique. L'orifice du larynx est largement ouvert, et à son intérieur font saillie, de chaque côté de la base, les grosses masses des tubercules cunéiformes qui semblent avoir absorbé les replis ary-épiglottiques, et qui cachent partiellement les tubercules corniculés. Cette augmentation consi-

dérable des tubercules cunéiformes paraît surtout résulter du nombre et de l'importance des formations glandulaires qui s'y sont développées.

La transition entre le stade de 16/23 centimètres et celui de 29/43, est facile à établir par le rapprochement des figures 8 et 9. La portion cartilagineuse de l'épiglotte semble s'incorporer peu à peu la portion membraneuse qui diminue de plus en plus d'importance dans la région médiane. Latéralement, cette partie membraneuse va se transformer en appareil de fixation, et donner naissance aux plis glosso-épiglottiques latéraux, déjà bien distincts sur la figure 9, et aux plis pharyngo-épiglottiques, encore peu marqués. La diminution relative des tubercules cunéiformes et l'accroissement des organes voisins, rendent plus apparents les replis ary-épiglottiques et les tubercules de Santorini. Il suffira maintenant de supposer un étalement plus accusé de l'épiglotte, combiné à un effacement de plus en plus marqué des tubercules cunéiformes qui dégagera davantage les tubercules corniculés, pour avoir la disposition de l'adulte. Il n'est pas possible de figurer un stade intermédiaire, ces transformations se faisant par une transition insensible durant la première enfance.

Cavité du larynx. — Nous avons indiqué précédemment par quel processus, la gouttière respiratoire des embryons de 3 et de 4 millimètres, se transformait en une fente verticale et antéro-postérieure, sur les embryons de 6 et de 7 millimètres. Nous avons aussi montré comment, sur les embryons de 8 millimètres, cette fente laryngée, au niveau de son orifice supérieur, prenait l'aspect d'un canal à section triangulaire. Si l'on examine l'aspect de ce canal, sur la série des coupes des embryons de 8 millimètres, on remarque que, dans toute la hauteur du vestibule, il prend la forme d'un T renversé dont la branche horizontale est antérieure et disposée dans le plan frontal, et la branche verticale postérieure et dirigée dans le sens sagittal. La branche horizontale reste pourvue d'une cavité dans toute son étendue ; elle figure l'ébauche du vestibule du larynx. La branche verticale, au contraire, n'est bientôt plus représentée que par une lame épithéliale pleine, dans la partie postérieure de laquelle apparaîtra, tout à fait à la limite

de la région aryténoïdienne, un canal qui fera communiquer le pharynx avec la trachée. La cavité du larynx se trouvera donc, à ce stade, représentée par la fente vestibulaire et par le canal pharyngo-trachéal. C'est ce que montre bien la figure 1 du mémoire de Kallius. Dans un certain nombre de cas, le vestibule est séparé de la trachée par la lame épithéliale pleine. Mais il n'en est pas toujours, ni longtemps ainsi, et l'on peut même observer sur quelques embyrons des stades 8 et 14 millimètres, un canal formé de lacunes superposées, qui semble établir la communication entre le vestibule et la trachée. Qu'au début, le vestibule du larynx soit isolé, entièrement ou non, d'avec la trachée, la question paraît secondaire, puisqu'il existe toujours une communication entre la trachée et le pharynx par l'intermédiaire du canal pharyngo-trachéal. D'ailleurs, cette séparation serait essentiellement transitoire, puisque, au stade 14 et 19 millimètres, le vestibule d'une part et le pharynx d'autre part, sont en relation avec la trachée par les conduits vestibulo-trachéal et pharyngo-trachéal (fig. 12). Cette disposition persiste jusque sur l'embryon de 37 millimètres, stade auquel la lame épithéliale se fissure, et où une lumière existe dans toutes les parties de la fente laryngée (fig. 13).

La signification de la lame épithéliale est difficile à établir, et nous ignorons quelle est sa valeur phylogénique. Tout ce que nous pouvons affirmer avec Kölliker, et contre Roth dont l'opinion a été fortement combattue par Kallius, c'est qu'elle est une formation secondaire. Il ne saurait être question d'une lame épithéliale bourgeonnante, issue du proentéron, qui modèlerait la cavité laryngienne, puisque cette cavité existe avant l'apparition de la lame épithéliale, et persiste au niveau du vestibule, pendant toute la durée de l'évolution de cette lame. La cause directe de la formation de la lame épithéliale paraît résider dans l'accroissement inégal des bourrelets aryténoïdiens et du tube épithélial primitif, qui entraîne le contact, puis la soudure, de leur épithélium de revêtement. Mais une objection se présente immédiatement : comment cette soudure ne se produit-elle pas au niveau du vestibule, et au niveau du pharynx? Il y a là, comme dans l'existence du canal pharyngo-trachéal dont la destinée est liée à celle de la lame épi-

théliale, quelque chose qui nous échappe dans l'ontogénèse du larynx, et qui dépend sans doute d'une disposition phylogénique que nous ne connaissons pas.

La lame épithéliale n'est pas limitée à la région des aryténoïdes; elle se prolonge en bas dans le canal cricoïdien, et l'étranglement assez net marqué sur la figure 12 indique la limite entre sa portion aryténoïdienne et sa portion cricoïdienne. L'examen des coupes représentées dans les figures 20, 22, 27 et 28 confirme cette observation. On remarquera encore que, dans la région supérieure des aryténoïdes (fig. 17 et 23), les deux épithéliums restent séparés par une lumière aussi nettement indiquée que celle de la cavité vestibulaire.

La cavité du vestibule est figurée, sur les embryons de 8 millimètres, par un petit canal prismatique, à section triangulaire, se continuant en bas jusqu'aux limites de la région branchiale, marquées par le plan passant par le sinus précervical. Il est probable que la limitation inférieure du canal vestibulaire est en relation directe avec la formation du sinus précervical, mais les données d'embryologie comparée nous font défaut sur ce point. Quoi qu'il en soit, le canal vestibulaire, par sa gouttière postérieure, répond au bord antérieur de la lame épithéliale; ses gouttières latérales, situées dans le plan frontal, sont légèrement incurvées en avant (fig. 8). Cette disposition s'observe encore au stade de 14 millimètres; toutefois, il faut remarquer que l'épithélium occupant les arêtes latérales est plus épais, et paraît en voie de multiplication rapide. C'est en grande partie à l'activité épithéliale, aidée de l'accroissement rapide des bourrelets aryténoïdiens, qu'est due la transformation du canal vestibulaire primitif en une fente frontale dont la section prend, suivant la comparaison classique, la forme d'une ancre sans crochet dont la fissure aryténoïdienne représente la tige (fig. 17 à 19). Sur les embryons de 19 millimètres (fig. 12), la cavité vestibulaire dépasse un demi-millimètre en hauteur et en largeur. Dès ce stade, son expansion en largeur et en profondeur se trouve limitée par les formations cartilagineuses qui ont fait leur apparition; cependant, les bords latéraux et inférieurs du vestibule sont toujours revêtus par un épithélium plus épais dont les élé-

ments sont destinés à assurer cet accroissement, en largeur et en hauteur. Au stade de 24 millimètres, la prolifération épithéliale devient particulièrement active vers l'angle de réunion des bords latéraux et du bord inférieur, et c'est par bourgeonnement que se formeront, en ce point, les premières ébauches des ventricules dont nous nous occuperons ultérieurement.

Le vestibule continue à s'étendre sous la forme d'une fente frontale jusqu'au stade de 50 millimètres; puis, peu à peu, cette fente s'agrandit dans le sens antéro-postérieur, accompagnant parallèlement les changements de forme de l'orifice pharyngien du larynx. Les gouttières latérales, en s'élargissant, acquièrent bientôt la valeur de faces latérales, facilement reconnaissables sur les fœtus de la fin du 3e mois (8,3/11 centimètres), où elles sont limitées par le sillon ary-épiglottique (p. 190). Sur le milieu de la face antérieure du vestibule existe de bonne heure une crête médiane, saillante dans la cavité, et dont on aperçoit l'extrémité supérieure dans la fig. 5. Cette crête s'atténue dans sa partie supérieure, au fur et à mesure qu'évolue la portion vestibulaire ou pédicule de l'épiglotte; elle persiste cependant au niveau du tubercule épiglottique. La crête médiane, au contraire, s'accuse fortement dans sa partie inférieure sous la poussée du cartilage vocal.

Ventricules. — Nous avons signalé, dès le stade de 24 millimètres, la présence de deux bourgeons épithéliaux pleins à l'union des bords latéraux et inférieurs de la fente vestibulaire (fig. 22). Ces bourgeons, au début du 3e mois (fœtus de 32/40 millimètres), se creusent d'une cavité mesurant à peu près le tiers de leur volume; le pédicule qui les rattache à l'épithélium du vestibule est encore plein, ou ne présente que quelques rares lacunes. C'est donc à la fin du 2e mois, beaucoup plus tôt que ne l'ont indiqué Kölliker et Hansemann, qu'apparaît la première ébauche des ventricules.

La cause et l'origine première de cette formation nous échappent, car c'est se payer de mots que d'affirmer que les ventricules sont le souvenir phylogénique d'un appareil de résonance très développé chez les singes hurleurs. Dans cette hypothèse, ce serait un appareil de perfectionnement, et il devient alors difficile d'expliquer

l'apparition précoce des cavités ventriculaires. La cause mécanique invoquée par Hansemann (p. 147), ne saurait nous satisfaire davantage. Kohlbrugge, dont nous ne connaissons les recherches que par la citation de Kallius, présume que les ventricules pourraient bien être une poche branchiale (la partie caudale isolée de la 5e poche). Il ne saurait être question d'appuyer ou de rejeter cette hypothèse par l'étude du développement ontogénique du larynx humain; les dernières traces de l'appareil branchial ont disparu chez l'embryon de 14 millimètres, et la formation ventriculaire n'acquiert son autonomie qu'au stade de 32/40 millimètres.

La figure 13 montre un degré un peu plus avancé de l'évolution du bourgeon ventriculaire à l'extrémité duquel se dessine l'ébauche de l'appendice; la communication est, dès maintenant, établie entre la cavité du vestibule et celle du ventricule. Jusqu'à la seconde moitié du 3e mois (fœtus de 45 millimètres), le bourgeon ventriculaire conserve une forme sphérique, à peine modifiée par la saillie de l'appendice, et reliée au vestibule par un pédicule à peu près cylindrique. Sur le fœtus de 44/57 millimètres (fig. 34), le pédicule ne se distingue plus de la cavité ventriculaire, et ces deux formations fusionnées se montrent comme une fente antéro-postérieure, limitée par deux lèvres distinctes (bande ventriculaire et corde vocale). Cette modification dans la forme de la cavité ventriculaire se produit en même temps que l'élargissement de la cavité du vestibule, dont la conséquence est d'éloigner la face épiglottique de la face aryténoïdienne. Il en résulte une action mécanique, s'exerçant suivant l'axe de la fente ventriculaire, qui peut suffire à expliquer sa transformation.

Dès lors, l'accroissement des ventricules et de leur appendice se poursuit d'une façon régulière, et le relèvement en haut et en dedans de leur bord externe paraît une conséquence du développement de la musculature (thyro-aryténoïdien supérieur, thyro-épiglottique, etc.), comme l'indique la figure 35. Le fait que les ventricules se constituent comme des évaginations de la cavité vestibulaire montre ce qu'a d'artificiel la division, adoptée en anatomie descriptive, de la cavité du larynx en trois étages. Il n'y a en réalité que deux régions : la région sus-glottique (vestibule, ventricules et fente

interaryténoïdienne), et la région sous-glottique (canal cricoïdien); l'étage vestibulaire ou supérieur, et l'étage ventriculaire ou moyen appartiennent à une seule et même formation.

Glotte, cordes vocales, bandes ventriculaires. — La glotte est manifestement la région qui, sur la figure 12, se trouve comprise au-dessous du vestibule entre l'origine du canal vestibulo-trachéal et la moitié inférieure du canal pharyngo-trachéal; elle répond à la partie inférieure de la lame épithéliale interaryténoïdienne. Toutefois, bien qu'on puisse indiquer assez exactement sa position sur les fœtus de 24 et de 32/40 millimètres, ce n'est guère qu'après le stade de 37 millimètres qu'elle acquiert son autonomie. En effet, le moulage par reconstruction du fœtus de 37 millimètres *c* (fig. 13) ne montre encore aucune particularité intéressante. Vers le milieu du 3e mois, alors que les ventricules ont acquis leur forme et leur disposition définitives, la glotte se présente comme une fente allongée d'avant en arrière, comprise entre les cordes vocales et la base des aryténoïdes. Cette fente figure l'orifice supérieur d'un canal (canal sous-glottique) qui se continue inférieurement, sans délimitation précise, avec le canal cricoïdien.

On peut considérer, comme figurant déjà l'ébauche des cordes vocales, l'amas de tissu assez dense qui, sur le fœtus de 24 millimètres, occupe la région en forme de coin, délimitée par le vestibule et la lame interaryténoïdienne, dont on voit la coupe sur la figure 22. Cette ébauche est un peu plus accusée sur le fœtus de 32/40 millimètres, mais, en fait, les cordes vocales ne deviennent nettement distinctes que dans la seconde moitié du 3e mois, sur les fœtus de 37 millimètres. Étendues sous forme de bandelettes, depuis la cloison conjonctive médiane interposée aux lames thyroïdiennes dans laquelle se développe le cartilage vocal, jusqu'à l'apophyse antérieure de l'aryténoïde, elles présentent, sur les sections frontales, la forme d'un coin dont le tranchant répond à la glotte. Les fibres musculaires du crico-thyro-aryténoïdien, non encore subdivisé, les bordent en dehors et en bas. Dès que les cils vibratiles apparaissent (fœtus de 45 à 50 millimètres) dans la muqueuse laryngée, le revêtement épithélial des cordes vocales, moins élevé que dans les régions voisines, en reste dépourvu. L'accroissement

des cordes vocales se poursuit rapidement; sur les sections frontales du fœtus de 8,3/11 centimètres, elles déterminent un véritable canal glottique, et leur limitation par les lignes arquées de Reinke, encore douteuse à ce stade, est manifeste dans la première moitié du 4e mois (fœtus de 10/14,5 centimètres).

Le ligament thyro-aryténoïdien s'isole au stade de 16/23,5 centimètres, et on y reconnaît la présence de fines fibrilles élastiques; en même temps le muscle vocal, représenté seulement par quelques faisceaux sur le fœtus de 10/14,5 centimètres, devient plus volumineux et acquiert une plus grande autonomie. Sur les coupes transversales du fœtus 16/24 centimètres, les cordes vocales renferment de nombreuses fibrilles élastiques, étendues de l'apophyse vocale, en voie d'organisation, jusqu'au cartilage vocal sur lequel elles se fixent par un véritable tendon fibreux, pourvu d'un nodule sésamoïde. Cette disposition s'accuse encore au stade de 21/32 centimètres, mais la face glottique de la corde vocale paraît encore un peu excavée sur les coupes frontales, et l'épithélium pavimenteux stratifié qui la revêt est peu élevé (16 à 20 μ). Au voisinage de la naissance (fœtus de 29/43 et de 35/50 centimètres), la corde vocale fait dans le canal glottique une saillie arrondie; les fibres élastiques deviennent plus grosses, et les faisceaux du muscle vocal plus nombreux. Le chorion de la muqueuse se soulève en quelques rares et grêles saillies papillaires. Enfin, la corde vocale achève son évolution dans les six premiers mois de l'existence. Les papilles s'y montrent plus nombreuses, et l'épithélium pavimenteux stratifié, bas et comme dégénéré au moment de la naissance, atteint maintenant 60 μ de hauteur. On y remarque, un peu en dedans des lignes arquées, les abouchements des conduits excréteurs de glandes dont les culs-de-sac restent toutefois en dehors de la corde vocale. On peut donc dire que si les cordes vocales se montrent de bonne heure et sont contemporaines de l'évagination première des ventricules, elles n'acquièrent leur constitution définitive que lentement et tardivement, donnant ainsi la preuve que la fonction vocale, si développée chez l'homme, est relativement récente, puisque ses organes essentiels (ligament thyro-aryténoïdien et muscle vocal) ne

se différencient que dans la seconde moitié de la vie intra-utérine.

Les bandes ventriculaires se distinguent seulement lorsque l'orifice ventriculaire a pris l'aspect d'une fente antéro-postérieure (stade de 45 à 50 millimètres). D'abord en forme de coin avec une face vestibulaire et une face ventriculaire, leur aspect extérieur se modifie à mesure que la cavité du vestibule s'agrandit. Sur le fœtus de 8,3/11 centimètres, elles affectent la forme de bourrelets placés à l'entrée du ventricule ; mais, malgré leur augmentation de volume, elles laissent toujours découvertes les cordes vocales. Les glandes apparaissent pour la première fois, au début du 4e mois (fœtus de 9/12 centimètres), sur les bandes ventriculaires, et respectent d'abord leur partie libre. Celle-ci est envahie plus tardivement; mais, à partir du stade de 16/23 centimètres, on trouve des glandes sur toute la surface. Les fibres élastiques sont fines et rares à la naissance; le tissu lymphoïde n'est alors représenté que par quelques éléments disséminés un peu partout. Nous ne pouvons préciser l'époque d'apparition des follicules clos, qui faisaient encore défaut sur une fillette de 11 mois. Pendant les six derniers mois de la vie intra-utérine, les bandes ventriculaires sont revêtues d'un épithélium cylindrique stratifié à cils vibratiles, qui persiste quelque temps après la naissance, et qui disparaît vers le milieu de la première année. Il existait encore sur la fillette de 5 mois, mais, sur le garçon de 6 mois, il était remplacé par un épithélium pavimenteux stratifié, haut de 75 μ.

Cartilages et articulations. — *Cartilages.* — Les relations étroites que l'ébauche du larynx contracte, dès son apparition, avec l'appareil branchial, devaient nécessairement amener les auteurs à rechercher la part prise par le squelette des arcs viscéraux dans la formation des cartilages du larynx. Bien que les conclusions des divers mémoires aient été longtemps contradictoires sur ce point, on s'accorde aujourd'hui, à la suite des recherches d'anatomie et d'embryologie comparées, à admettre que les cartilages thyroïde et épiglottique proviennent du squelette branchial (3e et 4e arcs viscéraux), et que les cartilages cricoïde et aryténoïdes dérivent du cartilage latéral qui est la première différenciation cartilagineuse de la trachée. Ajoutons que Gegenbaur assimile ce car-

tilage latéral au squelette d'un 5e arc branchial rudimentaire (7e arc viscéral), ramenant ainsi toutes les formations cartilagineuses du larynx à une origine branchiale. Disons tout d'abord qu'il n'est pas possible, en s'appuyant sur l'ontogénie de l'homme, d'arriver sur ce point à des conclusions fermes, car les arcs branchiaux, essentiellement transitoires, ont déjà disparu sur les embryons de 14 millimètres, alors que les cartilages ne font leur première apparition qu'au stade de 19 millimètres. Nous ne pouvons donc établir que des analogies, et n'avancer que des présomptions (V. p. 28).

En ce qui concerne le cartilage hyoïdien, dont les relations avec le larynx de l'adulte sont seulement de voisinage, nous rappellerons que ce cartilage se constitue aux dépens du squelette des 2e et 3e arcs, qui sont les plus extérieurs lors de la formation du sinus précervical. On peut ajouter encore, en faveur de cette origine, que, dès son apparition, le cartilage hyoïdien embrasse dans sa concavité toutes les formations cartilagineuses du larynx. Et comme, dans la constitution du sinus précervical, tous les arcs se disposent en dedans les uns des autres à partir du 2e, il devient probable que la première pièce cartilagineuse du larynx ne peut tirer son origine que du squelette du 3e arc. Ajoutons enfin, à propos du cartilage hyoïdien, que nous avons observé les premiers indices de l'ossification des grandes cornes sur le fœtus de 20/31 centimètres, c'est-à-dire vers le milieu du 6e mois, mais que le corps de ce cartilage ne présente pas la moindre trace de transformation osseuse sur les nouveau-nés, ni sur les enfants des six premiers mois.

Le *cartilage thyroïde* se montre pour la première fois sur l'embryon de 19 millimètres. Son ébauche hyaline est entièrement distincte de celle du cartilage hyoïdien, et les grandes cornes de l'hyoïde et du thyroïde ne sont pas continues, mais réunies par du tissu mésodermique dense, sans trace de cartilagéine. Dans ces conditions, il est difficile d'appuyer le postulat de Gegenbaur (communauté d'origine de l'hyoïde et du thyroïde) sur l'ontogénèse du larynx humain, comme l'indique Zuckerkandl, d'autant plus que partout où ces deux cartilages sont au contact, on voit nettement leur ligne de séparation (fig. 17 à 19). Il ne nous paraît pas possible, d'autre part, d'affirmer la dérivation du thyroïde aux dépens

des 3e et 4e arcs, ou du 4e seulement, pour les raisons que nous avons indiquées plus haut. La duplicité primitive de ce cartilage, formé de deux lames superposées, comme chez les monotrèmes adultes (Gegenbaur) et chez les embryons d'échidné (Göppert), ne se manifeste plus dans son ébauche chez l'homme. L'existence, à peu près constante au début, d'un trou thyroïdien et la présence d'une encoche divisant le bord antérieur de chaque lame thyroïdienne (fig. 10) n'ont que la valeur de simples présomptions.

Mais la constitution du thyroïde par deux lames latérales, observée par Fleischmann et confirmée par Arnold, niée par Kölliker, Luschka, Schöttelius, etc., nous paraît indiscutable. La preuve définitive en a été donnée par Nicolas, puis par Kallius, et nous appuyons entièrement leurs conclusions. Les dessins de coupes très démonstratives, figurées par ces deux auteurs, nous dispensent d'en donner de nouvelles. La figure 10, représentant une reconstruction des cartilages sur l'embryon de 19 millimètres, montre les rapports des deux lames thyroïdiennes, dès leur première apparition. On remarquera qu'elles sont surtout rapprochées par leur extrémité inférieure; l'intervalle réservé en blanc sur la figure est dans la réalité comblé par du tissu mésodermique dense. Peu à peu, ce tissu est envahi par de la cartilagéine, et la distance entre les bords antérieurs des lames latérales diminue régulièrement sur les fœtus de 24 et de 26 millimètres. Au stade de 32/40 millimètres (fig. 11), les deux lames sont au contact par la moitié inférieure de leur bord antérieur et, supérieurement, elles limitent une large échancrure. Entre les deux parties au contact, on peut déjà deviner la pièce intermédiaire ou nodule vocal, constituée par du tissu précartilagineux (fig. 25). Le *cartilage* vocal fait sa première apparition sur les fœtus de 37 millimètres, et, dès lors, on observe, de haut en bas, la disposition suivante : une échancrure supérieure persistant même chez l'adulte, une première soudure, une fente occupée par une lame conjonctive dans laquelle s'est développé le nodule vocal, une deuxième soudure, et enfin une petite échancrure inférieure transitoire. Ces particularités sont plus nettes encore au stade de 4,7/6 centimètres, et, sur le fœtus de 9/12 centimètres, le cartilage vocal mesure en hauteur un demi-

millimètre. La soudure complète des deux lames latérales entre elles et avec la pièce intermédiaire s'effectue vers le commencement du 3e mois; toutefois, sur le fœtus de 16/23,5 centimètres, on distingue encore le cartilage vocal au tassement plus grand, et à la direction concentrique de ses éléments, alors que toute trace de sa soudure avec les lames latérales a disparu.

Nous ne nous attarderons pas à discuter l'identité ou la non-identité du cartilage vocal du fœtus avec celui de l'adulte; cette question a été envisagée par Nicolas, et nous nous rangeons entièrement à ses conclusions. La différenciation première des cordes vocales est en relation directe avec l'apparition du cartilage vocal. Les organes de la phonation ayant besoin, à un moment donné, d'une insertion très fixe, il en est résulté la soudure de la pièce intermédiaire avec les lames latérales, et l'apparition de petits tendons avec nodules sésamoïdes. Quant à la signification phylogénique du cartilage vocal, nous sommes encore moins portés que Nicolas à le considérer comme une copule, au moins chez les Vertébrés supérieurs. Nous ajouterons à ses objections, qu'il est anormal de voir apparaître la copule basi-branchiale bien longtemps après les pièces cartilagineuses représentant le squelette branchial, et surtout de la voir se montrer en même temps que les cordes vocales qui, elles, n'ont rien à faire avec les formations branchiales. D'autre part, comme le cartilage thyroïde répond à deux lames squelettiques paires et symétriques (ornitorhynque et échidné), on devrait observer deux pièces copulaires, et il n'en existe qu'une, même chez l'échidné. Admettons une analogie, si l'on veut, mais n'identifions pas le cartilage vocal du fœtus humain à une copule, en raison même de l'importance de la fonction vocale chez l'homme.

Le *cartilage cricoïde*, lorsqu'on suit de très près son évolution, montrerait assez nettement, d'après Kallius, les diverses phases de son développement phylogénique. C'est ainsi qu'avant l'apparition de sa forme définitive, les éléments mésodermiques qui précèdent le cartilage, se disposeraient sous l'aspect d'un demi-anneau ouvert en arrière, et dont le chaton ferait défaut. En outre, Kallius, tout en rejetant l'hypothèse d'une double ébauche pour le cricoïde telle

que l'avaient soutenue Fleischmann puis Arnold, croit que l'on peut reconnaître la dérivation du cricoïde aux dépens des cartilages latéraux, dans ce fait que la chondrification du mésoderme commence par deux lames latérales se fusionnant d'abord en avant. Cette opinion de Kallius peut à la rigueur se soutenir sur le premier point. En effet, le tissu précartilagineux, chez l'embryon de 14 millimètres, nous a semblé un peu moins abondant et un peu moins dense dans la région du futur chaton. Quant au deuxième point, il est admissible; mais nos observations ne nous permettent pas de le confirmer. En effet, le processus de chondrification nous a paru se faire régulièrement dans toute l'étendue du précartilage. Le cricoïde apparaît, sur l'embryon de 19 millimètres, comme une formation hyaline ayant à peu près l'aspect qu'il aura chez l'adulte (fig. 10). Son évolution se poursuit régulièrement, et nous pouvons considérer la forme définitive, comme acquise à la fin du 3e mois, lorsque les cavités articulaires commencent à se montrer.

L'étude du développement des *cartilages aryténoïdes* ne peut nous donner aucun renseignement précis sur leur évolution phylogénique. On peut tout au plus induire, à cause de la continuité de leur tissu précartilagineux avec celui du cricoïde, qu'ils dérivent d'un formation commune, le cartilage latéral. Il ne serait même guère possible, d'après les seules données fournies par l'embryon humain, d'admettre que les aryténoïdes représentent la première différenciation de la trachée, car, c'est l'aryténoïde dont la forme extérieure s'ébauche la dernière et dont la chondrification se fait le plus tard. Difficile à distinguer dans le tissu précartilagineux des embryons de 14 millimètres, l'aryténoïde existe sous l'aspect d'un noyau cartilagineux ellipsoïdal sur l'embryon de 19 millimètres, alors que les autres cartilages affectent déjà grossièrement la forme de l'adulte (fig. 10). Cette forme est même mal indiquée par le tissu précartilagineux qui entoure le nodule chondrifié, ainsi qu'on peut s'en rendre compte sur les figures 18 et 19. L'apophyse musculaire s'accuse sur le fœtus de 24 millimètres, et prend un aspect arrondi sur celui de 32/40 millimètres; mais l'apophyse vocale est encore à l'état précartilagineux (fig. 25) ainsi que le sommet de l'aryténoïde. Ce cartilage atteint sa forme défini-

tive dans la seconde moitié du 3e mois, et la figure 34 montre bien son extrémité supérieure recourbée en arrière. Toutefois, l'apophyse vocale persiste comme précartilage jusque vers le 9e mois, et c'est seulement sur le fœtus de 29/43 centimètres que nous avons nettement constaté sa structure élastique.

Nous avons suffisamment insisté sur la morphologie de l'épiglotte (p. 209), pour n'envisager ici que la formation du *cartilage épiglottique*. Celui-ci, ainsi que Dubois l'a indiqué à la suite de ses recherches de morphologie comparée, provient du derme de la muqueuse, et on peut considérer la condensation des éléments mésodermiques au-dessous de l'épithélium comme sa première manifestation, d'autant plus qu'elle est concomitante de la division de l'épiglotte en une partie médiane et en deux ailettes latérales. La figure 42 montre le premier stade de cette évolution histogénique, qui se produit vers la fin du 3e mois, et précède l'apparition des glandes. Ce tissu mésodermique densifié s'éloigne un peu de l'épithélium, et passe à l'état de précartilage sur le fœtus 8,3/11 centimètres; il reproduit dans son ensemble la forme du cartilage épiglottique sur lequel on reconnaît facilement le pédicule avec son tubercule épiglottique. L'apparition du précartilage coïncide avec celle des premiers bourgeons glandulaires. Le cartilage hyalin se substitue au précartilage vers le milieu du 5e mois, et, dès le commencement du 6e mois, on y constate la présence de fines fibres élastiques qui sont très abondantes avant la naissance (fig. 44). Les fibres élastiques se montreraient donc beaucoup plus tôt dans l'épiglotte que dans l'apophyse vocale et dans les cartilages corniculés.

Les *cartilages cunéiformes* restent à l'état de précartilage jusqu'à la première moitié du 6e mois, et c'est seulement sur le fœtus de 29/43 centimètres que nous avons pu découvrir un petit nodule cartilagineux, perdu au milieu d'amas glandulaires.

Les *cartilages corniculés* sont pendant longtemps représentés par le petit nodule précartilagineux qui continue en haut et en arrière le sommet du bourrelet aryténoïdien (fig. 34). Ce nodule est très nettement indiqué sur le fœtus de 16/23,5 centimètres; mais il n'est envahi par les éléments élastiques qu'au 9e mois, en même temps que l'apophyse vocale.

Les *nodules sésamoïdes antérieurs* existent à l'état d'ébauche dans le cours du 6e mois; quant aux autres nodules, nous n'avons pu constater leur présence sur nos coupes.

Articulations. — Les cartilages, dès leur apparition (embryons de 19 millimètres), sont unis les uns aux autres par du tissu mésodermique dense qui arrive au stade précartilagineux vers le commencement du 3e mois. Toutefois, ce tissu mésodermique subit la transformation fibreuse entre les grandes cornes des cartilages hyoïdien et thyroïde qui s'articulent par syndesmose. Les *fentes articulaires* se montrent, au début du 4e mois, dans les articulations crico-aryténoïdiennes; et c'est seulement sur le fœtus de 10/14,5 centimètres que nous avons constaté leur existence dans les crico-thyroïdiennes. Les ligaments articulaires se différencient au milieu du 5e mois, et, sur le fœtus de 20/31 centimètres, le ligament triquètre est déjà riche en fibres élastiques. Enfin, sur un fœtus de 29/43 centimètres, nous avons reconnu des ménisques articulaires et des diverticules synoviaux.

Membranes et replis membraneux. — La membrane thyro-hyoïdienne est à peine ébauchée à la naissance; l'os hyoïde est encore en contact avec le cartilage thyroïde, et c'est uniquement entre les grandes cornes de ces deux pièces squelettiques qu'on peut reconnaître quelques fibres lamineuses à direction verticale. Sur l'enfant de 11 mois, la membrane était encore mal indiquée dans ses parties latérales; les grandes cornes, presque au contact, ne lui laissaient reconnaître aucun nodule cartilagineux pouvant être pris pour le cartilage triticé. Nous n'avons aucune donnée personnelle sur l'apparition de la bourse séreuse de Boyer.

Les membranes crico-thyroïdienne et crico-trachéale se devinent vers la fin du 3e mois, et deviennent très nettes, au milieu du 5e mois; sur les fœtus de 20/31 et 21/32 centimètres, elles ont l'apparence de ligaments élastiques.

Parmi les replis ligamenteux, les ary-épiglottiques sont visibles dès les tout premiers stades (embryon de 6 millimètres); ils sont formés par du tissu mésenchymateux assez lâche qui, à partir du stade de 45 millimètres, fournira le matériel d'accroissement des faces latérales du vestibule. Dès que les tubercules de Wrisberg se

sont isolés des tubercules corniculés, les replis ary-épiglottiques semblent se reporter de plus en plus vers l'épiglotte, mais, à aucun moment, ils ne sont pénétrés par le cartilage épiglottique. Les glandes y apparaissent beaucoup plus tard que dans l'épiglotte et dans les tubercules cunéiformes, et elles y sont beaucoup moins volumineuses (fœtus de 16/24 centimètres).

Le repli glosso-épiglottique médian, ou frein de l'épiglotte, se développe en même temps que cet organe, et conserve, jusqu'à la naissance, une large base d'implantation linguale et épiglottique. Quant aux replis épiglottiques latéraux et pharyngo-épiglottiques, ils se forment aux dépens de la portion de l'épiglotte dépourvue de squelette et des plis qui la relient au pharynx. Ces formations, déjà bien marquées sur le fœtus 8,3/11 centimètres, poursuivent leur évolution jusqu'après la naissance; elles représentent phylogéniquement, d'après Zuckerkandl, des tendons musculaires et, en particulier, celui du stylo-pharyngien. L'étude de l'ontogénèse du larynx humain ne permet ni de confirmer ni d'infirmer cette opinion.

Musculature. — Les muscles extrinsèques, dans leur développement, sont liés à l'évolution de la région cervicale tout entière; nous nous occuperons uniquement des muscles intrinsèques. Les recherches d'anatomie comparée (Fürbringer, Dubois, Wiedersheim, Wilder, etc.) ont montré que l'anneau musculaire placé à l'orifice du larynx représente la continuation de la musculature circulaire du tube intestinal, entraînée par la formation du conduit laryngo-trachéal. L'interposition des aryténoïdes divise cet anneau musculaire en deux parties : l'une antérieure ou ventrale (muscle constricteur), et l'autre postérieure ou dorsale (muscle dilatateur), aux dépens desquelles se constituent les divers muscles.

Le développement ontogénique permettrait de retrouver, d'après certains auteurs, dans les premiers stades la formation sphinctérienne. C'est ainsi que Strazza a observé, sur des embryons humains de 12 et de 13 millimètres, la première ébauche de la musculature du larynx en connexion intime avec celle de la langue, et, sur des embryons de 22 millimètres, un muscle circulaire commun répondant au constricteur des Vertébrés inférieurs. Nos recherches ne nous conduisent pas à confirmer les conclusions

de Strazza. Sur nos embryons de 14 millimètres, nous n'avons pas pu constater l'existence d'une formation musculaire manifeste autour de l'orifice laryngien, à cause de la difficulté de reconnaître, à ce stade, les éléments musculaires. Mais, sur les embryons de 19 millimètres, nous avons parfaitement distingué quatre groupements musculaires assez bien isolés les uns des autres : l'interaryténoïdien, le crico-aryténoïdien postérieur, le crico-thyroïdien et le thyro-crico-aryténoïdien. Aucune des fibres de l'interaryténoïdien, ni du crico-aryténoïdien ne contournait l'apophyse musculaire de l'aryténoïde. La disposition était identique sur les fœtus de 24 millimètres. Nous pensons donc que, par suite du grand perfectionnement de la fonction phonatrice chez l'homme et du haut degré de différenciation musculaire, le stade initial (le sphincter laryngien) n'apparaît plus dans l'ontogénèse. Toutefois, les deux masses musculaires les plus importantes sur les embryons de 19 millimètres et sur les fœtus de 24 millimètres, sont assurément le crico-aryténoïdien postérieur et la masse non différenciée du thyro-crico-aryténoïdien (thyréo-ary-cricoïde de Gegenbaur). On reconnaît là facilement, un peu altérée par la présence de l'interaryténoïdien, la division, en un muscle constricteur et un muscle dilatateur de la musculature du larynx des reptiles et des mammifères inférieurs (édentés).

Au stade de 32/40 millimètres, le thyro-crico-aryténoïdien commence à se diviser en deux parties, et sur les fœtus de 37 millimètres, le crico-aryténoïdien latéral se distingue facilement du thyro-aryténoïdien. Dans la seconde moitié du 3e mois (fœtus de 47/60 millimètres), on voit des fibres striées contourner l'apophyse musculaire de l'aryténoïde, et unir l'ary-aryténoïdien au thyro-aryténoïdien. Cette disposition s'accuse davantage dans les stades ultérieurs où l'apophyse musculaire est complètement entouré de fibres striées. Alors se trouve réalisée une formation sphinctérienne embrassant la glotte. Mais Fürbringer, par ses recherches d'anatomie descriptive et comparée (1875), et Nicolas, par ses observations embryologiques (1894), ont démontré qu'il s'agissait là d'un sphincter secondaire, puisque les divers muscles qui le constituent sont d'abord isolés.

Vers le milieu du 5e mois, tous les muscles du larynx, y compris les faisceaux inconstants (thyro- et crico-épiglottiques) sont reconnaissables (fig. 35). Seul, le muscle vocal est encore rudimentaire. Son évolution est d'ailleurs très lente, et son développement est encore peu acccusé au stade de 20/31 centimètres; au contraire, sur le fœtus de 29/43, ce muscle a augmenté considérablement de volume et détermine une saillie bien marquée en dedans de la corde vocale, dont la face glottique était restée longtemps excavée. La différenciation tardive, et le peu d'importance qu'offre au début le muscle vocal, est un argument sérieux en faveur de l'apparition récente, au point de vue phylogénique, de la fonction phonatrice. Son importance chez l'homme, se manifeste par l'accroissement brusque et considérable que le muscle vocal présente dès le début du 9e mois

Vaisseaux et nerfs. — Les vaisseaux artériels et veineux acquièrent de bonne heure leur territoire de distribution définitive. Les artères laryngées supérieures et inférieures existent dès le stade de 24 millimètres, et l'on peut dire que le mode de distribution permanent est acquis vers la fin du 2e ou au début du 3e mois. L'artère laryngée supérieure contourne la grande corne du thyroïde, et reste toujours éloignée du trou thyroïdien. Ce trou est, en général, rempli de tissu mésodermique; dans un seul cas (fœtus de 47/60 millimètres), et d'un seul côté, nous avons constaté à son intérieur la présence d'un petit vaisseau.

Les nerfs se montrent aussi de très bonne heure, et, sur les figures 14-16, on peut voir, dans les 3e et 4e arcs viscéraux, de gros rameaux venus du pneumogastrique. Sur l'embryon de 24 millimètres, il est assez facile de suivre les filets nerveux jusqu'au contact des fibres musculaires. Le nerf laryngé supérieur est, dès ce stade, composé de filets accompagnés d'un assez grand nombre de neuroblastes, surtout lorsque le nerf a contourné la grande corne du cartilage thyroïde. Ces neuroblates se tassent de plus en plus et se groupent en un ganglion, bien net à partir de la fin du 3e mois. Ce ganglion, découvert par Remak chez le mouton et signalé par Nicolas sur le fœtus humain, nous paraît être une formation constante. Le nerf laryngé externe est bien visible sur le fœtus

de 24 millimètres, et nous avons pu observer l'anastomose entre le laryngé supérieur et le récurrent, sur le fœtus de 32/40 millimètres.

Muqueuse, Glandes. — Nos observations sur le développement de la muqueuse laryngée et des glandes confirment pleinement les données de Tourneux et de Laguesse, ce qui nous permettra d'être très bref.

L'épithélium qui revêt les diverses parties du larynx, sur l'embryon de 8 millimètres, appartient au type polyédrique embryonnaire, et se compose de deux à trois assises de cellules dont la hauteur totale est comprise entre 12 et 18 μ; la lame épithéliale interaryténoïdienne, formée de deux rangées de cellules juxtaposées, mesure 14 μ dans sa partie moyenne. Sur le fœtus de 32/40 millimètres, la hauteur de l'épithélium atteint 30 μ, et les éléments les plus superficiels affectent le type prismatique avec une mince bordure analogue à un plateau. Le tissu mésodermique sous-jacent devient plus dense, et l'on se trouve dès maintenant en présence d'une véritable muqueuse. Vers le milieu du 3e mois, à l'époque où se produit la disjonction de la lame interaryténoïdienne, et où la cavité des ventricules communique largement avec le vestibule, l'épithélium devient très épais (70 μ) sur la face antérieure du vestibule, tandis que dans la fente interaryténoïdienne, les cellules ont conservé le caractère de l'épithélium embryonnaire, et se disposent sur deux ou trois couches dont la hauteur est à peine de 20 μ. Sur le fœtus de 47/60 millimètres, les cils vibratiles apparaisssent pour la première fois; on les observe sur tous les épithéliums du vestibule, quelle que soit leur hauteur. Les cils font toutefois défaut dans la région interaryténoïdienne et dans les cavités ventriculaires. Au niveau des cordes vocales, l'épithélium est polyédrique embryonnaire à 4 ou 5 assises, et sa hauteur atteint, par places, 35 μ. Les cils vibratiles existent sur les cellules épithéliales des ventricules, dès le stade de 8,3/11 centimètres. A partir du milieu du 5e mois, l'épithélium pavimenteux stratifié des cordes vocales diminue de hauteur (25 μ) par suite de la desquamation des couches superficielles, et cette nouvelle disposition persiste jusqu'après la naissance. Sur un enfant de 8 jours, le chorion de la muqueuse présente des saillies papillaires bien nettes, et

l'épithélium, devenu franchement pavimenteux stratifié, atteint 60 μ en hauteur; vers le 6e mois après la naissance, le revêtement épithélial de la bande ventriculaire perd ses cils, et prend le type pavimenteux. La membrane fibro-élastique sous-jacente à la muqueuse n'acquiert toute sa netteté qu'au 9e mois, bien qu'on puisse déjà observer un assez grand nombre de fines fibrilles élastiques sur les fœtus de 20/31 centimètres (6e mois).

Les premiers bourgeons glandulaires apparaissent à la fin du 3e mois (fœtus de 8,3/11 centimètres) sur la face ventriculaire de l'épiglotte (fig. 42), sur les bandes ventriculaires, et sur les tubercules de Wrisberg et de Santorini. On reconnaît leur forme de glandes en grappe sur le fœtus de 10/14,5 centimètres, mais, à ce stade, la lumière du conduit excréteur fait encore défaut. Au milieu du 5e mois, on trouve des glandes dans toute la région du vestibule et dans la zone interaryténoïdienne où elles sont plus petites; la lumière est très nette, dès lors, dans les conduits excréteurs et dans les culs-de-sac sécrétants. La plus grande partie de ces glandes affectent le type muqueux, quelques-unes cependant se rapportent au type séreux. A partir du 9e mois, on peut considérer les glandes comme ayant la même structure et la même topographie que chez l'adulte.

Dans l'exposé que nous venons de présenter de l'évolution ontogénique du larynx humain et de ses diverses parties constituantes, nous avons dû maintes fois, pour expliquer les particularités du développement, faire appel aux données de l'anatomie comparée. La raison d'être, dans l'ontogénèse, de quelques faits spéciaux nous échappe encore; elle réside, sans doute, dans des détails de l'évolution sur lesquels des recherches d'embryologie comparée pourraient faire la lumière. Aussi serait-il désirable que l'étude complète de l'ontogénèse du larynx fût faite, non seulement chez quelques mammifères, mais chez les types les plus importants de la classe des reptiles et des oiseaux. Nous nous efforcerons, de notre côté, de poursuivre ces observations en choisissant, dans un prochain mémoire, un mammifère à larynx rudimentaire comme la taupe.

Octobre 1906.

Explication des Planches.

a. c., artère carotide primitive.
a. d., aorte descendante.
a. é., ailette de l'épiglotte (partie non cartilagineuse).
a. tr., anneau de la trachée (1er).
a. v., apophyse vocale de l'aryténoïde.
a. v. M., appendice du ventricule de Morgagni.
a. I, II, III, IV, V, arc branchial.
a, 2, 3, 4, arc aortique.
b. a., bourrelet aryténoïdien.
b. gl., bourgeons glandulaires.
b. l., base de la langue.
b. v., bande ventriculaire.
c. a., cartilage aryténoïde.
c. b., cavité buccale.
c. c., cartilage cricoïde.
c. é., portion cartilagineuse de l'épiglotte.
c. h., cartilage hyoïde (corps).
c. l., cavité laryngée (portion sous-glottique).
c. ph. tr., canal pharyngo-trachéal.
c. th., cartilage thyroïde (lames latérales).
c. v., corde vocale.
c. v. c., corps de vertèbre cervicale,
c. v. tr., canal vestibulo-trachéal.
é., épiglotte.
é. v., ébauche du ventricule de Morgagni.
f. g., fente glottique.
f. i. a., — interaryténoïdienne.
f. II, III, IV, fente branchiale (ectodermique).
g. c. h., grande corne du cartilage hyoïde.
g. c. th., — — — thyroïde.
g. l., ganglion lymphatique.
g. l. ph., gouttière latérale du pharynx.
g. m. s., ganglion moyen du sympathique.
g. n. p., — du nerf pneumogastrique.
g. th., glande thyroïde.
gl., glandes du larynx.
gl. t., glandule thyroïdienne (IVe poche endodermique).
gl. th., glandule thymique (IIIe poche endodermique).
l. é., lame épithéliale du larynx.
m. a. a., muscle ary-aryténoïdien.
m. a. é., — ary-épiglottique.
m. c. a. p., muscle crico-aryténoïdien postérieur.
m. c. i. ph., muscle constricteur inférieur du pharynx.
m. c. th., muscle crico-thyroïdien.
m. c. th. a., muscle crico-thyro-aryténoïdien.
m. d., muscle digastrique.
m. g. h., muscle génio-hyoïdien.
m. gr. d. a., muscle grand droit antérieur de la tête.
m. l. c., muscle long du cou.
m. m. h., muscle mylo-hyoïdien.
m. o. h., — omo-hyoïdien.
m. st. m., — sterno-mastoïdien.
m. st. th., — sterno-thyroïdien.
m. th. a. e., — thyro-aryténoïdien externe.
m. th a. i., — thyro-aryténoïdien interne.
m. th. h., — thyro-hyoïdien.
me. c. th., membrane crico-thyroïdienne.
n, l. s., nerf laryngé supérieur.
n. p., — pneumogastrique.
n. r., — récurrent.
n. v., nodule vocal.
o. c. ph. tr., orifice du canal pharyngo-trachéal.
o. l., orifice pharyngien du larynx.
p. c. h., petite corne du cartilage hyoïde.
p. c. th., — — — thyroïde.
p. ph., paroi du pharynx.
p. L., pyramide de Lalouette.
p. III, IV, V, poche endodermique.
ph., pharynx.
pr. c. é., précartilage de l'épiglotte.
r. a. é., repli ary-épiglottique.
r. g. é. l., repli glosso-épiglottique latéral.
r. g. é. m., — — médian.
r. i. a., rainure interaryténoïdienne.
r. n., rameau nerveux.
r. n. r., rameau du nerf récurrent.
r. ph. é., repli pharyngo-épiglottique.
s. p., Sinus précervical.
t. a., Tubercule aryténoïdien.
t. c., — cunéiforme ou de Wrisberg.
t. l., thyroïde latérale (Ve poche endodermique).
t. S., tubercule corniculé ou de Santorini.
t. th., trou thyroïdien.
t. v. b. c., tronc veineux brachio-céphalique.
t. III, thymus (IIIe poche endodermique).
tr., trachée.
v., ventricule de Morgagni.
v. f., veine faciale.
v. j., — jugulaire interne.
v. j. a., veine jugulaire antérieure.
v. l., vestibule du larynx.
v. l. s., veine linguale superficielle.
v. s., vaisseaux sanguins.
v. s. c., veine sous-clavière.

Fig. 1. — Embryon humain de 6 millimètres a. — Reconstruction de la région intérieure des arcs, des fentes branchiales et du larynx primitif, vue par la face postérieure de la paroi antérieure du pharynx. Cette figure montre de haut en bas : la fente buccale, les 3e, 4e et 5e arcs, les fentes interposées, et les bourrelets aryténoïdiens du côté gauche ains

que le sinus précervical. Sur la ligne médiane, et de haut en bas : l'épiglotte, la fente laryngée et l'œsophage. — Grossissement : 30 diamètres.

Fig. 2. — Embryon humain de 8 millimètres c. — Reconstruction de la région du larynx vue par sa face postérieure. — Cette figure montre l'épiglotte unie aux bourrelets aryténoïdiens par les gros bourrelets aryépiglottiques; ces diverses formations circonscrivent l'orifice pharyngien du larynx. Entre les bourrelets aryténoïdiens, on aperçoit une gouttière dans la partie inférieure de laquelle se trouve l'orifice du conduit pharyngo-trachéal. Les poches endodermiques qui s'ouvrent dans les gouttières latérales du pharynx ont été représentées schématiquemement par leur contour figuré en traits pointillés. — Grossissement : 30 diamètres.

Fig. 3. — Embryon humain de 19 millimètres b. — Reconstruction de la région postérieure du larynx : la paroi postérieure du pharynx partiellement enlevée. — La figure montre : l'épiglotte, les replis ary-épiglottiques, et les deux gros bourrelets aryténoïdiens; dans la partie postérieure de la fente comprise entre ces bourrelets, on aperçoit l'orifice du canal pharyngo-trachéal. La paroi antérieure du pharynx, au-dessous des bourrelets aryténoïdiens, est soulevée par le chaton du cartilage cricoïde. A droite, on remarque le pli pharyngo-épiglottique. — Grossissement : 30 diamètres.

Fig. 4. — Fœtus humain de 30 millimètres b. — Dessin d'une préparation de la région postérieure du larynx, après section de la paroi postérieure du pharynx. (Le croquis a été fait à la chambre claire d'Abbe, placée sur un des tubes du microscope binoculaire de Greenough.) — L'épiglotte et les bourrelets aryténoïdiens sont au contact, et limitent la fente laryngienne en forme de T. — Grossissement : 20 diamètres.

Fig. 5. — Fœtus humain de 32/40 millimètres a ♂. — Reconstruction de la région postérieure du larynx. — L'épiglotte montre deux petites ailettes latérales et une petite crête médiane qui s'enfonce dans le vestibule du larynx. La paroi latérale du pharynx est représentée sectionnée de chaque côté, pour laisser voir la grande corne du cartilage thyroïde. — Grossissement : 20 diamètres.

Fig. 6. — Fœtus humain de 40 millimètres b ♂. — Dessin d'une préparation de la région postérieure du larynx, après ablation de la face postérieure du pharynx, dans les mêmes conditions que la figure 4. L'épiglotte est composée d'une partie médiane triangulaire et de deux ailettes latérales. Ces deux parties se fusionnent latéralement pour former le repli ary-épiglottique. Une partie du pédicule de l'épiglotte est visible dans le vestibule du larynx. Les replis ary-épiglottiques se continuent en dedans avec deux gros tubercules (tubercules de Morgagni ou de Wrisberg) qui sont séparés des aryténoïdes par un sillon bien accusé. On remarquera que ces tubercules répondent à la portion des bourrelets

aryténoïdiens dépourvue de cartilage dans la figure précédente. — Grossissement : 20 diamètres.

Fig. 7. — Fœtus humain de 55 millimètres a ♀. — Dessin d'une préparation faite comme précédemment. On remarquera l'accroissement de la partie médiane de l'épiglotte, et l'agrandissement notable de l'orifice pharyngien du larynx. Les tubercules de Wrisberg se sont portés en haut et en dehors, de manière à dégager le sommet des aryténoïdes dont les cartilages déterminent la saillie bien accusée. — Grossissement : 12 diamètres.

Fig. 8. — Fœtus humain de 16/23 centimètres a ♂. — Dessin d'une préparation faite comme précédemment. La partie de l'épiglotte dépourvue de cartilage déborde la partie cartilagineuse de cet organe, et se continue latéralement avec les plis pharyngo-épiglottiques. L'orifice pharyngien du larynx est bordé par l'épiglotte, les deux tubercules de Wrisberg, et le sommet des aryténoïdes. — Grossissement : 6 diamètres.

Fig. 9. — Fœtus humain de 29/43 centimètres a ♀. — Dessin d'une préparation faite comme précédemment. L'épiglotte cartilagineuse prend sa forme définitive; elle est encore partiellement reliée aux parois latérales du pharynx et à la base de la langue par une lame membraneuse, dérivée de sa portion dépourvue de cartilage. La partie supérieure, tendue, de cette lame constituera les plis glosso-épiglottiques latéraux. Les tubercules de Wrisberg sont encore volumineux par rapport à ceux de Santorini que l'on voit dans leur intervalle. — Grossissement : 3 diamètres.

Fig. 10. — Embryon humain de 19 millimètres b. — Reconstruction des cartilages du larynx à leur première apparition, vue un peu d'en haut. Le cartilage hyoïdien est figuré par un trait noir plein, la croix indique le niveau du trou thyroïdien qui ne peut être aperçu dans cette position du cartilage thyroïde. La partie de l'aryténoïde formée de cartilage hyalin a seule été figurée (comparer avec les coupes dessinées dans les figures 18 et 19). — Grossissement : 25 diamètres.

Fig. 11. — Fœtus humain de 32/40 centimètres a ♂. — Reconstruction des cartilages du larynx avant la soudure des lames latérales du thyroïde et l'apparition du cartilage vocal, vue par la face antérieure. Le cartilage hyoïdien est figuré par un trait noir plein; les traits pointillés indiquent la partie supérieure du cricoïde et les aryténoïdes; la trachée est représentée par sa paroi propre. — Grossissement : 25 diamètres.

Fig. 12. — Embryon humain de 19 millimètres b. — Moulage par reconstruction de la cavité du larynx. Les deux trous de la partie supérieure répondent au sommet des aryténoïdes. A la gauche du lecteur, la portion vestibulaire qui se continue en bas avec le canal filiforme

vestibulo-trachéal; à droite le canal pharyngo-trachéal. La partie médiane, réservée en blanc, répond à la soudure des épithéliums dans la région interaryténoïdienne. — Grossissement : 25 diamètres.

Fig. 13. — Fœtus de 37 millimètres c♀. — Moulage par reconstruction de la cavité du larynx, d'après le premier stade où la soudure des épithéliums dans la région interaryténoïdienne n'existe plus. On voit, à la gauche du lecteur, l'ébauche du ventricule et de son appendice (comparer avec les coupes représentées sur les figure 31 et 32). — Grossissement : 25 diamètres.

Fig. 14. — Embryon humain de 8 millimètres c. — Coupe transversale, un peu oblique, de la région branchiale, passant par la partie supérieure des bourrelets aryténoïdiens, et montrant la fente interaryténoïdienne et l'ébauche du vestibule du larynx. — Grossissement : 25 diamètres.

Fig. 15. — Embryon humain de 8 millimètres c. — Coupe transversale, un peu oblique, de la même région, mais située à un niveau un peu inférieur à la précédente. On y voit la fente laryngienne oblitérée par la soudure des épithéliums; dans la partie inférieure de la lame épithéliale ainsi formée se trouve une lacune représentant la section du conduit vestibulo-trachéal. — Grossissement : 25 diamètres.

Fig. 16. — Embryon humain de 14 millimètres c. — Coupe transversale, un peu oblique, de la région du cou passant par la partie inférieure des bourrelets aryténoïdiens, et montrant dans la lame épithéliale interaryténoïdienne la section des conduits vestibulo-trachéal et pharyngo-trachéal. — Grossissement : 25 diamètres.

Fig. 17. — Embryon humain de 19 millimètres b. — Coupe transversale du larynx, passant par la partie supérieure des bourrelets aryténoïdiens, et montrant la fente interaryténoïdienne et le vestibule du larynx. La coupe intéresse les grandes cornes du cartilage hyoïdien, et les extrémités des grandes cornes du cartilage thyroïde. — Grossissement : 20 diamètres.

Fig. 18. — Embryon humain de 19 millimètres b. — Coupe transversale, passant par la partie moyenne des aryténoïdes, et montrant les nodules cartilagineux de l'aryténoïde, les grandes cornes du thyroïde et le cartilage hyoïdien. Le vestibule du larynx est perméable, la fente interaryténoïdienne est oblitérée, mais présente dans sa partie postérieure le conduit pharyngo-trachéal. — Grossissement : 20 diamètres.

Fig. 19. — Embryon humain de 19 millimètres b. — Coupe transversale, passant par la partie inférieure des aryténoïdes, et intéressant le sommet du chaton cricoïdien, les lames latérales du thyroïde, et le corps du cartilage hyoïdien. Le vestibule du larynx et la fente interaryténoïdienne présentent les mêmes particularités que dans la figure précédente. — Grossissement : 20 diamètres.

Fig. 20. — Embryon humain de 19 millimètres b. — Coupe transversale, passant par la partie moyenne du cartilage cricoïde et par la partie inférieure des lames du thyroïde. La fente laryngée est représentée en haut (en arrière) par le canal pharyngo-trachéal qui s'élargit notablement, et en avant par le canal vestibulo-trachéal. — Grossissement : 20 diamètres.

Fig. 21. — Fœtus humain de 24 millimètres d ♂. — Coupe transversale, passant par la partie supérieure des aryténoïdes non encore cartilagineuse, et intéressant les grandes cornes des cartilages hyoïdien et thyroïde. Le vestibule du larynx est largement perméable; dans la partie postérieure de la lame épithéliale interaryténoïdienne, on voit la section du canal pharyngo-trachéal. — Grossissement : 20 diamètres.

Fig. 22. — Fœtus humain de 24 millimètres d ♂. — Coupe transversale, passant par la partie supérieure du chaton cricoïdien, et intéressant les lames thyroïdiennes et le cartilage hyoïdien. Le vestibule du larynx est sectionné vers sa partie inférieure, et donne naissance latéralement aux bourgeons ventriculaires; celui du côté gauche est surtout net. La lame épithéliale interaryténoïdienne est creusée, en outre du canal pharyngo-trachéal, de quelques lacunes. — Grossissement : 20 diamètres.

Fig. 23. — Fœtus humain de 32/40 millimetres a ♂. — Coupe transversale, passant par la partie supérieure des aryténoïdes, et montrant la large communication du vestibule laryngien avec le pharynx. La coupe intéresse le corps et les grandes cornes du cartilage hyoïdien ainsi que les grandes cornes du cartilage thyroïde. — Grossissement : 20 diamètres.

Fig. 24. — Fœtus humain de 32/40 millimètres a ♂. — Coupe transversale, passant par la partie supérieure des lames thyroïdiennes, et montrant les nodules précartilagineux du sommet des aryténoïdes. La fente interaryténoïdienne est en partie perméable, en partie oblitérée ; la face antérieure du vestibule laryngien est déprimée sur la ligne médiane par le tissu précartilagineux du nodule vocal. — Grossissement : 20 diamètres.

Fig. 25. — Fœtus humain de 32/40 millimètres a ♂. — Coupe transversale, passant par la base des cartilages aryténoïdes, et intéressant les lames latérales du thyroïde. La lame interarytéroïdienne montre la section des conduits vestibulo-trachéal et pharyngo-trachéal. On remarque, entre les bords antérieurs des lames thyroïdiennes, le tissu précartilagineux du nodule vocal, et, dans l'intervalle compris entre les aryténoïdes les lames thyroïdiennes et la lame épithéliale interaryténoïdienne, la première ébauche de la corde vocale sous la forme d'un tissu muqueux plus clair que les parties voisines. — Grossissement : 20 diamètres.

Fig. 26. — Fœtus humain de 32/40 millimètres a ♂. — Coupe transversale, passant par la partie moyenne du cartilage cricoïde, et intéressant l'extrémité inférieure des petites cornes du cartilage thyroïde. La portion cricoïdienne de la cavité du larynx est largement ouverte. — Grossissement : 20 diamètres.

Fig. 27. — Fœtus humain de 37 millimètres a ♂. — Coupe transversale, passant par la partie supérieure du chaton cricoïdien, et intéressant les lames latérales du cartilage thyroïde. Cette figure montre les canaux vestibulo-trachéal et pharyngo-trachéal, ainsi que de nombreuses lacunes dans la lame épithéliale de chaque côté de laquelle on remarque la première ébauche des cordes vocales et le muscle crico-thyro-aryténoïdien. Entre l'extrémité antérieure des cordes vocales et les bords antérieurs des lames thyroïdiennes, on aperçoit le nodule vocal. — Grossissement : 20 diamètres.

Fig. 28. — Fœtus humain de 37 millimètres a ♂. — Coupe transversale, un peu oblique, passant un peu au-dessous de la précédente. On y remarque le tissu plus dense de la corde vocale, et, du côté droit, la petite corne du cartilage thyroïde. — Grossissement : 20 diamètres.

Fig. 29. — Fœtus humain de 37 millimètres a ♂. — Coupe transversale, passant au-dessous de l'anneau cricoïdien, et intéressant l'extrémité inférieure et antérieure des lames thyroïdiennes. — Grossissement : 20 diamètres.

Fig. 30. — Fœtus humain de 37 millimètres a ♂. — Coupe tranversale, passant par le cartilage cricoïde. On remarquera, dans la section de la cavité du larynx, la crête médiane postérieure. — Grossissement : 20 diamètres.

Fig. 31. — Fœtus humain de 37 millimètres c ♀. — Coupe transversale, un peu oblique, passant par la partie supérieure des cartilages aryténoïdes, et intéressant les cartilages hyoïdien et thyroïde. La figure montre le vestibule et la portion interaryténoïdienne de la cavité du larynx. — Grossissement : 20 diamètres.

Fig. 32. — Fœtus humain de 37 millimètres c ♀. — Coupe transversale, un peu oblique, passant par la partie moyenne des cartilages aryténoïdes, et intéressant le corps du cartilage hyoïdien et les lames latérales du thyroïde. Du côté gauche, on voit, en avant et en dehors du vestibule laryngé, la section de l'appendice ventriculaire. — Grossissement : 20 diamètres.

Fig. 33. — Fœtus humain de 37 millimètres c ♀. — Coupe transversale, un peu oblique, passant par la partie supérieure du cartilage cricoïde, et intéressant la base des aryténoïdes, les lames latérales du thyroïde et le corps de l'os hyoïde. Cette figure montre la coupe de la

cavité du larynx avec, du côté droit, le ventricule de Morgagni. — Grossissement : 20 diamètres.

Fig. 34. — Fœtus humain de 44/57 millimètres a ♀. — Reconstruction de la moitié gauche du larynx, en partant d'une section médiane sagittale. Les portions cartilagineuses latérales du cricoïde et l'aryténoïde ont été représentés par des traits pointillés, de même la partie profonde du ventricule de Morgagni. — Grossissement : 15 diamètres.

Fig. 35. — Fœtus humain de 8,3/11 centimètres a ♂. — Coupe frontale, un peu oblique, du larynx, passant par la partie antérieure des ventricules, et intéressant l'appendice. L'espace compris entre les cordes vocales forme un véritable canal. — Grossissement : 15 diamètres.

Fig. 36. — Fœtus humain de 16/23,5 centimètres a ♀. — Coupe transversale, un peu oblique, du larynx, passant par la partie supérieure des aryténoïdes, et intéressant les lames latérales du thyroïde. On voit, en avant de la coupe du vestibule, la section des appendices. — Grossissement : 10 diamètres.

Fig. 37. — Fœtus humain de 16/23,5 centimètres a ♀. — Coupe transversale, légèrement oblique, du larynx, passant un peu au-dessous de la précédente, et montrant la soudure des deux lames thyroïdiennes derrière lesquelles on aperçoit la section des appendices. — Grossissement : 10 diamètres.

Fig. 38. — Fœtus humain de 16/23,5 centimètres a ♀. — Coupe transversale du larynx, passant par le sommet du cartilage cricoïde, et intéressant les cartilages aryténoïdes et thyroïde. On voit, sur la section, les cordes vocales avec les ébauches des nodules sésamoïdes antérieurs et de l'apophyse vocale de l'aryténoïde. Dans le muscle thyro-aryténoïdien, on distingue nettement les fibres antéro-postérieures du muscle thyro-aryténoïdien interne. — Grossissement : 10 diamètres.

Fig. 39. — Fœtus humain de 16/23,5 centimètres a ♀. — Coupe transversale du larynx, passant par la partie moyenne du cartilage cricoïde, et intéressant les petites cornes du thyroïde. La muqueuse du larynx est nettement différenciée et riche en glandes. — Grossissement : 10 diamètres.

Fig. 40. — Embryon de 19 millimètres b. — Coupe transversale de l'épiglotte, passant un peu au-dessous de son sommet. — Grossissement : 30 diamètres.

Fig. 41. — Fœtus humain de 32/40 millimètres a ♂. — Coupe transversale de l'épiglotte, passant par la partie inférieure du repli glosso-épiglottique médian, et montrant la section des ailettes latérales. Le tissu mésodermique devient plus dense au-dessous de l'épithélium de revêtement. — Grossissement : 20 diamètres.

Fig. 42. — Fœtus humain de 4,7/6 centimètres a ♂. — Coupe transver-

sale de l'épiglotte, passant par l'extrémité supérieure des replis ary-épiglottiques. Le tissu mésodermique au contact de l'épithélium, devenu plus dense, affecte le type précartilagineux. — Grossissement : 20 diamètres.

Fig. 43. — Fœtus humain de 8,3/11 centimètres a ♂. — Coupe frontale de l'épiglotte, au voisinage de l'origine des replis ary-épiglottiques, montrant nettement (en haut) la partie dépourvue, et (en bas) la partie pourvue de squelette cartilagineux. On aperçoit les plis de la muqueuse de la face laryngée, et les premières involutions glandulaires. — Grossissement : 20 diamètres.

Fig. 44. — Fœtus humain de 32/43 centimètres a ♂. — Coupe frontale de l'épiglotte, montrant ses deux parties constituantes; en haut l'origine des replis glosso-épiglottiques latéraux, et en bas les replis ary-épiglottiques. Le cartilage est devenu élastique, il est traversé par les glandes qui occupent ses faces antérieure et postérieure. — Grossissement : 10 diamètres.

Index Bibliographique.

I. — Traités généraux.

1. v. Bær K. E. — *Ueber Entwickelungsgeschichte der Thiere*, Beobachtung und Reflexion, Königsberg, 1828, Th. I, p. 128.
2. Valentin G. — *Handbuch der Entwickelungsgeschichte des Menschen mit vergleichender Rücksicht der Entwickelung der Säugethiere und Vögel*, Berlin, 1835, p. 498.
3. Reichert K. — *Das Entwickelungsleben in Wirbelthierreich*, Berlin, 1840, p. 194.
4. Bischoff T. — *Entwickelungeschichte des Menschen und der Thiere*, Leipzig, 1842. *Traité du développement de l'homme et des mammifères*, Traduction A. Jourdan, Paris, 1843, p. 337.
5. Coste J. — *Histoire générale et particulière du développement des corps organisés*, Paris, 1847-1859, Pl. IV a, fig. E, et pl. 4 a, fig. 5.
6. Arnold F. *Handbuch der Anatomie des Menschen*, Freiburg in Br., 1851, Bd. II, F. 2, p. 1317.
7. Rathke H. *Entwickelungsgeschichte der Wirbelthiere*, Leipzig, 1861, p. 156.
8. V. Kölliker A. — *Entwickelungsgeschichte des Menschen und der höheren Thiere*, Leipzig, 1861, p. 379. — *Embryologie.* Traduction A. Schneider, Paris, 1882, p. 905.
9. His W. — *Anatomie menschlicher Embryonen*, I-III, Leipzig, 1880-1885.
10. Hertwig O. — *Lehrbuch der Entwickelungsgeschichte des Menschen und der Wirbelthiere*, Iena, 1886. — Traduction par Ch. Julin (2e édit.) sur la 6e édit. allemande : *Développement de l'homme et des vertébrés*, Paris, 1900, p. 387.
11. Bonnet R. — *Grundriss der Entwickelungsgeschichte der Haussäugethiere*, Berlin, 1891, p. 140.
12. Minot S. — *Human Embryology*, Boston, 1892, p. 778.
13. Zuckerkandl E. — *Anatomie und Entwickelungsgeschichte des Kehlkopfes und der Luftröhre.* Handbuch der Laryngologie und Rhinologie, von P. Heyman, Wien, 1896, Bd. I, p. 55.

14. Schultze O. — *Grundriss der Entwickelungsgeschichte des Menschen und der Säugethiere*, Leipzig, 1897, p. 375.
15. Kollmann J. — *Lehrbuch der Entwickelungsgeschichte des Menschen*, Iena, 1898, p. 374.
16. Tourneux F. — *Précis d'embryologie humaine*, Paris, 1898, p. 214.
17. Gegenbaur C. — *Vergleichende Anatomie der Wirbelthiere mit Berücksichtigung der Wirbellosen*, Leipzig, 1901, Bd. II, p. 287.
18. Göppert E. — *Die Entwickelung der luftröhrenden Anhänge der Vorderdarms : Lungen mit Kehlkopf und Luftröhre*, in Handbuch der vergleichenden und experimentellen Entwickelungslehre der Wirbeltiere von O. Hertwig, Iena, 1902, Lief. 16-18, p. 84.

II. — Mémoires spéciaux.

19. Fleischmann G. — *De chondrogenesi asperæ arteriæ et de situ œsophagi abnormi*, Erlangen, 1820.
20. Rathke H. — *Ueber die Entwickelung der Athemwerkzeuge bei den Vögeln und Säugethieren*. An die Akademie eingesender den 19 nov. 1826, p. 200.
21. Reichert C. — *Ueber die Visceralbogen der Wirbelthiere im Allgemein und deren Metamorphosen bei den Vögeln und Säugethieren*. Müller's Archiv für Anat. Physiol. und wissensch. Medicin, Berlin, 1837, p. 156.
22. Henle J. — *Vergleichend-anatomische Beschreibung des Kehlkopfes mit besonderer Berücksichtigung des Kehlkopfes der Reptilien*, Leipzig, 1839.
23. Halbertsma H. — *De lamina mediana cartilaginis thyroideæ*, Verslagen en Mededeelingen der k. Akad. von Wettenschappen Naturkunde, D. XI, 1860.
24. Elsberg L. — *Ueber die Entwickelung der Stimmbänder*, Vorläufige Mittheilung. Centralblalt für medic. Wissensch., Berlin, 1871, n° 5.
25. Luschka H. — *Der Kehlkopf des Menschen*, Tübingen, 1871, p. 56.
26. Verson E. — *Kehlkopf und Trachea*, Stricker's Handbuch, Bd. I, Leipzig, 1871, p. 451.
27. Fürbringer M. — *Beitrag zur Kenntniss der Kehlkopfmuskulatur*, Iéna, 1875.
28. Roth W. — *Der Kehldeckel und die Stimmritze im Embryo nebst einigen Bemerkungen über die Entwickelung der Schleimdrüsen*, Mittheil. aus dem embryol. Instit. der k. k. Universit. von Schenk, Wien, 1878, p. 145.
29. Schottelius M. — *Die Kehlkopfknorpel*. Untersuchungen über deren physiologische und pathologische Texturveränderungen : 6 Taf., Wiesbaden, 1879, p. 7.
30. Ganghofner F. — *Beiträge zur Entwickelungsgeschichte des Kehlhopfes*, 2 Taf., Zeitschrift für Heilkunde, Bd. I, Prag., 1880, p. 187.
31. Chiewitz J. — *Untersuchungen über die Verknöckerung der menschlichen Kehlknorpel*, Archiv für Anatomie, 2 Taf., Leipzig, 1882, p. 303.
32. Born G. — *Ueber die Derivate der embryonalen Schlundbogen und Schlundspalten bei Säugethieren*, Archiv für mikrosk. Anatomie, 2 Taf., Bd. XXII, Bonn, 1883, p. 271.
33. Tourneux F. — *Sur le développement de l'épithélium et des glandes du larynx et de la trachée chez l'homme*, Comptes Rendus de la Soc. de Biol., Paris, avril 1885.
34. Laguesse G. — *Recherches sur le développement embryonnaire des voies aériennes*, Thèse Paris, nov. 1885, et Journal de l'Anatomie, Paris, 1886, p. 211.
35. Dubois E. — *Zur Morphologie des Larynx*. Anatomischer Anzeiger, Bd. I, Iéna, 1886, p. 178 et 225.
36. Putelli F. — *Ueber einige Verklebungen im Gebiete des Kehlkopfes des Embryo*, Medicinische Jahrbucher, Wien, 1888, p. 323.
37. Strazza G. — *Zur Lehre über die Entwickelung der Kehlkopfmuskeln*, Wiener med. Jahrbücher, 3 Taf., 1888, p. 115, et Schenk's Mittheilungen, Ib., 1888, Wien, 1889.
38. Howes G. — *Rabbit with an intracranial epiglottis with a suggestion concerning the phylogeny of the mammalian respiratory apparatus*, Journal of Anatomy and Physiology, New Series, vol. III, part. II, London, 1889.

39. Scuultze K. — *Ueber Anomalien des Schildknorpels*, Inaug. Dissert., Kiel, 1890.
40. Gegenbaur K. — *Die Epiglottis. Vergleichend-anatomische Studie*, Leipzig, 1892.
41. Wilder H. — *Studies in the phylogenesis of the larynx*, Anatomischer Anzeiger, Bd. VII, Iéna, 1892, p. 570.
42. Göppert E. — *Ueber die Herkunft des Wrisbergschen Knorpels*. Ein Beitrag zur vergleichenden Anatomie des Säugethierekehlkopfes, 2 Taf., Morphologische Jahrbuch, Bd XXII, Leipzig, 1894, p. 67.
43. Nicolas A. — *Recherches sur le développement de quelques éléments du larynx humain*. Bibliographie anatomique, t. II, f. 5, 14 fig., Nancy, 1894, p. 176.
44. Kohlbruggf J. — *Der Larynx und die Stimmbildung der Quadrumana*, Overgedrukt nit bei Naturkundig Tijdschrift voor Med. Indic. DC LV, afl. 2, Batavia, 1895.
45. Reinke Fr. — *Untersuchungen über das menschliche Stimmband*, Fortschritte der Medicin von Eberth und Goldschieder, Berlin, 1895, p. 469.
46. Kallius E. — *Beiträge zur Entwickelungsgeschichte des Kehlkopfes*, 4 Taf., Anatomische Hefte, Bd. IX. Festschrift von Fr. Merkel. Wiesbaden, 1897, p. 301.
47. Kallius E. — *Die Entwickelung des menschlichen Kehlkopfes*, Verhandl. Anat. Gesellsch., Kiel, 1898, p. 240.
48. Märtens M. — *Die Entwickelung der Kehlkopfknorpel bei einigen unserer einheimischen Anuren Amphibien*, 8 fig., Anatomische Hefte, Bd. LX, Festschrift von Fr. Merkel, Wiesbaden, 1897, p. 389.
49. Hansemann D. — *Untersuchungen über die Entwickelung der Morganischen Taschen*, 1 Taf., Archiv für Laryngologie und Rhinologie, Bd. IX, Berlin, 1899, p. 81.
50. Göppert E. — *Beiträge zur vergleichenden Anatomie des Kehlkopfes und seiner Umgebung mit besonderer Berüchsichtigung der Monotrem*, in R. Semon Zool. Forschungsreisen, Bd III, Jenaïsche Denkschrift, 1901, p. 533.
51. Fein J. — *Die Verklebungen im Bereiche des embryonalen Kehlkopfes*, Archiv für Laryngologie und Rhinologie, Bd. XV, Berlin, 1903, p. 94.
52. Nistriyama, Nobumitso, — *Die Kehlkopfmuskeln des Hylobates lar. vergleichen mit denen anderer Affen und des Menschen*, Inaug. Diss. med., Rostock, 1904.
53. Sclavunos G. — *Ueber die Appendices Ventriculi und die Ventrikularsäcke des Larynx beim erwachsenen und neugeborenen Menschen*, Anatomischer Anzeiger, Bd. XXIV, nos 19-20 et 23-24, Iéna, 1904.
54. Soulié A. et Bardier E. — *Sur les premiers stades du développement du larynx chez le fœtus humain*, Comptes Rendus de l'Association des Anatomistes, 8e réunion, Bordeaux, avril 1906.

Le propriétaire-gérant : Félix Alcan.

Coulommiers. — Imp. Paul BRODARD.

MICROGRAPHIE — BACTÉRIOLOGIE

E. COGIT & Cie

CONSTRUCTEURS D'INSTRUMENTS
ET D'APPAREILS POUR LES SCIENCES

36, Bd St-Michel

PARIS — Téléphone 812-20

Ateliers de Construction, Expéditions et Verrerie en gros

19, Rue Humboldt

DÉPOT POUR LA FRANCE

des Microscopes de **E. LEITZ**

MODÈLES SPÉCIAUX POUR LA BACTÉRIOLOGIE AVEC LES DERNIERS PERFECTIONNEMENTS

Microtomes MINOT et Microtomes de toutes marques

Produits chimiques et colorants spéciaux pour la Micrographie et la Bactériologie

DÉPOT DES PRODUITS DE GRÜBLER ET Cie, DE LEIPZIG

Étuves à Culture, Autoclaves, Installations complètes de Laboratoires,
Milieux de Culture stérilisés

Nouveaux Appareils LATAPIE pour la séparation du Sérum du Sang

NOUVEAU BROYEUR LATAPIE

NOUVEL APPAREIL MICROPHOTOGRAPHIQUE COGIT

FÉLIX ALCAN, ÉDITEUR

EN COURS DE PUBLICATION

Manuel d'Histologie Pathologique

PAR

V. CORNIL
Professeur à la Faculté de médecine,
Membre de l'Académie de médecine.

ET

L. RANVIER
Professeur au Collège de France,
Membre de l'Institut et de l'Acad. de médecine.

AVEC LA COLLABORATION DE MM.

A. BRAULT
Médecin de l'hôpital Lariboisière,
Chef des travaux pratiques d'anatomie pathologique à la Faculté de médecine.

M. LETULLE
Professeur agrégé à la Faculté de médecine,
Médecin de l'hôpital Boucicaut.

TROISIÈME ÉDITION ENTIÈREMENT REFONDUE

Vient de paraître :

Tome III, par MM. Gombault, Nageotte, A. Riche, Durante, R. Marie, Fernand Bezançon, Legry. — *Système nerveux central (cerveau et moelle épinière). — Nerfs. — Cœur et vaisseaux. — Rate. — Ganglion lymphatique. — Larynx.* 1 fort volume grand in-8, avec gravures en noir et en couleurs. . . . . **35** fr.

Précédemment publiés :

Tome I, par MM. Cornil, Ranvier, Brault, Fernand Bezançon, Maurice Cazin. — *Généralités sur l'histologie normale. — Cellules et tissus normaux. — Généralités sur l'histologie pathologique. — Altérations des cellules et des tissus. — Des inflammations. — Des tumeurs. — Notions élémentaires sur les bactéries. — Lésions des os et des tissus cartilagineux. — Anatomie pathologique des articulations. — Des altérations du tissu conjonctif. — Lésions des membranes séreuses.* — 1 fort volume grand in-8, avec 369 grav. en noir et en couleurs. **25** fr.

Tome II, par MM. Durante, Jolly, Dominici, Gombault et Philippe. — *Muscles. — Sang et hématopoïèse. — Cerveau. — Moelle.* 1 fort volume grand in-8, avec 202 gravures en noir et en couleurs. . . . . **25** fr.

Pour paraître en 1907 :

Tome IV, par MM. Cornil, Chistmann, Legry, Brault, Marie, Letulle, Hallé. — *Tube digestif. — Foie. — Rein et capsule surrénale. — Pancréas. — Testicule. — Bassinet. — Urètre — Vessie. — Corps thyroïde. — Thymus et corps pituitaire. — Utérus. — Mamelles. — Ovaire. — Placenta.* 1 fort vol. gr. in-8, avec gravures en noir et en couleur.

ED. GALLOIS

37, Rue de Dunkerque, 37. — PARIS

Télégrammes : SIOLLAG. — *Téléphone :* 405-80.

CHIMIE — PHYSIQUE
BACTÉRIOLOGIE
APPAREILS POUR LES SCIENCES

ÉTUVES — BAINS-MARIE

Filtres, Stérilisateurs — Appareils de Chauffage

PORCELAINE A FEU — TERRE et GRÈS
CRISTALLISOIRS, BOITES de PÉTRI

TUBES A CULTURE, BALLONS DIVERS
VERRE D'IENA — VERRE SPECIAL

LAMES et LAMELLES, CAPSULES, etc. etc.

Balances — Autoclaves
Colorimètres — Spectroscopes
Saccharimètres

VERRERIE SOUFFLÉE POUR RECHERCHES BACTÉRIOLOGIQUES
Ampoules à sérum
VERRERIE GRADUÉE DE PRÉCISION

Produits Chimiques Purs — Réactifs

EXÉCUTION DE TOUTES PIÈCES SUR DESSINS OU MODÈLES

Coulommiers. — Imp. PAUL BRODARD.

4514

JOURNAL

DE

L'ANATOMIE

ET DE

LA PHYSIOLOGIE

NORMALES ET PATHOLOGIQUES

DE L'HOMME ET DES ANIMAUX

Fondé par CHARLES ROBIN (1864-1885)

Continué par GEORGES POUCHET (1885-1894)

PUBLIÉ PAR MATHIAS DUVAL

Membre de l'Académie de médecine, professeur à la Faculté de médecine

AVEC LE CONCOURS DE MM.

RETTERER
Professeur agrégé à la Faculté de médecine de Paris.

et

TOURNEUX
Professeur à la Faculté de médecine de Toulouse.

Gustave LOISEL
Directeur du Laboratoire d'Embryologie générale à l'École des Hautes Études.

XLIIIe ANNÉE, 1907. — N° 3. — MAI-JUIN

FÉLIX ALCAN, ÉDITEUR
108, BOULEVARD SAINT-GERMAIN, PARIS

TABLE DES MATIÈRES

Éd. RETTERER. — Mathias Duval (1844-1907), sa vie et son œuvre... 241

DIEULAFÉ et HERPIN. — L'apophyse angulaire du maxillaire inférieur (*Processus Sandifortii*) (*avec 2 figures dans le texte*)..... 332

Le *Journal de l'Anatomie et de la Physiologie* paraît tous les deux mois :

CONDITIONS DE LA SOUSCRIPTION

Un numéro	6 fr. »
Un an, pour Paris	30 »
— pour les départements et l'étranger	33 »

CHAQUE LIVRAISON CONTIENT :

1° Des *travaux originaux* sur les divers sujets que comporte son titre, accompagnés de planches hors texte en noir et en couleurs, et de gravures dans le texte ;
2° Des *analyses et comptes rendus* de travaux présentés aux Sociétés savantes françaises et étrangères.

IL A EN OUTRE POUR OBJET :

La *tératologie*, la *chimie organique*, l'*hygiène*, la *toxicologie* et la *médecine légale* dans leurs rapports avec l'anatomie et la physiologie ;
Les applications de l'anatomie et de la physiologie à la *pratique de la médecine, de la chirurgie et de l'obstétrique*.

Les ouvrages à analyser, et tout ce qui concerne la rédaction, devront être adressés *franco* à la librairie FÉLIX ALCAN, 108, boulevard Saint-Germain, Paris (6e).

FÉLIX ALCAN, ÉDITEUR

VIENNENT DE PARAITRE :

CHIRURGIE DU FOIE ET DES VOIES BILIAIRES

PAR

F. TERRIER — Professeur
M. AUVRAY — Professeur agrégé
à la Faculté de médecine de Paris, chirurgiens des hôpitaux.

II. — *Echinococcose hydatique commune. — Kystes alvéolaires. — Suppurations. Abcès tuberculeux intra-hépatique. — Abcès de l'actynomicose.*

1 vol. gr. in-8, avec 47 figures..... 12 fr.

Précédemment paru :

I. — *Traumatismes du foie et des voies biliaires. — Foie mobile. — Tumeurs du foie et des voies biliaires.*

1 vol. gr. in-8, avec 50 figures..... 10 fr.

PRÉCIS D'OPÉRATIONS OBSTÉTRICALES

par le Dr **A. DODERLEIN**
Professeur à l'Université de Tübingue.
Traduit par le Dr **L. Aubert.**

1 vol. in-8, avec 150 figures, cartonné..... 5 fr.

MANUEL PRATIQUE DES BANDAGES
PANSEMENTS ET APPAREILS CHIRURGICAUX

par le Dr **Ch. JULLIARD**
Préface de M. le Pr **Terrier.**

1 vol. in-8, avec 200 figures..... broché 6 fr. cart. 7 fr. 50

MATHIAS DUVAL

(1844-1907)

SA VIE ET SON ŒUVRE

« Le grand effort des histologistes actuels a pour objet d'établir la filiation des éléments anatomiques, pour dresser en quelque sorte, l'arbre généalogique; ici, comme dans toutes les sciences biologiques, le problème de l'origine occupe la première place. »

(*Précis d'histologie*, 2e édit., p. 18.)

Nous avons précédemment annoncé la perte cruelle que la science a faite en la personne de Mathias Duval. Il nous reste à retracer la vie, et à exposer l'œuvre scientifique du maître regretté qui, après Ch. Robin et Georges Pouchet, a dirigé le *Journal de l'Anatomie et de la Physiologie*.

Mathias Duval est né à Grasse (Alpes-Maritimes) le 7 février 1844.

Son père, Duval-Jouve était professeur au lycée de Grasse et sa mère était la fille du proviseur du lycée.

Duval-Jouve était un observateur distingué; ses publications botaniques le firent nommer correspondant de l'Institut.

De 1852 à 1854, Mathias Duval resta à Alger où son père venait d'être nommé professeur.

A partir de 1854, Duval-Jouve se fixa à Strasbourg et son fils Mathias suivit les cours du lycée jusqu'en 1863 pour acquérir les titres de bachelier ès lettres et ès sciences. C'est alors qu'il devint étudiant en médecine, comme l'était son frère Joseph, plus âgé que lui de neuf ans.

Joseph Duval, après avoir commencé ses études médicales à

Strasbourg où il avait rempli les fonctions d'interne dans le service du Prof. Stoltz, vint soutenir à Paris une thèse intitulée : *Du Mamelon et de son auréole*, Paris, 1861.

Tout en présentant une thèse de chirurgie (voir n° 2 de la liste des travaux) pour obtenir le titre de docteur en médecine, Mathias Duval se sentait attiré vers l'anatomie et la physiologie qui étaient professées à Strasbourg par des savants éminents, Morel et Küss. L'influence de ces maîtres décida de la vocation de M. Duval. Déjà en 1866 il remplissait les fonctions d'aide d'anatomie, puis celles de prosecteur à partir de 1868. Quand éclata la guerre de 1870, il partit comme médecin avec les mobilisés de l'Hérault et fit campagne dans l'armée de Bourbaki[1].

Après la suspension des hostilités, il travailla pendant quelque temps au laboratoire du professeur Rouget à Montpellier. En 1873 il partit pour Paris et concourut à l'agrégation d'anatomie et de physiologie. Ses connaissances étendues et profondes, la pureté de son langage, la précision et la netteté de ses idées le firent réussir à l'agrégation dès son premier concours en 1873.

M. Duval était un homme d'enseignement public et un chercheur.

Dès 1873, il professa successivement la physiologie, l'anatomie, l'histologie, l'embryologie et l'anthropologie.

Malgré sa taille élevée et ses larges épaules, M. Duval avait la voix faible; mais sa diction était claire, précise et attrayante.

Au lieu de compliquer les questions, il simplifiait les problèmes les plus difficiles de telle sorte que ses auditeurs étaient convaincus, en sortant du cours, d'en savoir plus que le professeur lui-même.

Loin d'être absolu et exclusif, il lui arrivait, après avoir mieux étudié une question, de conclure quelques années plus tard dans un sens complètement opposé. Il laissait toute liberté à ses élèves : combien de fois ne m'a-t-il pas engagé, après avoir examiné mes préparations, à faire une communication à la *Société de Biologie* et à soutenir des propositions toutes contraires à celles qu'il venait d'exposer dans ses leçons.

1. La perte de l'Alsace fut l'un des souvenirs douloureux de M. Duval. Certains lui ont reproché son indifférence pour les Congrès scientifiques. C'est à tort; ce qui a toujours retenu M. Duval d'aller aux Congrès, c'est qu'il se refusait à fraterniser avec ceux qui l'avaient chassé de Strasbourg.

En dehors des heures prises par l'enseignement, M. Duval consacrait tout son temps aux recherches personnelles. Il passait pour ainsi dire sa vie au laboratoire, réunissant les matériaux, les dessinant et les décrivant. On sait combien ses exposés sont clairs, sobres, proportionnés à ce qu'il avait observé.

Les loisirs des vacances lui permirent d'achever ses mémoires. C'est dans sa villa de Puys (près Dieppe), au flanc de la falaise, en face de la Manche, qu'il emportait, au mois de juillet, les collections faites dans le courant de l'année. C'est là qu'il les coordonnait, les dessinait et rédigeait du matin au soir. Cette application constante, cette fatigue des yeux ont dû jouer un grand rôle dans l'éclosion de l'affection oculaire qui attrista les dernières années de sa vie.

Dans l'étude énumérative que je ferai, je laisserai de côté bien des travaux parce qu'ils sont d'importance secondaire par rapport à tant de recherches de premier ordre. Ces travaux, on les trouvera indiqués dans l'index général qui fait suite à cette notice.

I. — Enseignement et vulgarisation.

Cours libre, professé à l'École de médecice de Paris dans le semestre d'hiver 1873 : *Sur la morphologie et la physiologie générales de la cellule*; étude générale des cellules nerveuses, des globules du sang, des épithéliums, de l'ovule et des spermatozoïdes. Leçons publiées dans le *Mouvement médical*, année 1873.

Cours de physiologie (comme suppléant du professeur Béclard), professé à la Faculté de médecine pendant le semestre d'été de 1876 (Physiologie générale du système nerveux; génération; circulation). Ce cours a été publié dans la *Tribune médicale*, 1876-1877.

Cours d'anatomie générale (comme suppléant du professeur Ch. Robin), professé à la Faculté de médecine pendant l'année scosaire 1878-1879.

Cours auxiliaire de physiologie, professé à la Faculté de médecine pendant l'année scolaire 1879-1880.

De 1873 à 1899, Mathias Duval a professé un cours d'anatomie

à l'*École des Beaux-Arts*, à raison de quarante leçons chaque année. Gerdy partait du modelé extérieur d'une région pour énumérer et expliquer les dispositions des diverses couches de muscles et des parties osseuses qui déterminent ce modelé. M. Duval s'est, au contraire, appliqué à partir des régions profondes, c'est-à-dire du squelette d'abord et des muscles ensuite, pour arriver à constituer la forme que l'artiste constate sur le modèle. L'étude du squelette amène en même temps à examiner la direction des axes des membres, les saillies articulaires, les attitudes, les mouvements possibles et impossibles, et enfin les proportions, puisque c'est sur les os, présentant seuls des points de repère fixes, que les proportions du corps peuvent être déterminées, en prenant autant que possible un des os comme commune mesure. D'autre part, l'étude des muscles amène à se rendre compte des formes principales et des changements caractéristiques que ces formes présentent, selon l'entrée en action de tel ou tel groupe musculaire, pour l'accomplissement d'un mouvement donné. Une partie importante de cet enseignement, et qui ne saurait être passée sous silence, est relative à la physiologie de la face, au rôle des muscles peauciers dans le mécanisme de l'expression des passions. Les belles recherches expérimentales de Duchenne (de Boulogne) à ce sujet sont connues de tous, et la série de photographies, dans lesquelles il a reproduit l'expression donnée à la physionomie par la contraction de chaque muscle, sont et seront longtemps ce qu'on pourra posséder de plus complet à ce sujet. Duchenne s'étant intéressé à l'enseignement de M. Duval, lui a fourni les indications les plus précises sur le mécanisme de la physionomie et la communication de ses nombreuses observations inédites. Il faut bien le dire, quelque accueil flatteur qu'eussent reçu les recherches de Duchenne de la part de maîtres éminents, les résultats obtenus par lui étaient restés presque complètement lettre morte et n'avaient encore fait la base d'aucun enseignement, d'aucun cours de vulgarisation. C'est surtout lorsque ces résultats nous sont revenus d'Angleterre, analysés et repris à un autre point de vue par Darwin, qu'on a bien compris en France toute la portée et la précision de ces études. Mais à ce moment les travaux de Duchenne sur le *mécanisme de la phy-*

sionomie faisaient l'objet spécial d'une partie du cours de M. Duval à l'École des Beaux-Arts. Duchenne, heureux de voir vulgariser ses recherches, avait légué tous ses documents relatifs à l'étude de la physionomie : cette collection unique de photographies d'expression grandeur naturelle, représentant toutes les expériences du maître, photographies dont chacun connaît un certain nombre de spécimens publiés sous forme réduite dans le volume intitulé *Mécanisme de la physionomie*, cette collection forme aujourd'hui une des parties les plus précieuses du Musée d'anatomie de l'École des Beaux-Arts (galerie Huguier).

M. Duval a publié, seul ou en collaboration avec ses élèves, plusieurs ouvrages sur l'*anatomie des formes et la physionomie* (N°s 90, 109, 112, 116, 120, 132, 136, 149, 163, 191 et 192).

Comme successeur de Broca, M. Duval a professé à partir de 1880 un cours d'*anthropologie zoologique à l'École d'anthropologie de Paris.*

L'anthropologie zoologique ayant pour objet l'étude des rapports anatomiques entre l'homme et les animaux, il a plus particulièrement consacré ses leçons à l'étude de l'*embryologie comparée*, qui lui a paru particulièrement propre à fournir les points de vue les plus étendus et les plus nouveaux sur ces questions d'anatomie philosophique; mais, cet enseignement laissant une grande latitude dans le choix des sujets, il a également traité diverses autres questions pour lesquelles son laboratoire (École pratique des hautes études) et son Musée lui offraient des matériaux précieux.

C'est ainsi, que la première année (1880-81), après une série de leçons sur les rapports généraux entre l'embryologie et l'anthropologie, il a spécialement étudié le développement du système nerveux central. — La seconde année (1881-82), il a d'abord exposé la théorie des colonies animales, et, l'appliquant aux vertébrés en général et à l'homme en particulier, il a étudié comment ces animaux représentent des colonies linéaires formées de segments vertébraux. Ceci l'a amené à faire l'étude des segments vertébraux qui composent la tête et le cou (théorie des vertèbres crâniennes), l'étude des arcs branchiaux, le développement de la face et du cou. Après l'étude purement anatomique du développement

de la tête et de la face, il lui a paru intéressant d'aborder la physiologie de la face au point de vue de l'expression des passions, d'après Duchenne et Darwin. — Les deux années suivantes (1882-83 et 1883-84) ont été consacrées à l'examen de la théorie transformiste et particulièrement de la doctrine de Darwin; à la fin de l'année scolaire 1883-84 est venue une série de leçons sur l'anatomie comparée des circonvolutions cérébrales chez les primates et chez l'homme. — En 1884-85, le cours a eu pour objet principal l'étude des premiers phénomènes du développement : origines des produits sexuels, phénomènes intimes de la fécondation, lois de l'hérédité, segmentation de l'ovule, formation du blastoderme. — Enfin, de 1885 à 1890, ce cours a été consacré à l'*embryologie*. avec le développement de l'homme comme objet principal (*anthropologie*), et à la *tératologie*.

Ajoutons que, dans le laboratoire d'anthropologie (École des hautes études), qu'il dirigeait alors, M. Duval s'est uniquement occupé de recherches sur l'embryologie en général, et sur l'anatomie microscopique du système nerveux, c'est-à-dire d'études pratiques correspondant exactement à l'enseignement théorique ci-dessus résumé.

Les publications sur le *transformisme* sont nombreuses et importantes. Nous en citons les suivantes.

Le darwinisme, leçons professées à l'École d'anthropologie, 1 vol. de LX-576 pages, avec figures dans le texte. Paris, 1886. — C'est un exposé didactique dont il suffira d'indiquer les divisions et les titres de chapitres. *Première partie* : Exposé général du transformisme (la notion de race et d'espèce; la classification des êtres; l'espèce humaine; la place de l'homme dans la nature). — *Deuxième partie* : Les précurseurs de Darwin (les philosophes transformistes; Lamarck et Étienne Geoffroy Saint-Hilaire; Cuvier et son influence; Gœthe, Duchenne et Naudin). — *Troisième partie* : Darwin et ses travaux (conditions qui ont préparé le succès de Darwin; Darwin, sa vie, ses premières et ses dernières publications). — *Quatrième partie* : Exposé du darwinisme (les variations; l'hérédité et ses lois; faits et hypothèses; la sélection artificielle et la sélection naturelle; origine des espèces). — *Cinquième*

partie : Objections et preuves (accueil fait au darwinisme; la paléontologie; la distribution géographique des êtres; la ségrégation; le mimétisme; la persistance des types inférieurs; l'évolution des espèces comparée à l'évolution des langues.

De l'embryologie dans ses rapports avec l'anthropologie (Revue d'anthropologie, numéro de janvier 1881). — Étude sur la théorie de la préexistence et de l'inclusion des germes; les travaux de G.-F. Wolff; la question de l'os intermédiaire du carpe.

Exposé général de la théorie transformiste (Revue d'anthropologie, 19 avril 1883, p. 211). — Étude historique et critique sur les notions de race et d'espèce, les classifications, la place de l'homme en zoologie anatomique; sur la classe des archencéphales d'Owen, le règne humain et l'ordre des primates.

Les précurseurs de Darwin (Revue d'anthropologie, 15 juillet 1883, p. 406). — Étude historique et critique sur Bacon, Linné, Buffon, de Maillet, Lamarck, Étienne Geoffroy Saint-Hilaire, Cuvier, Gœthe, Duchenne, Naudin, W. C. Wells, Herbert Spencer et Huxley.

Des variations et de l'hérédité (Revue d'anthropologie, 15 juillet 1883, p. 577). — Étude sur les variations individuelles et leurs origines : hérédité des variations; lois de l'hérédité; théorie des caractères latents; faits explicatifs empruntés aux récentes découvertes sur les phénomènes intimes de la fécondation.

Les couleurs protectrices et le mimétisme (Le Progrès français, 9 et 16 mars 1883). Travail accompagné de figures dans le texte. — Étude de morphologie zoologique sur les variations de couleur chez les animaux, sur les couleurs protectrices, les déguisements ou mimétisme proprement dit.

La question de la persistance des types inférieurs (Journal de micrographie, numéro de janvier 1884). — Étude critique sur ce qu'on doit appeler, en morphologie générale, la progression des organismes et les caractères de perfectionnement; sur les effets du parasitisme et de la perte des facultés locomotrices (fixation), sur les lois d'équilibre dans les rapports réciproques des êtres.

Les sélections (Revue d'anthropologie, 15 janvier 1884). — La sélection artificielle étudiée comme puissance modificatrice et créatrice; la sélection sexuelle; la sélection naturelle et ses effets sur

la divergence des types, la corrélation des organes, les corrélations de croissance, etc.

L'embryologie, son histoire, son importance dans l'étude de l'homme (L'Homme, journal des sciences anthropologiques, 10 mars 1884, n° 5, p. 130). — Considérations sur les progrès de l'embryologie depuis G.-Fr. Wolff et sur les éléments qu'elle est actuellement appelée à apporter dans la solution des questions relatives à la classification des êtres, aux homologies anatomiques et à l'anthropologie anatomique en général.

Parallèle de la sélection artificielle et de la sélection naturelle (Revue d'anthropologie, 15 octobre 1884, p. 577). — Étude historique et critique sur les théories de Wallace et de Darwin, sur les conditions complexes des rapports des êtres, la fécondation des plantes par l'intermédiaire des insectes, etc.

De l'hybridité (Revue scientifique, 26 janvier et 2 février 1884). — Étude historique et critique sur les questions relatives à la possibilité des croisements, à leur fécondité directe et à la fécondité de leurs produits. En invoquant les connaissances récemment acquises sur les actes intimes de la fécondation, M. Duval montre comment on est amené à comprendre que la stérilité de certains croisements a pour cause principale des disconvenances entre les éléments microscopiques de la génération (impossibilité pour le spermatozoïde de pénétrer l'ovule, défaut de concordance entre le micropyle de l'ovule et la tête du spermatozoïde); et, en effet, on constate que parfois ces disconvenances sont telles que, par exemple, l'ovule d'une espèce peut recevoir le spermatozoïde de la première. Le croisement est fécond dans un cas et stérile dans l'autre; hybridité dite unilatérale.

Darwin et ses travaux (Le Darwin, Naples, 1884). — Le professeur Enrico Stassano, de Naples, a publié, à l'occasion de la mort de Darwin, un fascicule consacré à ce naturaliste, et a demandé à cet effet le concours des savants de chaque pays. Duval a rédigé l'article consacré à exposer la vie et les travaux de Darwin.

Évolution des espèces, évolution des mots; parallèle des deux évolutions (L'Homme, journal des sciences anthropologiques, 25 octobre 1884, n° 20, p. 610). — Étude historique et critique sur

l'utilité de comparer l'évolution des langues et des mots à l'évolution des espèces et des organismes; critérium de l'espèce et critérium de la langue classique du patois, du dialecte, etc. Linguistique et philologie; étude de documents montrant toutes les phases des transformations des mots d'une langue; lettres rudimentaires et organes rudimentaires; perfectionnement par division du travail; type de dégénérescence d'une langue, etc.

Les objections et preuves au transformisme (Revue d'anthropologie, numéro d'avril 1885, p. 193). — Étude historique et critique sur la théorie de la *ségrégation* de Moritz Wagner et sur l'hypothèse de l'origine cosmique de la vie [1].

M. Duval n'était pas seulement un transformiste, mais pendant de longues années il lutta pour propager et faire triompher cette doctrine. Voici comment il la comprit : « L'ensemble des animaux (*Le Darwinisme*, Introd., p. XXXVII) constitue une série progressive, depuis ces organismes élémentaires et ambigus, intermédiaires entre le végétal et l'animal, jusqu'aux vertébrés, aux mammifères et enfin à l'homme, couronnement du règne animal.

« Ces affinités entre les types sont-elles le fait d'une puissance créatrice qui a, pour ainsi dire, conçu un plan organique général et mis au jour, comme pour marquer chaque degré de ce plan, une série de formes rattachées entre elles par la pensée créatrice, mais sans aucun lien matériel, c'est-à-dire sans qu'il nous soit permis de concevoir, le passage possible d'un type à un autre, ou la modification d'un type actuel pour former un type nouveau ? Les partisans de l'invariabilité de l'espèce répondent affirmativement à cette question.

« Au contraire, la doctrine du transformisme admet ces passages, ces modifications ; pour elle, les formes organiques sont soumises à une sorte de remaniement incessant produit par les causes modificatrices extérieures du milieu ambiant, et tel type qui existe aujourd'hui n'est plus ce qu'il était il y a un certain nombre de siècles, de même qu'il est autre que ce qu'il sera dans un avenir plus ou moins éloigné : saisissant les êtres à un moment donné de

1. Voir dans la *Revue de l'École d'anthropologie*, mars 1907, les belles pages que Georges Hervé a consacrées à cet égard à Mathias Duval.

ces transformations par lesquelles les caractères les plus étroits de parenté, au sens propre du mot, existent entre les divers types, nous ne devons voir dans la notion de l'espèce appliquée à ces types qu'une notion subjective, car, en réalité, l'espèce n'existe pas, les plantes et les animaux passant les uns aux autres par des nuances insensibles. Cette idée s'impose si fatalement à l'esprit, quand on étudie la classification des êtres par les méthodes naturelles, que Buffon avait déjà dit que toutes les espèces groupées dans une famille semblent être sorties d'une même souche. »

M. Duval a pris une part active à la rédaction du *Nouveau dictionnaire de médecine et de chirurgie pratiques*, publié sous la direction du professeur Jaccoud. — On lui doit les articles *Génération*. — *Goût*. — *Greffe épidermique*. — *Histologie*. — *Hypnotisme*. — *Mastication*. — *Microscope*. — *Muscles*. — *Nerveux* (*Système*). — *Nutrition*. — *Ouïe*. — *Ovaire*. — *Pouls* — *Poumon*. — *Respiration*. — *Rétine*. — *Sécrétion*. — *Sommeil*. — *Sperme*. — *Vaso-moteurs*.

Il collabora au *Dictionnaire usuel des sciences médicales*, par A. Dechambre, Mathias Duval et L. Lereboullet. Paris, 1885, volume de 1 740 pages, avec 400 figures dans le texte. Dans cet ouvrage, qui a essentiellement un but pratique et didactique, la part de collaboration M. Duval est représentée par *tous les articles* qui traitent d'anatomie, d'histologie, d'embryologie, de tératologie, de physiologie.

M. Duval a publié un livre d'anatomie, intitulé :

Manuel de l'anatomiste. Anatomie descriptive et dissection. En collaboration avec le professeur C. Morel, de Nancy. 1 vol. de 1 159 pages avec 469 figures. Paris, 1882. — Ce précis de l'anatomie est essentiellement un livre technique, un guide dans les *travaux de dissection*.

Tout jeune, il a rédigé les leçons du professeur Küss dont la première édition a paru sous le nom de *Cours de Physiologie*, professé à la Faculté de médecine de Strasbourg, par E. Küss. Paris, 1872.

« Ce cours de physiologie, disait M. Duval, dans la préface, était destiné à paraître dans des circonstances tout autres que celles où il

voit le jour. Sa rédaction, commencée il y a près de trois ans, devait présenter aux étudiants en médecine un résumé du professeur Küss, résumé que complétaient quelques additions propres à combler les lacunes qui existent toujours dans un enseignement oral. »

Ce manuel a obtenu un succès énorme. M. Duval a pu y réaliser le but qu'il s'était proposé, c'est-à-dire présenter à l'étudiant comme au médecin un exposé clair et précis de l'état actuel de la physiologie. La 1re édition ayant paru en 1872, ce volume a eu la faveur de huit éditions en vingt-cinq ans ; il a eu également cinq traductions en langues étrangères : Traduction anglaise : *A course of lectures on physiologie*, translated by Robert Amory. Boston, 1875. — Traduction espagnole : *Curso de fisiologia*, traducido por D. J. Mitjavila y Ribas. Madrid, 1876. — Nouvelle traduction espagnole d'après la 5e édition française : *Curso de fisiologia*, etc., par Antonio Espina y Capo. Madrid, 1884. — Traduction en grec (Voir *Revue scientifique*, 19 janvier 1884, p. 79). — Traduction en russe, Saint-Pétersbourg, 1895.

Le *Cours de Physiologie* a pris, à partir de 1906, le titre de *Traité élémentaire de Physiologie* par Duval et Gley.

L'*Atlas d'embryologie* de M. Duval mérite une mention spéciale. M. Duval a dessiné et groupé méthodiquement 652 figures pour reproduire la plupart des stades de développement du poulet. Ces figures ont été disposées en planches d'après un système nouveau : il consiste en ce que chaque planche représente parallèlement le blastoderme, vu en surface et vu en coupe, de sorte qu'il est possible de *lire* directement, par la seule inspection des figures, l'état du développement dans les diverses régions du blastoderme, et de constater, par exemple, que les connexions des trois feuillets blastodermiques sont très différentes selon ces régions. L'*Atlas d'embryologie* facilite l'étude des processus les plus compliqués du développement et donnera au débutant une idée bien plus complète de la réalité que ne feraient les descriptions les plus détaillées.

De 1886 à 1902, M. Duval a professé, à la Faculté de médecine, un cours annuel d'histologie, qu'il a résumé dans son *Précis d'histologie*.

II. — Technique.

M. Duval a introduit dans la technique de l'anatomie microscopique quelques procédés qui se rapportent essentiellement à la pratique des coupes *en série* et au collage de ces coupes sur la lame porte-objet, de manière à obtenir des préparations sériées sans lacune, permettant de reconstituer les parties (embryon, placenta, moelle épinière, etc.) débitées en fines sections. Pour éviter la dislocation de pièces telles qu'un embryon et ses annexes, il eut la bonne fortune de trouver le *collodion humide*; la valeur de ce mode d'inclusion est assez indiquée par ce fait que ce procédé est aujourd'hui devenu classique et employé dans tous les laboratoires aussi bien à l'étranger qu'en France. Pour les détails, je renvoie aux notes suivantes : 1° L'*inclusion* au collodion (n°s 37, 38, 68 et 82).

2° Le déplissement des coupes à la paraffine et leur collage sur verre (*Bull. de la Soc. d'Anthropologie*, 29 octobre 1888, p. 591; *Placenta des rongueurs*, p. 279).

3° Orientation du blastoderme sur la sphère du jaune (*Soc. de Biologie*, 10 octobre 1885).

III. — Recherches originales.

A. ANATOMIE.

Ces recherches d'anatomie ont porté essentiellement sur le système nerveux, et principalement sur l'*anatomie microscopique* des centres (moelle, bulbe, encéphale), et accessoirement sur les *organes des sens*.

Systématisation des parties blanches et grises de la moelle se continuant dans le bulbe, la protubérance, etc.
(N°s 16, 17, 21, 29, 42, 51, 55 et 61.)

Le bulbe rachidien, la protubérance annulaire et la région des pédoncules cérébraux présentent, dans leur constitution intime, les

mêmes parties que la moelle épinière, mais avec des dispositions nouvelles résultant de l'entre-croisement et du changement de place des cordons blancs d'une part, et, d'autre part, de la segmentation de la substance grise centrale en îlots distincts qui forment les noyaux d'origine des nerfs crâniens.

A la notion classique de l'entre-croisement du cordon antéro-interne et des cordons blancs latéraux, M. Duval ajoute la notion nouvelle de l'entre-croisement des cordons postérieurs. Ces *cordons postérieurs* de la moelle s'entre-croisent immédiatement au-dessus des cordons latéraux, en contournant le canal central, puis forment un large raphé qui va finalement constituer la partie postérieure ou sensitive des pyramides et se poursuit à travers la protuerance jusque dans les couches optiques (n° 16).

Dans une longue série de mémoires *sur les origines des nerfs crâniens*, M. Duval a étudié les transformatious de la substance grise et il a formulé le schéma général que voici : les noyaux des régions du bulbe, de la protubérance et des pédoncules cérébraux, ne sont autre chose que les cornes grises de la moelle, transformées et segmentées d'une manière qui peut les rendre au premier abord méconnaissables. Ensuite, M. Duval montre que les noyaux des nerfs crâniens se divisent en deux classes : les *moteurs*, formés de masses grises qui prolongent les cornes antérieures, et les *sensitifs*, formés de masses grises qui prolongent les cornes postérieures.

A. *Masses grises qui prolongent les cornes antérieures.* — Ces masses représentent les noyaux d'origine des nerfs moteurs bulbaires et protubérantiels, lorsque les cordons antéro-latéraux ont, par leur décussation, décapité les cornes antérieures. — Chacune de ces cornes se trouve divisée en deux parties distinctes : 1° l'une, la *base* de la corne reste contiguë au canal central, se prolonge sur toute la longueur du plancher du quatrième ventricule, de chaque côté de la ligne médiane, et y forme les amas connus sous le nom de *noyau de l'hypoglosse*, de *noyau commun du facial et du moteur externe* (facial supérieur); plus haut, au niveau des pédoncules cérébraux, au-dessous de l'aqueduc de Sylvius et de chaque côté de la ligne médiane, cette prolongation de la base de la corne

antérieure s'éteint en formant le noyau d'origine du *moteur oculaire commun* et du *pathétique*. — 2° L'autre partie, la *tête* de la corne décapitée, se trouve rejetée en avant et en dehors ; mais elle ne disparaît pas, comme on a paru généralement le croire ; seulement les amas gris qu'elle forme sont coupés et fragmentés par le passage des fibres arciformes venues du corps restiforme. Cette partie toute périphérique et isolée de la corne antérieure donne naissance d'abord à la formation grise connue sous le nom de *noyau antéro-latéral* depuis les travaux de Stilling, Kœlliker, L. Clarke et J. Dean. Ce noyau antéro-latéral est le noyau moteur des nerfs mixtes, c'est-à-dire du spinal, du pneumogastrique et du glosso-pharyngien ; il représente aussi, par ses parties les plus internes (le plus souvent fragmentées par le passage des fibres arciformes), un *noyau antérieur accessoire de l'hypoglosse*. Plus haut, au niveau du plan de séparation entre le bulbe et la protubérance, les formations grises qui font suite au noyau antéro-latéral, c'est-à-dire à la partie détachée de la corne antérieure, sont représentées par le *noyau inférieur du facial* et par le *noyau masticateur* du trijumeau, ce dernier noyau étant situé en pleine protubérance, à peu près au niveau même de l'émergence du nerf.

B. *Masses grises qui prolongent les cornes postérieures*. — Les cornes postérieures sont décapitées, comme les cornes antérieures, mais seulement par le passage des cordons postérieurs marchant vers leur décussation ; comme pour les cornes antérieures, une partie des cornes postérieures, leur base, est rejetée vers la périphérie. — 1° La *base* de la corne postérieure présente des modifications importantes au-dessous du niveau où les cordons postérieurs se dirigent vers leur décussation ; elle envoie, en effet, dans la partie la plus interne de ces cordons (dans les cordons grêles ou pyramides postérieures), un prolongement gris dont la signification est inconnue et qu'on a nommé *noyau des cordons grêles* ou des pyramides postérieures ; plus haut, un prolongement semblable va s'irradier dans les corps restiformes et porte le nom de *noyau restiforme*. Mais, à mesure que le canal central s'étale pour former le plancher du quatrième ventricule, la base de la corne postérieure, que ne recouvrent plus les cordons postérieurs, se trouve à décou-

vert sous ce plancher, dont elle forme les parties externes en dehors des masses grises situées de chaque côté de la ligne médiane, et appartenant à la base de la corne antérieure. Ces masses grises, suites de la base des cornes postérieures, se trouvent ici, comme dans la moelle, en rapport avec des racines sensitives, et en effet les noyaux qu'elles forment sont connus sous le nom de *noyaux sensitifs des nerfs mixtes*, c'est-à-dire du spinal, du glosso-pharyngien et du pneumogastrique. — 2° La *tête* de la corne postérieure se trouve fortement rejetée en dehors déjà au-dessous du niveau où se fait l'entre-croisement des cordons postérieurs. Cette tête, suivant le mouvement général par lequel toutes les parties postérieures de la moelle se portent, dans le bulbe, en avant et en dehors, est dès lors fortement éloignée de sa congénère du côté opposé, de façon à atteindre les couches superficielles des parties latérales du bulbe; ce qu'on nomme en anatomie descriptive *tubercule cendré de Rolando* n'est autre chose que la tête de la corne postérieure devenue plus ou moins apparente à l'extérieur, selon les sujets, tant est mince la couche de substance blanche qui la sépare de la surface du bulbe. A mesure qu'on observe des coupes faites à un niveau plus élevé dans le bulbe et la protubérance, on voit encore cette tête de la corne postérieure et l'on constate qu'elle occupe toujours une position de plus en plus antérieure; en même temps, on voit se grouper à son bord externe (finalement bord antérieur) un cordon de fibres blanches qui monte avec elle jusque dans la région moyenne de la protubérance, et émerge à ce niveau sous le nom de *grosse racine du trijumeau*. C'est à ce niveau que se termine la tête de la corne postérieure de la substance grise de la moelle.

Origines réelles (noyaux gris) des nerfs craniens.
(Nos 17, 22, 24, 26, 28, 29, 43, 46, 48, 51, 53, 54, 55.)

Nous examinerons les nerfs bulbaires puis les nerfs qui émergent de la protubérance et des pédoncules. Voici les résultats de M. Duval au point de vue de l'origine réelle des nerfs crâniens.

1° *L'hypoglosse.* — Outre le noyau classique de l'hypoglosse,

placé sous forme d'une colonne grise, triangulaire, de chaque côté de l'extrémité postérieure du raphé du bulbe, l'hypoglosse possède un *noyau accessoire*, noyau qui occupe une situation antéro-latérale, en dehors de la lame grise connue, depuis Stilling, sous le nom de *noyau juxta-olivaire externe*. Ce noyau, désigné actuellement sous le nom de *noyau de Duval*, est formé, non par une masse homogène de substance grise, mais par des traînées grises réticulées; il renferme de grosses cellules multipolaires, et, comme le noyau moteur des nerfs mixtes, représente la suite des cornes antérieures de la moelle, cornes dont la tête a été comme décapitée, puis réduite en fragments par les décussations qui se produisent au niveau du collet du bulbe, entre les faisceaux blancs médullaires, et par le passage des *fibres arciformes* qui sillonnent transversalement tout le bulbe.

Le grand hypoglosse a donc deux noyaux d'origine : le premier placé près de la ligne médiane, sur le plancher du quatrième ventricule; le second, constitué par de la substance grise réticulée, est en avant et en dehors du précédent. Ces deux noyaux paraissent posséder des fonctions différentes (nos 40 et 42).

2° *Le moteur oculaire externe et le facial.* — Le trajet du facial, de son émergence à son noyau propre, présente une courbe très accentuée, une sorte de fer à cheval, à convexité postéro-interne, dont la partie moyenne, saillante sous le plancher du quatrième ventricule, mérite seule le nom de *fasciculus teres* (n° 17), dénomination qui avait été appliquée, avec certaines confusions, à des parties très diverses de la masse nerveuse du quatrième ventricule. Le noyau du nerf *moteur oculaire externe* est placé au-devant et en dehors de ce *fasciculus teres*, et forme une masse grise triangulaire, d'où se détachent à la fois les fibres radiculaires du nerf moteur oculaire externe et des fibres qui vont prendre part à la constitution des racines du facial.

3° *Le facial.* — Dans le mémoire de 1876 (N° 17) dont nous venons d'indiquer les résultats à propos du *fasciculus teres*, M. Duval avait surtout étudié le bulbe des mammifères. Dans un second mémoire (n° 22), M. Duval montre que des dispositions semblables à celles indiquées pour les animaux (chien et chat) se

retrouvent entre le facial et le moteur oculaire externe de l'homme. Le noyau du moteur oculaire externe est donc commun aux 6e et 7e paires : c'est le noyau supérieur du facial; quant au *noyau propre* (noyau inférieur) du facial, il est placé sous les couches les plus superficielles de la face antérieure du bulbe, entre l'olive supérieure et la racine bulbaire du trijumeau. Il est très nettement limité en avant et sur les côtés, moins nettement en arrière où il donne naissance aux fibres radiculaires du facial. Chez les animaux il est tout à fait en contact avec l'*olive supérieure* et pourrait être confondu avec elle à un examen superficiel; mais l'emploi d'un grossissement suffisant y montre la présence de cellules nettement caractéristiques, c'est-à-dire de grosses cellules motrices à prolongements multiples et ramifiés.

Mais, pour que les faits anatomiques acquis relativement à l'origine des 6e et 7e paires apparaissent avec toute évidence et que sur ce sujet les controverses soient définitivement tranchées, il a paru utile d'accumuler diverses preuves empruntées à un autre mode d'examen ; tel a été l'objet d'un nouveau travail (n° 28) : les résultats obtenus ont été confirmatifs des précédents et ont montré les choses sous une forme plus schématique, c'est-à-dire qu'ils ont permis de donner une vue d'ensemble des dispositions radiculaires en question. La disposition du *fasciculus teres* et ses connexions avec le noyau propre (inférieur) du facial sont ainsi devenues plus évidentes. En même temps, la racine bulbaire du trijumeau a été montrée dans ses rapports de *pure contiguïté* avec le noyau moteur de ce nerf, ce dernier noyau donnant uniquement naissance aux fibres radiculaires qui vont former la petite racine ou nerf masticateur. Suivent quelques considérations : 1° sur les amas gris décrits par Clarke sous le nom de *noyau du fasciculus teres* et qui, appartenant à l'acoustique, n'ont rien à voir avec les origines du facial ; ils sont en effet en connexion avec les *barbes du calamus* ; 2° sur les troubles trophiques produits par les lésions de la racine bulbaire du trijumeau ; 3° sur l'état des noyaux des 5e, 6e, 7e paires dans la paralysie glosso-labio-laryngée.

4° *Le nerf trijumeau.* — Dans ce qui précède, nous avons déjà indiqué quelques-uns des résultats auxquels M. Duval arrive rela-

tivement au trijumeau. Mais ce nerf important méritait d'être plus profondément étudié.

Dans un mémoire *Sur le nerf trijumeau et spécialement sa racine motrice* (1877), M. Duval a surtout insisté sur la racine *bulbaire* de ce nerf, racine qui descend dans le bulbe jusqu'au niveau du tubercule cendré de Rolando : cette racine a une grande importance au point de vue de la physiologie des fonctions bulbaires et de la pathologie du bulbe. Quant au noyau moteur du trijumeau, ou *noyau masticateur*, il est placé dans la protubérance, au niveau même du plan d'émergence du trijumeau, et il est formé par un amas bien circonscrit de grosses cellules nerveuses motrices, amas qui fait suite, comme du reste l'anatomie pathologique le montre si nettement, au noyau inférieur ou noyau propre du facial et par conséquent représente, dans la protubérance, le prolongement de la tête de la corne antérieure de la moelle.

D'autre part, la *racine bulbaire*, purement sensitive, demandait une étude à la fois anatomique et expérimentale. Elle a été faite, en collaboration avec Laborde (n° 153). — La première partie de ce mémoire est consacrée à l'étude de la racine bulbaire du trijumeau, étude facile chez le rat et le lapin. Chez ces animaux, on constate, sur des coupes minces, que la 5e paire va prendre son origine assez loin dans la moelle cervicale ; au niveau du tubercule cendré de Rolando, ces fibres radiculaires sont déjà groupées en gros faisceaux vers la tête de la corne postérieure, au milieu d'une substance grise d'aspect gélatineux. Des coupes successives permettent de suivre le trajet de ces fibres radiculaires à travers le bulbe et la protubérance, leur ensemble dessinant, en coupe, une sorte de fer à cheval, ou de croissant, aux deux extrémités duquel viennent se joindre les racines moyenne et externe. De postérieur, ce croissant, par un mouvement de rotation, se porte en avant vers le lieu d'émergence, ou origine apparente du trijumeau. — La seconde partie du mémoire a mis en évidence la production constante d'une anesthésie complète de la face, à la suite de toute lésion expérimentale intéressant les parties latérales du bulbe, dans la région occupée par cette racine bulbaire.

Mais les résultats les plus importants ont été consignés dans le

travail qui est indiqué au n° 27. Ces recherches ont eu pour point de départ le fait suivant : aux cours d'expériences sur les troubles produits par les lésions des noyaux moteurs oculaires, M. Duval et Laborde avaient constaté que, dans certains cas, les lésions ayant porté sur les parties latérales et inférieures du bulbe, l'animal (chien ou lapin) avait présenté des troubles trophiques du côté de l'œil : injection, puis suppuration de la conjonctive, opacité de la cornée. Ils pensèrent aussitôt qu'il s'agissait dans ces cas de lésions de la racine bulbaire du trijumeau. Ayant alors repris ces recherches, en s'efforçant d'aller atteindre cette racine bulbaire, dont ils connaissaient avec précision le trajet, grâce à leurs nombreuses études anatomiques, les auteurs sont parvenus, un grand nombre de fois, à sectionner cette racine sans produire de lésions du bulbe assez étendues pour amener la mort rapide de l'animal. Dans ces circonstances, ils ont observé des phénomènes immédiats et des phénomènes consécutifs. Les phénomènes immédiats sont l'insensibilité du côté de la face correspondant au côté lésé dans le bulbe; c'est la sensibilité de la cornée qu'ils interrogeaient de préférence, et, dans tous les cas, ils ont constaté que la sensibilité de cette membrane était absolument abolie immédiatement après l'opération.

Mais, si le fait de la perte plus ou moins complète de la sensibilité, comme résultat immédiat de la section intrabulbaire du trijumeau, est un fait déjà connu, il n'en est pas de même des *phénomènes consécutifs* à cette section. Dès le lendemain de l'opération, l'œil du côté correspondant présente une conjonctive très injectée et une cornée qui a perdu son poli; bientôt la cornée devient opaque, et une sorte de fonte purulente plus ou moins étendue et plus ou moins profonde ne tarde pas à se produire. Ces phénomènes se présentent aussi bien chez le lapin que chez le chien.

On sait que Magendie, puis Cl. Bernard, appelèrent l'attention des physiologistes sur les troubles trophiques qui se manifestent du côté de l'œil à la suite de la section du trijumeau pratiquée au delà du ganglion de Gasser (entre ce ganglion et la périphérie). On fut tenté tout d'abord de considérer ce ganglion comme le centre auquel le trijumeau empruntait ses propriétés trophiques.

C'est alors que Cl. Bernard opéra la section de ce nerf en deçà du ganglion, c'est-à-dire entre le ganglion et l'émergence du nerf; les troubles du côté de la nutrition de l'œil se produisirent comme dans les premières expériences, d'où il fallut absolument conclure que le trijumeau contenait ces fibres trophiques dès sa sortie de la protubérance, c'est-à-dire qu'il fallait chercher, non dans un ganglion, mais dans l'axe céphalo-rachidien, le centre correspondant à ces fibres. En montrant que la section de la racine bulbaire du trijumeau produit ces mêmes troubles trophiques, MM. Duval et Laborde ont ainsi trouvé enfin les centres correspondants. Ces centres sont dans le bulbe ou plus bas, vers la partie supérieure de la moelle cervicale.

5° *Nerf pathétique ou de la 4e paire.* — Le cinquième mémoire sur les nerfs crâniens (n° 29) a pour objet l'étude des origines du *nerf pathétique* et d'une *racine supérieure du trijumeau*, racine qui a été méconnue par tous les auteurs ou confondue avec les fibres du pathétique. Les nerfs pathétiques ont pour noyaux propres des amas de substance grise situés de chaque côté de la ligne médiane, dans la couche la plus profonde de sa substance grise qui forme le plancher de l'aqueduc de Sylvius; si l'on suit le nerf vers son émergence, on le voit sortir de son noyau, se diriger transversalement en dehors, puis d'avant en arrière, parallèlement à l'axe du système nerveux, puis s'infléchir brusquement en dedans, pour s'entre-croiser, dans la valvule de Vieussens, avec son congénère, et enfin émerger du côté opposé. Ce nerf présente donc, dans son trajet en fer à cheval, une portion moyenne longitudinale; cette portion offre des rapports très intimes de contiguïté avec la racine ascendante ou supérieure du trijumeau; elle est en effet croisée par cette racine qui, de la région de l'étage supérieur de la protubérance, se porte dans la région du bord interne des tubercules quadrijumeaux. — Une étude historique et critique est consacrée à montrer comment la plupart des anatomistes, et notamment Stilling, ont rattaché au pathétique ces fibres, qui appartiennent uniquement au trijumeau, dont elles constituent la racine supérieure.

Cette étude a été reprise et complétée dans un sixième mémoire (n° 46), qui est consacré spécialement à démontrer l'indépendance

du nerf pathétique d'avec la racine supérieure du trijumeau.

L'anatomie comparée vient donner un contingent important de preuves, car l'étude du mésocéphale de la taupe (animal qui n'a aucun nerf oculo-moteur, et, par conséquent, pas de nerf pathétique) montre l'absence complète de tout ce qui, chez les autres mammifères, doit être considéré comme appartenant à la 6e paire (noyau et fibres radiculaires), avec conservation des racines et traînées de substance grise qui doivent être rattachées aux origines du trijumeau, origines qui se présentent chez cet animal avec une netteté et un développement tout particuliers (vu le grand développement de la sensibilité de la peau de son museau).

D'autre part, ce mémoire est destiné à réfuter les conclusions qu'Exner avait tirées des expériences dans lesquelles il excitait par l'électricité la valvule de Vieussens, et d'après lesquelles il était amené à nier toute décussation entre les deux nerfs pathétiques. M. Duval, montre que, conformément aux lois posées par Chauveau, les deux pathétiques, décussés en un chiasma complet dans la valvule de Vieussens, ne devaient pas donner dans les expériences d'Exner des résultats autres que ceux observés par cet auteur (voy. ci-après), et que, par suite, ces expériences ne sont pas propres à trancher par la négative une question sur laquelle les préparations anatomiques donnent des résultats si démonstratifs; les pathétiques s'entre-croisent donc complètement.

6° *Nerf moteur oculaire commun.* — Le nerf moteur oculaire commun a été de la part de M. Duval l'objet de recherches anatomiques et expérimentales. Tout d'abord, dans le septième mémoire sur les nerfs crâniens (n° 61), il montre que : 1° le noyau moteur oculaire commun n'est autre chose que la partie antérieure d'une petite colonne longitudinale de substance grise dont la partie postérieure forme le noyau du pathétique; les racines du moteur oculaire commun provenant de ce noyau ne présentent aucune décussation ; 2° aux racines provenant de ce noyau et qui forment de beaucoup la plus grande partie du nerf, viennent se joindre des fibres provenant des faisceaux les plus internes de la bandelette longitudinale postérieure. Quelle est la signification de ces fibres radiculaires qui ne prennent pas naissance dans le noyau même?

M. Duval montre dans une autre série de recherches (nos 25, 31 et 47), qu'elles proviennent, par un trajet croisé, d'un noyau situé beaucoup plus bas dans le bulbe, du noyau du moteur oculaire externe.

7° *Nerf glosso-pharyngien et nerf intermédiaire de Wrisberg.* — Nous comprenons ici, dans un même paragraphe, le résultat des études de M. Duval sur le glosso-pharyngien et sur l'intermédiaire, puisque la principale conclusion de ces recherches démontre que l'intermédiaire de Wrisberg n'est qu'un filet erratique du glosso-pharyngien.

Dans son septième mémoire sur les nerfs crâniens (n° 61), M. Duval montre que les racines du glosso-pharyngien proviennent de quatre sources distinctes; les quatre séries de fibres radiculaires sont disposées d'avant en arrière dans l'ordre suivant : 1° fibres venues du noyau moteur; 2° fibres venues du raphé; 3° fibres venues du noyau sensitif; et 4° fibres formées par la *bandelette solitaire*.

Dans plusieurs travaux (n° 55 et 61), M. Duval prouve que le nerf intermédiaire, émergeant entre le facial et l'acoustique, fait partie de la série des racines du glosso-pharyngien; c'est un filet pour ainsi dire erratique de la 9e paire crânienne, dont il partage les origines centrales. Aussi préside-t-il aux mêmes fonctions, car, en considérant la corde du tympan comme lui faisant suite, il complète l'innervation gustative du glosso-pharyngien. — Le nerf de Wrisberg émergeant entre le facial et l'acoustique, n'appartient cependant ni à l'un ni à l'autre de ces nerfs, mais représente une racine du glosso-pharyngien, racine toute supérieure, détachée des autres fibres radiculaires de la 9e paire, et pour ainsi dire erratique. D'après les propriétés que cette racine doit présenter, en tant que partageant les origines centrales du glosso-pharyngien, et d'après les propriétés expérimentalement reconnues au petit nerf périphérique dit *corde du tympan*, M. Duval a été amené à considérer la corde du tympan comme faisant suite au nerf de Wrisberg; il en résulte, entre autres conclusions, qu'un seul nerf préside à la sensibilité gustative de la langue, le glosso-pharyngien, d'une part au moyen de fibres directes pour le tiers postérieur de la langue, et d'autre part au moyen de fibres indirectes, par la corde du tympan, pour les deux tiers antérieurs de langue.

8° *Le nerf acoustique et les canaux semi-circulaires.* — Les études de M. Duval sur le nerf acoustique comprennent, outre les faits anatomiques, la solution de l'important problème du sens de l'équilibration. — Dans une première communication à la Société de Biologie (n° 54), M. Duval montre que, outre les barbes du *calamus scriptorius* qui forment sa racine postérieure et superficielle le nerf acoustique possède une racine antérieure et profonde, qui passe en avant du corps restiformes et va aboutir en partie à un noyau diffus à grosses cellules étoilées et en partie au corps restiforme lui-même. Ces dispositions, déjà signalées par Stieda chez quelques animaux, permettent difficilement de considérer cette racine comme appartenant aux fonctions acoustiques. Sans doute faudrait-il y voir un nerf en rapport avec les fonctions des canaux semi-circulaires, fonctions que Cyon a caractérisé en disant que les canaux semi-circulaires *sont les organes périphériques du sens de l'espace.* Discutant alors quelques points de la thèse de Cyon, M. Duval fait remarquer que ce physiologiste n'a peut-être pas tiré pour sa théorie tout le parti que pouvait lui fournir l'analyse des phénomènes de Purkinje et surtout des cas de maladie de Ménière, suivis d'autopsie. Il y a en effet deux autopsies (une de Ménière, une de Politzer), dans lesquelles, sur des sujets ayant présenté des symptômes de vertiges, des sensations subjectives de tournoiement, on a constaté une lésion (injection, hémorragies) des canaux semi-circulaires.

S'il y a des *sensations subjectives de tournoiement*, il y a donc un sens qui est l'origine de ces sensations, et, si les canaux semi-circulaires sont les organes périphériques de ce sens, la racine antérieure de l'acoustique en est sans doute le nerf centripète, de même que le cervelet en est l'organe central, d'où partent alors les réflexes coordinateurs des mouvements. De tout cela résulte que le nerf acoustique renferme deux nerfs : 1° le nerf acoustique proprement dit; 2° le nerf de l'espace (les considérations précédentes indiquent assez ce qu'il faut entendre par cette dernière expression). Et en effet, en répétant avec Laborde un certain nombre d'expériences sur les canaux semi-circulaires, il a été facile à M. Duval de constater, d'après les résultats obtenus, que les principaux phéno-

mènes fonctionnels, succédant à la lésion ou à la section de ces canaux, étaient absolument identiques à ceux qui résultent de la lésion expérimentale de certaines fibres cérébelleuses, notamment des fibres pédonculaires et restiformes. On conçoit d'après cela toute l'importance de cette branche de l'acoustique, qui aboutit précisément au cervelet.

Dans la communication *sur le sens de l'espace et les fonctions des canaux semi-circulaires* (n° 89), M. Duval insiste sur cette physiologie des canaux semi-circulaires considérés comme organes périphériques du sens de l'espace, c'est-à-dire comme étant le point de départ des sensations relatives à la situation, à l'état d'équilibre, de repos ou de mouvement de la tête et du corps (sens de l'équilibre). L'existence normale de ces sensations est démontrée par une série d'expériences, et par le fait de *sensations subjectives* (vertige de Purkinje), dont on peut, expérimentalement, voir des manifestations même chez les animaux. La disposition des canaux semi-circulaires, orientés de manière que chacun d'eux corresponde à l'une des trois coordonnées de l'espace, et les dispositions des origines réelles de certains faisceaux du nerf acoustique, ainsi que leurs rapports avec le cervelet, semblent indiquer qu'il existe bien en effet un sens spécial de l'espace, ayant son centre dans le cervelet, ses conducteurs centripètes dans la 8e paire crânienne (racine antérieure), et enfin son organe périphérique dans les canaux semi-circulaires, auxquels on ne peut plus aujourd'hui donner pour fonction de servir à juger de la direction des sons.

Mais quelques auteurs avaient pensé que les troubles produits par les traumatismes des canaux semi-circulaires tiendraient à une lésion directe du cervelet. En blessant les canaux semi-circulaires, on ne blesse pas fatalement le cervelet, c'est-à-dire qu'on ne produit pas immédiatement une lésion matérielle commune à ces deux ordres d'organes; mais les lésions des canaux semi-circulaires peuvent gagner le cervelet par l'intermédiaire de certains faisceaux du nerf acoustique.

Anatomie des hémisphères cérébraux.
(Nos 22 *bis*, 44, 45, 51, 82, 88.)

1° *Plexus choroïdes des ventricules et trous de Monro.* — Les trous de Monro sont très réduits chez l'adulte, et peut-être peut-on dire que, chez la plupart des sujets, ils sont oblitérés. Mais il est certain que, dans l'histoire du développement de l'encéphale humain, il existe un moment où les trous de Monro sont largement perméables, comme le fait s'observe chez certaines espèces animales. Chez l'adulte, ils sont le plus souvent oblitérés. On se demandera ce que deviennent alors les plexus choroïdes qui se rendent par ces trous d'un ventricule à l'autre, disent les auteurs classiques. La réponse est très simple : les plexus choroïdes n'occupent pas les ventricules latéraux plus que le troisième ventricule; ils sont logés en dehors et n'ont pas, par conséquent, à passer de l'un dans les autres (no 44).

2° *Les couches optiques et le corps strié.* — On sait qu'au début de la vie fœtale ce qui sera plus tard l'encéphale représenté par un certain nombre de vésicules ou renflements vésiculaires, désignés sous le nom de *vésicules cérébrales antérieure*, *moyenne* et *postérieure*. La vésicule antérieure donne bientôt naissance elle-même à un double bourgeon creux antérieur, lequel constitue le cerveau antérieur, c'est-à-dire, ce qui sera, chez l'adulte, les hémisphères cérébraux avec les ventricules latéraux (dont sont creusés ces hémisphères). La partie restante de cette vésicule antérieure représente le cerveau intermédiaire, qui formera chez l'adulte le troisième ventricule avec les couches optiques. Les cavités du cerveau antérieur communiquent avec l'extrémité antérieure de la cavité du cerveau intermédiaire par deux trous un de chaque côté, trous qui se rétrécissent de plus en plus et forment ce qu'on a appelé la fente de Monro. En même temps, le cerveau antérieur se développe en se dirigeant en haut et en arrière, de façon à aller recouvrir les parties les plus postérieures, si bien que les ventricules latéraux des hémisphères se trouvent, en définitive, placés non en avant, mais au-dessus et sur les côtés du ventricule moyen ou troisième

ventricule. Si, à ce moment de l'évolution du cerveau, l'on pratique une coupe verticale dans la région qui sera plus tard la région lenticulo-optique, on voit qu'une large ouverture (le trou de Monro) fait communiquer le ventricule latéral avec le troisième ventricule. Mais les choses ne restent pas toujours ainsi. Sur la paroi externe du ventricule latéral, vers la partie inférieure, il se forme un épaississement de matière grise qui, peu à peu, pénètre dans le ventricule et resserre l'ouverture. Cette masse de nouvelle formation sera le noyau lenticulaire du corps strié. Sur la paroi interne la même transformation s'opère et une masse de substance grise se développe, qui s'avance, pour ainsi dire, à la rencontre de l'autre et finit par combler l'espace demeuré libre entre les deux parois. Cette masse est l'origine du corps opto-strié. Entre le futur noyau lenticulaire et le futur corps opto-strié s'intercalent un certain nombre de fibres blanches destinées à former plus tard la capsule interne.

De par leur origine, le corps strié et le noyau lenticulaire se rattachent évidemment à la couche corticale. Or, comme toutes les expériences faites jusqu'à ce jour ont montré ces parties inexcitables, il y a là comme un nouveau motif de douter de l'excitabilité de la couche corticale elle-même (n° 45).

3° *La corne d'Ammon; morphologie et embryologie* (n° 82). — L'étude de la corne d'Ammon devait être reprise au point de vue des parties qui la constituent et au point de vue de ses rapports avec la corne sphénoïdale du ventricule latéral et avec les plexus choroïdes. M. Duval a abordé ces divers problèmes par l'anatomie comparée et par l'embryologie, et, est arrivé aux conclusions suivantes :

1° Le bord interne du *corps bordant* de la formation ammonique n'est pas libre : il se continue avec une fine lamelle (paroi ventriculaire chez le fœtus, simple épithélium épendymaire chez l'adulte) qui refoulée par les vaisseaux de la pie-mère (plexus choroïdes), enferme les plexus choroïdes dans une sorte de repli mésentérique et ferme les ventricules latéraux. — 2° Les plexus choroïdes ne sont donc pas libres dans la cavité ventriculaire : ils affectent avec cette cavité les mêmes rapports que les vaisseaux mésentériques, compris entre deux lames péritonéales, affectent

avec la cavité du péritoine. — 3° Il n'y a pas de fente faisant communiquer la cavité ventriculaire avec la surface cérébrale : la cavité ventriculaire cesse au niveau du bord interne ou, pour mieux dire, supérieur du corps bordant. Tout ce qui est en dehors (par rapport au plan médian du cerveau) de ce bord du corps bordant est situé dans l'intérieur du ventricule; la saillie blanche dite *corne d'Ammon* est donc la seule partie, dans l'ensemble de la formation ammonique, qui soit située dans le ventricule; tout ce qui est en dedans (vers le plan médian) du corps bordant appartient à la surface de l'hémisphère, fait partie de la région corticale; tel est le cas de la plus grande partie du corps bordant lui-même, de tout le corps godronné et du sillon qui sépare le corps godronné d'avec la circonvolution de l'hippocampe (deuxième circonvolution temporo-occipitale). — 4° Il n'y a plus à parler de *circonvolution retournée*, mais il y a deux circonvolutions placées côte à côte, l'une représentée par la circonvolution de l'hippocampe (deuxième circonvolution temporo-occipitale), l'autre représentée par le corps godronné (c'est la *circonvolution godronnée*); elles sont séparées par un sillon; c'est le fond de ce sillon (sillon de l'hippocampe) qui, comme cela arrive toutes les fois que le manteau de l'hémisphère est mince (hémisphères fœtaux, région occipitale et ergot de Morand chez l'adulte), se traduit dans l'intérieur du ventricule par une saillie blanche (corne d'Ammon des auteurs). — 5° De ces deux circonvolutions, l'inférieure ou circonvolution de l'hippocampe ne diffère du type général des circonvolutions que par une proportion autre dans la répartition et les dimensions de ses éléments anatomiques (grandes cellules pyramidales en épaisse couche); la supérieure, au contraire, la circonvolution godronnée, présente de plus une couche toute spéciale, caractéristique de cette circonvolution dans la série animale, et formée de noyaux ou petits cellules rondes étroitement serrées les unes contre les autres. — 6° Le sillon qui sépare ces deux circonvolutions diffère des autres sillons de la région corticale par sa profondeur, par un léger enroulement en haut et en dedans, et surtout par l'abondance et la disposition des vaisseaux qu'il renferme, lesquels sont très serrés, empiètent dans la substance des couches les plus super-

ficielles des deux circonvolutions adjacentes, et produisent entre ces deux circonvolutions une adhérence plus ou moins intime, parfois une véritable soudure (lapin et rongeurs en général), disposition qui a amené quelques auteurs (G. Kupffer entre autres) à considérer l'ensemble de ces deux circonvolutions comme un tout, dans lequel ils distinguent seulement deux feuillets superposés, l'un supérieur (la circonvolution godronnée), l'autre inférieur (la circonvolution de l'hippocampe).

Circonvolutions cérébrales.
(Nos 115, 118, 119, 124, 130, 135, 170.)

Essai de représentation planisphérique des circonvolutions cérébrales, mémoire accompagné de 6 figures dans le texte (n° 115). — C'est l'exposé d'un procédé nouveau ayant pour but de représenter, en une seule et même figure, deux faces contiguës d'un hémisphère cérébral, de manière que la concordance et la continuité des sillons et des circonvolutions soit très facile à suivre d'une face à la face immédiatement voisine. Comme essai, ce mode de représentation a été réalisé, dans les six figures qui accompagnent ce mémoire, pour un hémisphère droit d'un singe anthropoïde (le gibbon), dont le cerveau, relativement simple, est cependant très comparable à celui de l'homme. L'insuffisance des dessins ordinaires, pour l'étude des circonvolutions cérébrales, tient à ce que ces figures ne donnent que les circonvolutions sur lesquelles le rayon visuel tombe perpendiculairement; les autres sont vues en raccourci, déformées. C'est pourquoi M. Duval a essayé de faire des dessins qui soient, pour un hémisphère cérébral, ce qu'est une carte planisphérique pour la représentation d'une moitié du globe terrestre. En examinant, par exemple, le lobe temporal, on est frappé des avantages de ce mode de représentation; en effet, ce lobe, demi-cylindrique, est tel qu'avec les figures ordinaires il est presque impossible (en l'absence de la pièce ou de son moulage) de se rendre compte de la succession des cinq circonvolutions temporales et de leur mode de continuité avec les pariétales et occipitales externes. Or sur la figure, dite

planisphérique, relative à ces parties, tous ces détails et rapports sautent aux yeux.

Organes des sens et Organes divers.
(Nos 8, 72, 184, 185, 172, 226.)

Peigne de l'œil des oiseaux. — M. Duval montre que le peigne de l'œil de l'oiseau est l'homologue du corps vitré embryonnaire des mammifères, car ce peigne est la seule masse vasculaire mésodermique qui pénètre dans la cavité oculaire (rétinienne) de l'oiseau. La membrane qu'on désigne sous le nom d'hyaloïde chez le poulet ne passe pas par-dessus le peigne ; elle s'arrête sur ses bords, sans le recouvrir, et le laisse librement entrer dans la cavité de l'œil. Cette membrane, dite hyaloïde, ne mérite réellement pas ce nom ; elle n'est autre chose qu'un feuillet cuticulaire produit par la rétine, une *limitante interne* en un mot (n° 145).

Glande pinéale. — La *glande pinéale* est généralement considérée aujourd'hui comme un organe rudimentaire, qui, au moins chez les lézards, représente un œil pariétal atrophié. M. Duval a pu mettre en évidence, dans une étude faite en collaboration avec le docteur Kalt, les formes de transition entre l'œil pariétal simple et unique des lézards et la glande pariétale lobulée des mammifères et oiseaux (n° 185). En effet, en examinant des coupes d'embryons d'orvet, ces auteurs ont trouvé sur la tige pinéale, outre l'œil typique, un certain nombre de bourgeons qui sont de véritables vésicules closes, formées par des éléments analogues à ceux qui forment la rétine de l'œil pinéal typique, et dont l'extrémité interne est pigmentée. On n'y trouve déjà plus la différenciation d'un organe analogue au cristallin. Ces bourgeons oculiformes sont au nombre de deux à trois. Il résulte de cette observation que l'œil pinéal, en se multipliant, tend à se dégrader. Supposons la tige pinéale se terminant par un groupe de plusieurs bourgeons oculiformes, mais non pigmentés à leur centre, et nous aurons le type qui est réalisé chez les oiseaux. Que ces bourgeons s'entourent de tissu conjonctif et de vaisseaux, et nous arriverons au type du mammifère. C'est ainsi, que l'on pourrait expliquer les aspects

successifs que prend la glande pinéale dans la série des vertébrés supérieurs.

Quand aux idées anciennes et récentes sur la glande pinéale. M. Duval en a fait un exposé complet dans une série de leçons professées à l'École d'anthropologie en 1888 (n° 184).

Le troisième œil des vertébrés appartenant à la catégorie des organes rudimentaires, M. Duval a saisi cette occasion pour faire une revue générale de ces organes, puis il a étudié la glande pinéale chez l'homme en passant en revue tous les errements auxquels elle a donné lieu en métaphysique et en anatomie. Vient ensuite l'examen des dégradations successives de cet organe, depuis le groupe des lézards jusqu'à l'homme. M. Duval s'est attaché notamment à montrer que les poissons placoïdes du vieux grès rouge, étudiés récemment par le géologue belge Dollo, ne possédaient qu'un œil unique et médian, et que cet œil doit être considéré, non comme le résultat de la fusion de deux yeux latéraux, mais comme étant un perfectionnement de l'organe oculaire de l'amphioxus.

Reproduction de l'épiderme. — En 1886, on n'avait encore qu'imparfaitement démontré la multiplication, par karyokinèse, des cellules de l'épiderme des mammifères et Flemmiug lui-même, se fondant sur le petit nombre des cellules du corps de Malpighi en voie de division, admettait que c'est par groupes, par fournées, disait-il, que se passent les phénomènes de la régénération. Dans des expériences où M. Duval et moi-même, nous rendions cette régénération plus active (n° 172), par l'application d'un vésicatoire, nous nous sommes trouvés en présence des figures les plus caractéristiques de la division karyokinétique. A partir de la couche basale jusqu'à la couche cornée, les cellules offrent tous les stades de la mitose, qu'on peut suivre, depuis le groupement des granulations chromatiques dans le plan équatorial et la formation du fuseau. En même temps, par l'effet du vésicatoire, les cellules sont devenues plus volumineuses ; toutes ces conditions favorisent l'étude de la multiplication des éléments, tandis que, à l'état normal, cette recherche est difficile, vu la petitesse des cellules (étude sur la patte du cochon d'Inde) et le petit nombre des éléments en voie de division.

B. EMBRYOLOGIE

L'embryologie devait, dans la pensée de M. Duval, résoudre tous les problèmes d'anatomie générale. Aussi convient-il de donner un aperçu des principes généraux de développement, qui ont guidé M. Duval dans ses recherches.

Les beaux travaux de Wolff, de Pander, de Baer, etc., avaient fait connaître les *feuillets* dont se compose le germe et les organes qui dérivent de chacun de ces feuillets. « L'embryologie, dit M. Duval (n° 250, p. 16), a dû d'abord se borner à rechercher le mode de formation des organes, et alors elle n'avait de rapports qu'avec l'anatomie descriptive; celle-ci décrivait comment sont disposés et configurés les organes; celle-là expliquait l'origine de ces formes. »

La découverte de la composition des organes et l'origine cellulaire amena, en anatomie générale, une révolution qui est l'œuvre de Schwann (1839).

A partir de cette époque « l'embryologie, continue M. Duval (*loc. cit.*), a abordé l'étude de l'origine des éléments anatomiques, de la formation des tissus (*histogénèse*). C'est alors que la théorie cellulaire, dégagée de toute hypothèse, a reçu sa plus brillante confirmation et sa plus large extension. L'embryologie a montré que l'organisme a pour origine une seule cellule, l'œuf ou ovule et que, de la division successive de cette cellule et de ses descendantes, proviennent tous les éléments anatomiques; elle a suivi pas à pas, cette filiation. Elle a établi que les premières cellules dérivées de la cellule œuf se disposent primitivement côte à côte, en couches ou membranes entièrement comparables aux épithéliums de l'adulte. Ces couches épithéliales cellulaires sont ce qu'on nomme les trois *feuillets du blastoderme* et chacun de ces trois feuillets (ectoderme, mésoderme, endoderme) donne naissance à des ordres particuliers d'éléments anatomiques.

« Or, ces études d'embryologie et d'histogénèse montrent que les conceptions de Bichat, ses idées sur les systèmes organiques, sont dans leurs grandes lignes, en parfait accord avec la nature même des choses, relevée par l'analyse de leur développement. Voir venir

les événements est la meilleure manière de les comprendre, disent les historiens et les philosophes ; voir naître et se former les parties d'un même système est le seul procédé infaillible pour en saisir les liens de parenté. C'est ce que nous obtenons par l'embryologie. »

Pour M. Duval (*Ibid.*, p. 18), les éléments d'un même système, le système nerveux par exemple, partagent une même origine blastodermique, comme tous les individus d'une même race ont même origine ethnique.

Le feuillet externe et le feuillet interne donnent surtout naissance aux épithéliums et à leurs dérivés (glandes), ainsi qu'au système nerveux (*loc. cit.*, 209.

Le feuillet moyen produit la plupart des autres organes (prévertèbres, lames splanchnique et somatique avec les épithéliums génito-urinaires).

Les *éléments musculaires striés* proviennent des *prévertèbres* (*segments musculaires*, *myomères ou myotomes*) ; ces masses adjacentes aux tubes médullaires, se détachent des îlots qui s'insinuent graduellement vers les parties latérales, dans la somato-pleure et y forment les muscles du tronc jusque dans sa paroi ventrale ; et lorsque apparaissent les bourgeons des membres, de semblables îlots pénètrent dans ces bourgeons où ils forment les muscles du squelette des membres.

Quant au *mésoderme* proprement dit, il reconnaîtrait également un germe unique qui, pendant la période embryonnaire, produirait tous les éléments conjonctifs. La couche commune des éléments conjonctifs est représentée par des cellules des lames splanchnique et somatique : ce sont des cellules placées côte à côte, assez serrées. Plus tard, elles s'écartent, prennent un aspect étoilé, sont douées de mouvements amiboïdes et constituent les *éléments mésenchymateux* ou *mésenchyme* (*loc. cit.*, p. 358).

Ces *cellules mésenchymateuses*, toutes d'origine mésodermique, ont alors de grandes analogies avec les cellules lymphatiques ou cellules migratrices, et c'est en effet par des mouvements de migration qu'elles vont occuper tous les espaces ou interstices où doit se développer le tissu conjonctif (*cellules embryonnaires*).

Nous mentionnons pour mémoire une série de recherches sur la spermatogénèse (nos 32, 50, 57, 67, 78 et 210), ainsi que des études sur la fécondation.

La *segmentation*, a été de la part de M. Duval l'objet d'investigations dont les résultats sont devenus classiques.

Segmentation de l'œuf d'oiseau (*cicatricule*). — Chez les oiseaux, M. Duval a d'abord établi qu'il n'y a pas, avant comme pendant la segmentation, de limite absolue entre le germe proprement dit et le vitellus blanc, pas plus qu'il n'y en a entre le vitellus blanc et le vitellus jaune. On ne peut pas même, pour établir une distinction de ce genre, dire que tout ce qui prend part à la segmentation est le vitellus de formation ou germe, et que ce qui n'y prend pas part est le vitellus de nutrition, car après que le blastoderme a été constitué, une segmentation secondaire se poursuit dans le reste du vitellus, sur le plancher et sur les bords de la cavité sous-germinale. L'origine des noyaux libres qu'on trouve alors dans le plancher de cette cavité sous-germinale est la suivante : chacun d'eux provient de la division d'un noyau primitif dont l'autre moitié est restée dans une sphère de segmentation du germe ; il n'y a donc plus à parler aujourd'hui de formation nouvelle (par genèse) de noyaux dans le vitellus. — Suit un parallèle avec ce qu'on observe dans l'œuf des batraciens, où la segmentation est très active à la surface du pôle supérieur, tandis qu'elle se poursuit de plus en plus lentement dans les régions qui s'éloignent de ce pôle ; on trouve alors, dans la région du pôle inférieur, de gros segments pouvant contenir chacun trois ou quatre noyaux, c'est-à-dire qu'ici la division du noyau va plus vite que celle du corps de la cellule ; la présence des noyaux libres dans le jaune des oiseaux est une forme exagérée de ce processus si net dans l'œuf de la grenouille.

Quant aux détails de la segmentation, ils ont été étudiés à fond dans le mémoire *sur la formation du blastoderme dans l'œuf d'oiseau* (1884) et peuvent être résumés par les conclusions suivantes. — La segmentation est excentrique, c'est-à-dire commence en un point qui ne correspond pas au centre du futur blastoderme, et se poursuit plus activement dans la région excentrique où elle a commencé. — Cette région correspond à la future région postérieure

du blastoderme. — Pendant la segmentation, l'œuf d'oiseau présente, comme celui des vertébrés inférieurs, une véritable *cavité de segmentation*, affectant la forme d'une fente, souvent difficile à reconnaître et qui marque, dès lors, la séparation de l'ectoderme d'avec les autres éléments blastodermiques. — En progressant en profondeur, au-dessous de la cavité de segmentation, la segmentation entame des couches de vitellus qui doivent être considérées comme du vitellus blanc. — Lorsque la segmentation est arrivée à une certaine profondeur dans le vitellus blanc, elle semble s'arrêter; en réalité il y a simplement modification de son processus, de son rythme, c'est-à-dire que les derniers sillons horizontaux, isolant les sphères de segmentation les plus profondes, formées en dernier lieu, confluent en une fente au-dessus de laquelle est une masse de sphères de segmentation (blastoderme). Cette fente est la *cavité sous-germinale*, qui se produit d'arrière en avant. Sa signification a donné lieu à bien des interprétations; M. Duval démontre qu'elle est l'homologue de la cavité intestinale primitive des batraciens (cavité d'invagination des vertébrés inférieurs). M. Duval arrive ainsi, résultat d'importance capitale, à bien distinguer chez les oiseaux et une cavité de segmentation et une cavité gastruléenne, et par suite à distinguer, dans les couches formées par les sphères de segmentation, celle qui représente l'*ectoderme*, et celle qui représente l'*endoderme primitif*.

Segmentation de l'œuf des mammifères. — Quant aux mammifères, M. Duval étudie la segmentation, d'une part, chez les *rongeurs* et, d'autre part, chez les *chéiroptères*. Chez les premiers, il n'a pu observer que quelques-uns des tous premiers stades; ses descriptions les plus complètes se rapportent surtout à des stades déjà assez avancés, alors que se dessine le processus d'inversion dont il sera question plus loin. Chez les chauves-souris (Murin) au contraire, il a pu *suivre tous les stades de la segmentation* jusqu'à la formation des deux feuillets primaires (n° 231). Lorsque l'œuf s'est divisé en deux segments, le plus petit est une sphère ectodermique, le plus gros une spère endodermique. Puis vient l'œuf à trois blastomères; ensuite les cellules ectodermiques se divisent plus vite que les entodermiques, et, plus nombreuses, s'étendent graduel-

lement à la surface des secondes, moins nombreuses. Enfin les cellules ectodermiques s'étalent sur les endodermiques et arrivent à recouvrir et envelopper presque entièrement ces dernières, sauf en une région, *blastoporique*, qui elle-même se ferme bientôt.

En fin de compte, la masse endodermique incluse s'aplatit et s'étale sur la surface interne de l'ectoderme, pour former l'endoderme primitif.

Ligne primitive et blastopore.

(Nos 39, 60, 62, 96, 138, 139, 140, 159, 185 *bis*.)

Une question d'embryologie que M. Duval a particulièrement étudiée et qu'il semble avoir définitivement résolue, est relative à la signification de la *ligne primitive* du blastoderme de l'œuf des oiseaux.

Disposition de la ligne primitive. — Dans un premier mémoire (n° 39), M. Duval a étudié d'abord les faits, c'est-à-dire les rapports de la ligne ou gouttière primitive avec la gouttière médullaire, Contrairement à ce qu'on croyait jusqu'alors, il démontre que ces deux formations sont parfaitement distinctes : elles se succèdent en effet et coexistent pendant un certain temps; la gouttière primitive est placée en arrière de la gouttière médullaire, sur son prolongement; chacune de ces gouttières donne naissance à des organes tout à fait différents; bien plus le blastoderme, dès le début, présente une constitution tout à fait différente dans la région de la future gouttière primitive et dans celle de la gouttière médullaire. En effet, la gouttière primitive se forme dans la région postérieure de l'aire embryonnaire, et, apparue environ à la quatorzième heure de l'incubation, elle a atteint tout son développement vers la vingtième heure, tandis que la gouttière médullaire commence à apparaître seulement après la vingtième heure et uniquement dans la partie antérieure de l'aire embryonnaire; dès lors, la gouttière médullaire poursuivant son évolution pour donner lieu à la formation du tube encéphalo-rachidien, la gouttière primitive au contraire commence à s'atrophier, du moins d'une manière relative. — Quant à la ligne primitive elle-même, son sort est de prendre part à la formation de l'orifice cloacal, dont

l'apparition est par conséquent très primitive, puisqu'elle précède la genèse de toute autre partie du corps de l'embryon.

Signification de la ligne primitive. — Passant alors à l'interprétation des faits, M. Duval démontre, dans une série de notes et mémoires, que la *ligne primitive* des oiseaux est l'homologue de l'*orifice rusconien* des batraciens. D'abord (n° 60) il s'attache à suivre dans leurs moindres détails les transformations de l'œuf de la grenouille et du crapaud commun, jusqu'à l'occlusion de la gouttière médullaire. Ces études, faites parallèlement sur des œufs intacts et sur des coupes, montrent qu'au premier abord il n'y a pas de ligne primitive chez ces batraciens ; mais un examen plus attentif permet de constater que le cercle blanc qui occupe le pôle inférieur de l'œuf et qui est connu depuis longtemps sous le nom d'anus de Rusconi, affecte, lorsqu'il se rétrécit, comme pour se fermer, la forme d'une fente qui, par sa direction et ses rapports, présente la plus étroite homologie avec la ligne primitive du poulet. En effet, cette fente est limitée en avant par une saillie qui la sépare de l'extrémité supérieure de la gouttière médullaire, saillie qui donne naissance à l'appendice caudal, alors que la fente elle-même se transformera en anus, de sorte que l'anus de Rusconi correspond à l'anus définitif. Ces dispositions sont plus évidentes sur l'œuf de la grenouille rousse. L'œuf du crapaud commun en présente de plus une particulière et fort intéressante au point de vue de l'embryologie comparée ; ici, lorsque l'orifice de Rusconi se rétrécit; il circonscrit et étrangle une sorte de bouchon formé aux dépens des cellules blanches intérieures (cellules endodermiques de nutrition) ; et bientôt ce petit bouchon blanc devient libre et s'étale en une traînée blanche plus ou moins régulière, reposant dans l'axe de la fente formée par l'anus de Rusconi. Or, M. Duval a pu constater que la ligne sombre connue depuis longtemps dans l'axe de la ligne primitive du poulet et qu'on avait confondue avec la corde dorsale (à l'époque où l'on confondait la ligne primitive avec la gouttière médullaire), est elle-même formée par de gros globules granuleux (granulations vitellines) auxquels il a donné le nom de *globules épiaxiaux*. La grosse traînée blanche qui existe dans l'anus de Rusconi du crapaud représente semblable-

ment une grosse traînée de globules épiaxiaux. Ici leur origine endodermique est évidente ; du reste, ils paraissent disparaître et ne servir à rien, comme ceux de la ligne primitive du poulet. Toujours est-il que c'est une nouvelle homologie qui permet décidément d'affirmer que la ligne primitive des oiseaux correspond à l'anus de Rusconi des batraciens. D'autre part, et quelques auteurs allemands ont insisté sur ce fait dont ils ont exagéré la fréquence, on observe souvent une sorte de chevauchement entre la ligne primitive et la gouttière médullaire chez le poulet, c'est-à-dire que l'axe de la ligne primitive vient tomber non sur l'axe de la gouttière médullaire, mais sur l'une des lames médullaires et d'ordinaire sur la lame du côté gauche. La même disposition se rencontre très fréquemment sur l'œuf du crapaud, entre l'anus de Rusconi rétréci en fente et la gouttière médullaire.

Ligne primitive et ombilic blastodermique. — Mais ces homologies sont plus complexes qu'on ne le croirait de prime abord, vu la signification multiple de l'orifice rusconien des batraciens. M. Duval en donne une explication complète dans deux notes (n°s 62 et 138). Voici, en effet, la double signification que M. Duval assigne à l'anus de Rusconi : d'une part, il représente le lieu où se fait l'occlusion de la vésicule blastodermique, c'est-à-dire où se ferme le feuillet externe après avoir enveloppé tout le vitellus et ses sphères de segmentation, et d'autre part il indique le lieu où commencent à se montrer les premières ébauches de l'embryon, c'est-à-dire l'origine du *feuillet moyen*, qui apparaît comme une production de cellules ayant lieu aux dépens de la région (bord de l'anus de Rusconi) où le feuillet externe et le feuillet interne sont soudés l'un à l'autre et semblent se réfléchir pour se continuer l'un avec l'autre. Or, chez le poulet, vu le volume du vitellus (jaune de l'œuf), l'enveloppement de ce vitellus par le blastoderme demande un temps considérable (six ou huit jours), tandis que les premières traces de l'embryon apparaissent dès les premières heures de l'incubation ; c'est-à-dire qu'il y a ici *division du travail* et que la formation complexe, dite anus de Rusconi, chez les batraciens, est ici dédoublée en ses deux parties constituantes, lesquelles se produisent distinctement et à une grande distance l'une de l'autre :

d'une part, l'occlusion blastodermique qui a lieu par la soudure des lèvres opposées du feuillet externe parvenu jusqu'au pôle inférieur du jaune (on peut donner le nom d'*ombilic ombilical* à ce lieu d'occlusion); d'autre part, le lieu où les deux feuillets (externe et interne) sont soudés, et au niveau duquel commence la production du feuillet moyen. Ce lieu, où les deux feuillets primitifs sont confondus, occupe d'abord le bord postérieur de la calotte blastodermique, puis s'allonge en suivant le mouvement d'expansion de cette calotte; il forme ainsi une sorte de traînée, le long de laquelle les cellules blastodermiques sont disposées d'une manière homogène, c'est-à-dire qu'on ne peut, sur une coupe, indiquer une limite entre le feuillet externe et le feuillet interne. C'est là précisément le caractère des lèvres de l'anus de Rusconi, le caractère du tissu de la ligne primitive. Si cette ligne présentait chez le poulet un orifice sur un point quelconque de son étendue, l'homologie de cette ligne primitive et de l'anus de Rusconi serait évidente sans plus ample examen ; il paraît en être ainsi pour le blastoderme des reptiles (serpent et tortue) et, d'après les recherches de Kupffer, pour le blastoderme du perroquet. Il n'a jamais été donné à Duval de voir à l'état normal une disposition semblable chez le poulet.

C'est là ce que M. Duval a décrit avec Fasola (*De quelques anomalies de la ligne primitive dans le poulet.* Arch. ital. de biologie, 1890, t. XIII, p. 82), sur des blastodermes de poulet représentant un développement anormal, par exemple sur un blastoderme où commençait à se développer un monstre double formé de deux gouttières réunies par leurs extrémités antérieures et divergentes par leurs extrémités postérieures : chaque ligne primitive, faisant suite à chacune de ces gouttières médullaires, présentait en arrière un orifice fort net donnant accès dans la cavité germinative (future cavité intestinale); ici, par suite d'un retard, sans doute, dans le développement de la ligne primitive, celle-ci se présente donc, grâce à cette perforation, sous la forme d'un anus de Rusconi très allongé, aplati transversalement et affectant une configuration linéaire; à l'état normal, cette configuration est si accentuée et se produit si rapidement, que l'existence d'un orifice ne peut être

constatée (du moins chez le poulet) ; il y a pour ainsi dire abréviation dans le processus de formation, de sorte que l'anus de Rusconi, au lieu de passer successivement de l'état d'orifice circulaire à celui de fente, puis à celui de ligne pleine, résultat de la soudure des deux lèvres de cette fente, affecte d'emblée le type de la ligne pleine; mais, comme pour bien d'autres formations, les développements monstrueux nous présentent des phénomènes de retard grâce auxquels la ligne primitive peut être observée sous la forme de fente, d'orifice linéaire ou même d'orifice oblong.

Formations homologues de la ligne primitive. — Toutes les recherches ultérieures de Duval ont confirmé ces conclusions. Ainsi l'étude d'œufs d'axolotl (n° 96) lui a montré que le sillon pigmenté qu'on trouve sur ces œufs et qui rappelle la ligne primitive des vertébrés supérieurs est formé par le rapprochement des bords de l'anus de Rusconi. En avant de ce sillon se forme la gouttière médullaire, dont les lames, facilement reconnaissables à leur coloration blanchâtre, se rapprochent, se soudent et recouvrent la partie antérieure du sillon (ligne primitive). Celui-ci communique alors en avant avec le canal médullaire, en arrière avec l'extérieur; la partie antérieure forme une saillie qui deviendra la queue, la postérieure forme l'anus.

Plus tard, M. Duval a précisé les rapports des parties avec la constitution du blastoderme dans les régions correspondantes (n° 140). Les connexions de l'endoderme, dans toute la longueur de ce qu'il nomme la plaque axiale, avec la masse endodermique primitive, existent dès l'apparition des premiers rudiments de cette plaque; ces connexions sont celles qui existent entre ces mêmes parties dans le bourrelet blastodermique, et, en effet, la plaque axiale, morphologiquement et histologiquement, est un reste du bourrelet blastodermique. — Du moment où se creuse plus profondément la gouttière de la plaque axiale, qui devient ainsi la ligne primitive proprement dite, les connexions de l'endoderme paraissent plus intimes, dans le fond de cette gouttière, avec la plaque axiale : en même temps celle-ci s'est divisée en endoderme définitif et en mésoderme proprement dit. C'est à la multiplication des éléments de cette plaque mésodermique, et à la manière dont

ils se portent vers la périphérie qu'est due l'accentuation de la gouttière de la ligne primitive. — La plaque axiale de l'oiseau doit être considérée comme l'homologue de l'anus de Rusconi des batraciens. C'est *un orifice rusconien rudimentaire*, c'est-à-dire dont les lèvres sont soudées en une sorte de raphé médian antéro-postérieur. C'est sur ces lèvres que se multiplient plus activement les éléments destinés à former le mésoderme.

Formation du blastoderme, et particulièrement de ses feuillets interne et moyen.

(Nos 134, 137, 138, 139, 150, 158, 159, 185 *bis*, 231.)

A. *Chez les oiseaux.* — La question de la formation du mésoderme et de l'endoderme définitif, par dédoublement de l'endoderme primitif, chez les oiseaux, a été de la part de M. Duval l'objet de longues recherches, consignées principalement dans un gros mémoire (n° 139). Quoique le blastoderme du poulet soit, depuis les premiers temps des recherches d'embryologie, le perpétuel objet d'étude des embryologistes, il s'en faut de beaucoup que les auteurs soient d'accord sur la constitution des feuillets blastodermiques de l'œuf avant l'incubation, sur les rapports de ces feuillets, et surtout sur l'origine du feuillet moyen aux premières heures de l'incubation. On peut même dire qu'il y a autant de manières de voir que d'auteurs. Grâce à une technique rigoureuse et précise, ayant pour objet principal, d'une part, l'orientation du disque blastodermique quant aux futures régions antérieure et postérieure de l'embryon, et d'autre part, l'obtention de coupes régulièrement sériées, sans lacunes, M. Duval paraît avoir tranché les questions en litige; de plus il a pu montrer que chaque auteur a vu une partie de la réalité, mais seulement une partie, en raison du manque de coupes rigoureusement sériées, sans lacune; en un mot, le blastoderme, en apparence homogène, est déjà différencié en régions postérieure et antérieure, et le désaccord des auteurs résulte de ce que chacun d'eux avait conclu d'après les dispositions propres à une seule région, en les généralisant à tort à toute l'étendue du disque blastodermique. M. Duval croit avoir fait ainsi

le *déterminisme* de chacune des théories précédemment émises. Ses résultats sont plus complexes que ceux antérieurement énoncés, parce que le sujet est en réalité très complexe, et que la région antérieure du blastoderme diffère déjà de la région postérieure autant que, sur l'embryon qui doit s'y former, la tête différera de la queue. Pour faciliter l'intelligence de ces faits, M. Duval a accompagné ce mémoire de plusieurs planches et d'un très grand nombre de figures schématiques intercalées dans le texte.

Les principales conclusions de ce mémoire sont les suivantes : — Le blastoderme de l'œuf fraîchement pondu se compose de deux couches de cellules; les cellules de la couche supérieure, disposées en une seule rangée, sont nettement différenciées de manière à constituer un feuillet externe, un ectoderme, ayant déjà ses caractères définitifs; les cellules de la couche inférieure sont à l'état de sphères de segmentation et ne constituent pas encore un véritable feuillet blastodermique, mais une masse irrégulière aux dépens de laquelle se constitueront d'une part l'endoderme, et d'autre part le mésoderme. On peut donner à cette masse le nom d'*endoderme primitif*. — Ces deux feuillets primaires (ectoderme et endoderme primitif) affectent des rapports particuliers sur les bords du disque blastodermique. A un premier stade, ce bord est renflé en un *bourrelet blastodermique*, au niveau duquel l'ectoderme se continue avec l'endoderme primitif; dans un second stade l'ectoderme se sépare de l'endoderme primitif, et s'étend isolément sur le vitellus, tandis que l'endoderme se soude avec le rempart vitellin. Mais la soudure primitive persiste dans la région postérieure du disque, et y forme une *plaque axiale* qui n'est autre chose que la ligne ou gouttière primitive. — C'est au niveau de cette plaque axiale que se produit tout d'abord le dédoublement de l'endoderme primitif en endoderme proprement dit et mésoderme, et c'est à la multiplication des éléments de la *plaque mésodermique* ainsi produite, et à la manière dont ces éléments se portent vers la périphérie, qu'est due l'accentuation de la gouttière de la ligne primitive. — Cette dernière disposition, loin de devoir être interprétée dans le sens d'une origine ectodermique du mésoderme (théorie de Kœlliker), s'explique par les notions d'embryologie comparée; en effet, la

plaque axiale est une région intermédiaire à l'ectoderme et à l'endoderme, une région ectodermo-endodermique, qui, chez l'oiseau, par le fait de la séparation de l'endoderme définitif, ne conserve plus de connexions qu'avec l'ectoderme; de là les apparences qui ont pu faire penser à une origine ectodermique des éléments du feuillet moyen.

B. *Chez les mammifères.* — M. Duval a étudié la formation de l'endoderme et du mésoderme chez les rongeurs et chez les chéiroptères.

Chez les rongeurs, cette formation est compliquée par le singulier phénomène connu sous le nom d'*inversion des feuillets* (Voir plus loin).

Chez les chéiroptères, M. Duval a constaté l'apparition très précoce de l'amnios et trouvé, dans ce processus même, les éléments nécessaires pour expliquer les contradictions auxquelles a donné lieu l'étude de la formation des feuillets chez le lapin. L'apparition précoce de l'amnios produit un épaississement ectodermique que les auteurs avaient pris pour la formation mésodermique; la *couche de Rauber* de l'œuf de la lapine, couche qui a été le point de départ de tant d'interprétations diverses, n'est autre chose qu'une exfoliation de cette formation amniotique précoce. De l'ensemble de ces études (n° 233) il résulte : que l'ectoderme formatif ou définitif dérive de *l'ectoderme primitif et non du reste vitellin ou masse interne*, *cette masse interne* (masse endodermique) *étant destinée à donner uniquement l'endoderme* (d'où dérivera plus tard le mésoderme). Cette dernière conclusion justifie ce que M. Duval a annoncé dès le début de ce mémoire, après avoir étudié la segmentation chez le murin, à savoir qu'il a repris la théorie de la *métagastrula* de van Beneden. — Chercher la formation de la gastrula d'un animal, c'est étudier le mode de formation de son ectoderme et de son endoderme. Dès que ces deux feuillets existent, la gastrula est constituée. Que la formation du mésoderme et de la corde dorsale aient des rapports avec la gastrulation, cela est très variable selon les espèces animales. En étudiant l'origine de la corde dorsale chez le murin, M. Duval a vu que, chez lui, elle est indépendante de la gastrulation.

Il s'en tient donc à la définition rigoureuse de la gastrula, c'est-à-dire à l'étude de l'origine des deux feuillets primaires, ectoderme et endoderme. Van Beneden avait merveilleusement, dans sa métagastrula, tracé l'histoire de ces deux feuillets primaires chez le lapin et chez les chéiroptères. Il a été amené à abandonner sa conception première sous l'influence des travaux de Rauber et de Kœlliker. Mais M. Duval montre comment la conception de la métagastrula est cependant toujours valable pour le murin ; il essaye de lui restituer sa valeur pour le lapin, en faisant une étude critique de la couche de Rauber et de l'ectoderme formatif, et cette étude a eu pour base la recherche d'un parallélisme à établir entre les faits sériés qu'il a observés chez le murin, et les faits jusqu'à présent mal coordonnés, à son avis, décrits par les divers auteurs, et surtout par van Beneden chez le lapin.

Extension du mésoderme. — Chez les mammifères, comme chez les oiseaux, le mésoderme, ayant pris naissance au niveau de la primitive, s'étend entre les deux autres feuillets en présentant une disposition particulière; il s'étend d'abord en arrière, puis sur les côtés, et seulement au niveau de la ligne primitive, puis il s'étend en avant, dans la région du corps de l'embryon; enfin il dépasse en avant le corps de l'embryon (gouttière médullaire); mais alors il forme, latéralement, deux cornes ou prolongements symétriques, entre lesquelles demeure longtemps une région dépourvue de mésoderme; c'est cette région qui est connue, depuis les travaux de van Beneden, sous le nom de *région proamniotique.*

Inversion des feuillets blastodermiques chez les rongeurs.
(Nos 183, 202, 213, 232.)

Cette singulière disposition morphologique, découverte en 1852 par Bischoff chez le cochon d'Inde, consiste, en apparence, en ce que, chez cet animal, il existerait deux feuillets blastodermiques primaires, l'un externe, l'autre interne, comme chez tous les autres vertébrés; mais le feuillet interne, au lieu de donner naissance au tube digestif et à ses annexes, serait l'origine du système nerveux, des organes des sens, de l'amnios; par contre le feuillet externe,

au lieu de former le système nerveux, etc., formerait le tube digestif. Ce serait donc ici, contrairement à la loi générale, le feuillet externe qui mériterait le nom d'intestino-glandulaire, et le feuillet interne, celui de nervoso-sensoriel. Il y aurait donc *inversion,* soit qu'il faille entendre par là que les origines blastodermiques sont ici inverses de ce qui est la règle générale, c'est-à-dire que ce qui est fourni d'ordinaire par l'ectoderme provient ici de l'endoderme, soit qu'il faille entendre par le mot *inversion* un simple déplacement des feuillets, l'ectoderme occupant une situation interne, l'endoderme une situation externe. Ce problème a exercé la sagacité d'embryologistes tels que Reichert, Balfour, Kupffer et Selenka. Ce dernier, en 1884, a commencé à jeter la lumière sur la question. A cette époque M. Duval s'occupait déjà du placenta des rongeurs; il avait réuni des séries de bonnes coupes de l'utérus gravide du rat, de la souris et surtout du cochon d'Inde. Sur ses préparations il vérifia quelques-uns des stades étudiés par Selenka, De 1884 à 1892, M. Duval poursuivit l'étude de la question, pour le cochon d'Inde, le rat et la souris seulement, et les résultats de ces recherches ont été consignés dans le mémoire intitulé : *Le placenta des rongeurs* (Paris, 1892).

Signification de l'inversion. — M. Duval démontre que la prétendue inversion se réduit à une production très précoce de l'amnios. L'amnios se dessine et se ferme avant l'apparition de l'embryon qu'il doit contenir, et qui ne se produit qu'ultérieurement, en apparence dans l'intérieur et non à la surface de l'œuf; mais, si les feuillets interne et externe du blastoderme ont ainsi subi un déplacement, ils conservent cependant leur valeur et leur signification morphologiques générales, et l'embryologie des rongeurs dits à inversion ne diffère pas de celle des autres mammifères. Le fait initial de l'inversion des feuillets est un épaississement ectodermique, qui est en rapport avec la production ectoplacentaire et avec la formation de l'amnios. Cet épaississement fait saillie à la surface et dans l'intérieur de l'œuf, puis forme un véritable bouchon, plein et massif, qui descend dans la cavité blastodermique, en refoulant l'endoderme et s'en revêtant, de sorte qu'on peut distinguer un endoderme proximal et un endoderme distal. Alors se

produit un clivage, une fissuration du cylindre ectodermique plein, et la fente ainsi produite, s'élargissant progressivement, donne lieu à la formation d'une large cavité ectodermique. Celle-ci présente bientôt un étranglement qui la divise en une partie supérieure, ou *cavité ectoplacentaire*, et une partie inférieure, ou *cavité amniotique*, et, lorsque ces deux cavités se sont complètement séparées l'une de l'autre, alors seulement apparaît l'embryon dans la cavité amniotique ; puis l'allantoïde se forme et dès lors le processus du développement est semblable à ce qu'on connaît pour les autres mammifères. Tous ces faits et interprétations ont été confirmés par les recherches de M. H. Cristani (*L'inversion des feuillets blastodermiques chez le rat albinos.* Archives de physiologie, 1892, t. IV, n° 1).

Causes de l'inversion. — M. Duval s'est préoccupé des causes déterminantes de ces dispositions particulières et il démontre qu'elles sont dans la forme de la cavité où se trouve placé l'œuf tout au début de son développement. Chez le lapin, l'œuf se développe dans une large cavité utérine, la muqueuse ne subissant d'hypertrophie que dans les deux régions cotylédonaires; l'œuf conserve sa forme sphérique, et se dilate dès le début en une large vésicule pleine de liquide. Au contraire, chez le campagnol, le rat, la souris, le cochon d'Inde, la muqueuse, au niveau du point où s'arrête un œuf, subit une hypertrophie totale qui oblitère complètement sa lumière. M. Duval a étudié ce processus dans tous ses détails : le point de la cavité où s'est arrêté l'œuf se réduit bientôt à n'être plus qu'une sorte de tube long et étroit, disposé perpendiculairement à l'axe de la corne utérine ; c'est ce qui a fait croire à plusieurs auteurs, depuis Bischoff, que l'œuf du cochon d'Inde allait se loger dans une des glandes tubulaires de l'utérus et s'y développait. L'œuf est donc obligé, de par cet encapsulement particulier, de prendre une forme semblable à celle de la cavité qui le contient. Il ne peut se dilater et devenir sphérique ; il reste petit et s'allonge en un mince cylindre. De là l'ovo-cylindre connu depuis Bischoff. Supposons qu'un œuf de lapine se trouve dans les mêmes conditions ; on conçoit que, son développement s'accomplissant omme il se fait d'ordinaire, avec cependant les anticipations et

retards divers, il arrivera par le simple fait de la forme cylindrique allongée qui lui est imposée, il arrivera, dit M. Duval, peu à peu à prendre les dispositions caractéristiques des rongeurs à inversion.

Mais l'inversion s'accompagne de l'atrophie de certaines parties des parois de la vésicule blastodermique, et ce qui prouve que les explications purement mécaniques ne sauraient suffire ici, c'est que l'œuf de la lapine présente aussi cette atrophie, et, par suite une forme rudimentaire d'inversion. Ce fait, qui est l'un des résultats les plus importants des recherches de Duval se résume ainsi : il se produit un changement de forme de la vésicule ombilicale par descente, invagination, retournement de sa moitié supérieure, et, en même temps, l'atrophie et la résorption de sa moitié inférieure, d'où il résulte que, dès le quinzième jour, la plus grande partie de la surface de l'œuf est formée comme chez les rongeurs inversés non par un revêtement ectodermique, mais bien par un épithélium endodermique.

Développement de divers organes ou formations embryonnaires.

Corde dorsale (n°s 77, 158, 185 *bis*). — Déjà dans le mémoire sur la ligne primitive (1880), M. Duval avait montré que, chez le poulet, la corde dorsale dérive directement de l'endoderme. En 1881 (n° 77) il a décrit des préparations d'œufs de *Rana temporaria*, où l'origine endodermique de la corde dorsale est on ne peut plus évidente. On y voit, en effet, sur les coupes perpendiculaires à l'axe, la corde dorsale apparaître tout d'abord comme un petit diverticule creux de l'endoderme; ce diverticule se pédicule et finalement se sépare complètement du feuillet interne (*Tribune médic.*, 29 mai 1881). — Chez les mammifères, les dispositions sont les mêmes, du moins chez le murin (*Embryologie des chéiroptères*).

Sinus rhomboïdal (n° 21). — D'après les anciennes données classiques, le canal central de la moelle des oiseaux se dilaterait dans la région lombo-sacrée, de manière à former une excavation remarquable connue sous le nom de *sinus rhomboïdal*, tapissée de substance grise, comme le quatrième ventricule (de la région bul-

baire). Or les recherches exposées dans ce mémoire montrent qu'il n'y a aucun rapport à établir entre le ventricule du bulbe et le prétendu sinus rhomboïdal dit aussi *ventricule lombaire*. Ce sinus, lorsqu'il se présente, sur une préparation anatomique, comme un évasement, un espace vide, n'est en réalité qu'une cavité artificielle, créée d'une manière factice, lors de l'extraction ou de la mise à nu de la moelle, par l'arrachement d'une substance qui, à l'état normal, remplit complètement l'espace situé entre les cordons postérieurs de la moelle. Le canal central ne s'ouvre nullement à ce niveau, mais continue son trajet en conservant sa forme et ses dimensions primitives ; il est alors creusé dans la substance d'aspect gélatineux qui remplit le prétendu sinus rhomboïdal. Cette substance gélatineuse se présente comme une masse d'un tissu particulier, provenant, en ce point, d'un développement considérable de la *névroglie périépendymaire*, qui partout ailleurs ne forme qu'une couche relativement très mince autour du canal central. Aussi peut-on, au niveau du sinus rhomboïdal des oiseaux, étudier très facilement la nature de la névroglie périépendymaire et se convaincre que, si elle a l'aspect d'un *tissu réticulé*, telle n'est pas ici sa vraie nature, car elle est en réalité formée de grosses cellules vésiculeuses pressées les unes contre les autres, constituant un tissu qui ressemble à celui de la corde dorsale. L'étude du développement de la région sacrée de la moelle des oiseaux permet d'assister à la formation de ce tissu périépendymaire, et de se convaincre de la forme vésiculeuse des grandes cellules qui, par leurs dispositions réciproques, donnent à l'ensemble l'aspect d'un tissu réticulé.

Le fond ou plancher de ce sinus rhomboïdal est formé non de substance grise, mais d'une couche de substance blanche : il y a donc à revoir les expériences dans lesquelles on a pensé mettre en jeu l'excitabilité de la substance grise centrale en portant une excitation sur les parois ventrales du prétendu ventricule lombaire des oiseaux.

Ganglions spinaux (nos 73, 76, 153, 157). — Confirmant et complétant les recherches de Balfour sur les poissons cartilagineux, de Hensen sur le lapin, de Kœlliker sur le poulet, M. Duval a montré que, chez les batraciens comme chez les oiseaux, les

ganglions spinaux ne sont pas formés par des cellules mésodermiques, selon la manière de voir de Remak et l'opinion d'Alex. Gœtte, mais qu'ils se produisent sous la forme de bourgeons cellulaires (cellules ectodermiques) se détachant du cordon ectodermique qui relie la moelle à l'ectoderme, au moment où la gouttière médullaire vient de se fermer. — Ce qui est vrai des ganglions spinaux, l'est également de leurs homologues crâniens, c'est-à-dire, par exemple, du ganglion de Gasser, annexé à la cinquième paire crânienne. C'est ce que lui a montré l'étude d'un monstre otocéphale (nos 73 et 157). Pour expliquer la disposition des racines bulbaires du trijumeau, chez ce monstre, dont le bulbe a été examiné au miscroscope, sur une série complète de coupes fines, on est amené à faire l'hypothèse que les racines postérieures (fibres nerveuses) se développent du ganglion vers la moelle et non de la moelle vers le ganglion. De nouvelles recherches à cet égard (*Atlas d'embryologie*) ont confirmé cette manière de voir en montrant qu'il faut distinguer deux modes successifs et différents de connexions entre les ganglions et la moelle : 1° les connexions originelles : elles sont telles que le ganglion, apparaissant sous forme d'un bourgeon cellulaire parti du cordon ectodermique qui relie à l'ectoderme la moelle en voie de formation, est relié par un tractus cellulaire à la moelle; 2° les connexions fonctionnelles et définitives : elles sont telles que, le ganglion descendant entre la moelle et la masse prévertébrale, la connexion sus-indiquée est rompue, mais une nouvelle connexion s'établit au moyen de prolongements (fibres nerveuses en voie de formation) qui partent du ganglion pour aboutir à la moelle et la pénétrer.

Annexes de l'embryon.

(Nos 23, 58, 59, 62, 79, 126, 129, 138, 141, 202, 232, 233.)

De toutes ces recherches d'embryologie, celles qui ont fourni les résultats les plus nouveaux et les plus importants sont celles portant sur les annexes de l'embyron; elles ont amené M. Duval à l'étude du *placenta*, étude dont les résultats sont consignés dans plusieurs mémoires. Voici un résumé des études de M. Duval sur l'*Amnios*, la *Vésicule ombilicale*, l'*Allantoïde*, puis le *Placenta*.

Amnios. — M. Duval a découvert chez le murin (*Embryologie des chéiroptères.* Journal de l'anat., septembre 1895) un mode singulier de formation de l'amnios. Il se produit d'abord un épaississement massif de l'ectoderme, processus qui rappelle la masse amniotique pleine du cochon d'Inde et des rongeurs en général; mais, au lieu que cette masse se creuse, comme chez les rongeurs, d'une cavité centrale close de tous côtés, elle se disloque irrégulièrement chez le murin, et s'ouvre à la surface de l'œuf, figurant une bourse largement étalée, dont les bords se relèvent alors, selon le type classique de replis amniotiques, et produisent l'occlusion de l'amnios par leur rapprochement et soudure. Ce mode mixte de production de l'amnios est certainement un des phénomènes les plus curieux de l'embryologie du murin.

Pour ce qui est de l'amnios du poulet, il a confirmé les notions classiques sur son développement, bien connu; mais il a apporté des faits nouveaux de structure à la connaissance de sa constitution histologiqne. En effet, comme l'avait déjà fait Vulpian, il a pu (n° 59), par le mirage, constater que l'amnios présente des contractions rythmiques dans l'œuf intact. Les observations ayant été faites sur des œufs de petits oiseaux (rossignols, fauvettes), M. Duval a réussi, grâce à la plus grande transparence de ces petits œufs, à suivre bien plus facilement que sur les œufs de poule les oscillations rythmiques que l'amnios imprime au corps de l'embryon. Ces contractions sont donc bien décidément un fait physiologique, elles représentent une fonction de l'amnios : elles sont dues à des fibres musculaires lisses formant la couche fibreuse de l'amnios. Chose remarquable, malgré les recherches les plus attentives, il n'a pu trouver de fibres musculaires lisses dans l'amnios des mammifères, alors qu'il est si facile de les constater sur l'amnios des oiseaux. Il est sans doute permis d'en inférer que l'embryon des oiseaux a besoin d'être soumis à des déplacements rythmiques dans les eaux de l'amnios; chez les mammifères, les contractions des parois abdominales de la mère, ses mouvements respiratoires doivent suffire pour produire des compressions alternatives de tout l'œuf et par suite les déplacements du fœtus dans le liquide amniotique. Il semble donc inutile qu'il y ait une

contractilité propre à l'amnios chez les mammifères; dans l'œuf d'oiseaux, au contraire, entouré d'une coquille solide, on conçoit que des mouvements ne peuvent être imprimés au liquide renfermé dans les membranes que par la contraction de ces membranes elles-mêmes. — Les fibres lisses de l'amnios du poulet forment une seule et mince couche, qu'on pourrait appeler une sorte d'*épithélium musculaire*, tant les fibres-cellules y sont régulièrement disposées comme les éléments d'un épithélium pavimenteux simple. L'excitation électrique appliquée à ces éléments détermine leur contraction. Vu la disposition de ces cellules contractiles en une couche simple, il est facile d'y rechercher s'il existe des éléments nerveux. Or, même avec le chlorure d'or, on n'y trouve aucune trace de fibre nerveuse.

Allantoïde. — L'origine de l'allantoïde avait été l'objet des interprétations les plus diverses, et les nombreux travaux parus en Allemagne sur ce sujet n'avaient pu arriver à une solution définitive. C'est qu'on étudiait l'origine de l'allantoïde à un moment trop avancé, alors que cette vésicule est déjà très nettement différenciée et isolée comme cul-de-sac. En effet, ainsi que l'ont montré les recherches de M. Duval (n° 23) faites à l'aide de coupes longitudinales pratiquées sur des blastodermes dès le second jour de l'incubation, l'allantoïde se forme par une involution du feuillet interne ou hypoblaste (feuillet muqueux, feuillet intestinal), dès la fin du second jour de l'incubation, alors qu'aucun pli ne circonscrit encore le futur intestin postérieur. Mais, dès que les limites de cet intestin sont apparues, l'allantoïde, en raison même du point où a commencé son évolution, se présente comme un bourgeon creux, médian et unique de la paroi antérieure (inférieure) de cet intestin. Beaucoup plus tard (fin du quatrième jour de l'incubation chez le poulet), le point de jonction de l'intestin et de l'allantoïde est mis en connexion avec une involution du feuillet corné (ou épiblastique) du repli cutané sous-caudal, pour la formation de l'orifice anogénital ou du cloaque. — Relativement à la vascularisation de l'allantoïde, M. Duval a constaté (n° 141) que, l'allantoïde se fermant comme une bourse dont on tire les cordons, les vaisseaux passent du feuillet interne de cette bourse sur son feuillet externe :

c'est parce que les vaisseaux sont contenus dans une sorte de mésentère formé par un repli de l'allantoïde.

Enfin M. Duval a signalé des homologies fonctionnelles intéressantes entre l'allantoïde des oiseaux et certaines branchies des larves de batraciens (n° 79). Chez l'*alytes obstetricans* ou *crapaud accoucheur*, l'embryon ne sort que très tardivement, et complètement développé, de l'œuf qui est porté par le mâle à l'air libre et humecté seulement de temps en temps dans l'eau. Dans cet œuf, l'embryon respire, comme tous les embryons fraîchement éclos de batraciens, à l'aide des branchies qui présentent une disposition remarquable; au lieu de former deux petites houppes de chaque côté de la base de la tête, elles s'étendent en longues ramifications qui vont s'étaler à la face interne de la coque de l'œuf, en enveloppant tout l'embryon dans un réseau capillaire. En présence d'une pareille disposition, il est impossible de s'empêcher de comparer cette enveloppe vasculaire de l'embryon de l'alyte avec la membrane allantoïde qui enveloppe l'embryon des oiseaux et des mammifères. Chez l'oiseau, où l'allantoïde présente la forme type et, pour ainsi dire, la plus pure, c'est un organe de la respiration aérienne; or, chez l'embryon d'alyte, le réseau branchial est aussi un organe de respiration aérienne, puisque ces œufs se développent à l'air ou tout au plus dans le sable humide et nullement dans l'eau. Au point de vue physiologique, ces branchies fonctionnent donc comme l'allantoïde; au point de vue anatomique, on pourrait sans doute objecter que l'allantoïde n'a pas de revêtement ectodermique propre, puisque la vésicule allantoïdienne se développerait en s'insinuant, chez le poulet, entre la lame fibro-cutanée et la lame fibro-intestinale de la vésicule ombilicale, tandis que les branchies de l'embryon d'alyte sont, pour ainsi dire, une excroissance ectodermique vascularisée. L'homologie devient évidente si l'on tient compte de la disposition que M. Duval avait signalée précédemment (n° 59), à savoir que chez le poulet lorsque l'allantoïde arrive à la face profonde de l'ectoderme, elle repousse cet ectoderme vers l'extérieur et s'en forme un revêtement propre, indépendant du feuillet ectodermique de la vésicule ombilicale; cette disposition, qui semblait tout d'abord sans signification particulière, se trouve donc aujourd'hui appelée à établir l'homologie

anatomique entre l'allantoïde de l'oiseau et les branchies de l'embryon d'alyte, de telle sorte qu'entre ces deux ordres d'organes (branchies et allantoïde) il n'y a plus, en somme, d'autre différence que celle de leur lieu d'origine, les branchies partant de l'intestin antérieur, tandis que l'allantoïde est un bourgeon de l'intestin postérieur.

Vésicule ombilicale. — La vésicule ombilicale paraissait une formation embryonnaire bien connue dans tous ses détails, au moins chez les oiseaux. Les recherches de M. Duval ont montré cependant que bien des points avaient passé inaperçus dans l'histoire de cette annexe, que la constitution de ses diverses régions était mal connue chez les oiseaux et que ses véritables dispositions avaient été entièrement méconnues chez les rongeurs.

Tout au début, chez le poulet, alors que le blastoderme enveloppe le jaune (n° 137), on trouve, en dehors de l'aire vasculaire, une large zone blanchâtre, l'aire vitelline. Contrairement à ce qu'a décrit Kœlliker, quant à la constitution histologique de cette aire, l'endoderme ne double pas l'ectoderme dans toute l'étendue de l'aire vitelline, mais seulement dans la zone interne, la zone externe étant formée uniquement par l'ectoderme appliqué directement sur la masse vitelline. Cet ectoderme se termine à sa périphérie externe par un bord libre, légèrement épaissi, qu'il appelle bourrelet ectodermique; quant à l'endoderme de la zone interne de l'aire vitelline, il n'est pas encore formé de cellules différenciées, mais seulement d'une couche de vitellus avec noyaux ; M. Duval donne le nom d'*endoderme vitellin* à cette partie de l'endoderme, et, par opposition, le nom d'*endoderme cellulaire* à l'épithélium des régions vasculaires de la vésicule ombilicale, c'est-à-dire à l'endoderme qui s'étend jusque vers les limites externes de l'aire vasculaire, sans cependant atteindre jusqu'au sinus terminal. — Or, par la suite, dans leur extension pour former les parois de la vésicule ombilicale, les trois feuillets du blastoderme demeurent indépendants les uns des autres (n° 138); les feuillets externe et moyen s'étendent par le fait d'un accroissement interstitiel (multiplication de leurs cellules) ; le feuillet interne, au contraire, s'étend en s'accroissant directement aux dépens et par transformation du vitellus semé de noyaux (n° 150). Lorsque ces feuillets arrivent au pôle

inférieur du jaune, il n'y a pas occlusion de l'ombilic ombilical par rapprochement et soudure des lèvres du bourrelet ectodermique ; l'anneau que forme ce bourrelet se renverse en dehors, constituant ainsi une cavité infundibuliforme, dont le grand orifice, tourné en bas, est fermé par les restes de la membrane vitelline, tandis que le petit orifice, tourné en haut, continue à communiquer avec la cavité de la vésicule ombilicale : M. Duval a donné à la petite poche ainsi formée le nom de sac de l'*ombilic ombilical*. Plus tard l'ombilic ombilical se ferme et le sac en question se trouve isolé, appendu à la vésicule ombilicale par un cordon fibreux. Ce sac est destiné à disparaître bientôt, résorbé avec les autres parties que contient le sac placentoïde.

Chez les mammifères de l'ordre des rongeurs, l'histoire de la vésicule ombilicale était tout entière à élucider. Sur le lapin, par exemple, M. Duval a publié des faits intéressants qui se résument dans la formule suivante : l'invagination de l'hémisphère supérieur de la vésicule ombilicale dans l'hémisphère inférieur, la dégénérescence et la résorption de ce dernier, de sorte que, vers la fin de la gestation, l'enveloppe la plus extérieure de l'œuf est formée non par l'ectoderme, mais bien par l'endoderme, et la surface externe de l'œuf est représentée par une portion de la surface interne de la vésicule ombilicale, c'est-à-dire par l'endoderme. Cet endoderme présente des villosités saillantes à l'extérieur, et ces villosités sont vascularisées par les vaisseaux omphalo-mésentériques (les vaisseaux de la vésicule ombilicale). Or, depuis le premier jour où les embryologistes, se basant surtout sur l'étude du poulet, ont commencé à déterminer la nature des enveloppes de l'œuf, une notion absolument classique s'est établie et règne encore, à savoir que la membrane la plus externe de l'œuf, le chorion secondaire, vasculaire, est formé aux dépens du feuillet blastodermique externe de l'ectoderme, et qu'il reçoit ses vaisseaux de l'allantoïde. Cette conception est exacte pour les oiseaux et pour la majorité des mammifères ; elle ne l'est plus pour les rongeurs, et en particulier pour le lapin.

Le fait que la surface de l'œuf est vascularisée par les vaisseaux omphalo-mésentériques avait surtout exercé la sagacité des embryo-

logistes, qui avaient cru pouvoir expliquer l'arrivée des vaisseaux dans le chorion par une hypothèse très simple, à savoir que les ramifications vasculaires omphalo-mésentériques passent de l'hémisphère supérieur dans l'hémisphère inférieur, et de là dans le chorion. Dastre, qui reproduit cette hypothèse dans son mémoire *Sur l'allantoïde et le chorion*, le fait suivre de quelques remarques qui montrent combien la question l'avait justement préoccupé : « La manière dont se fait l'accolement des deux hémisphères de la vésicule ombilicale exigerait quelques éclaircissements nouveaux, dit-il. Il serait particulièrement intéressant de constater s'il y a un tissu conjonctif appréciable au-dessous de l'épithélium chorial avant que la vésicule ombilicale vienne s'y appliquer. L'explication du processus par lequel se fait l'union des membranes expliquerait pourquoi il n'y a pas de communications entre les vaisseaux utéro-placentaires et omphalo-mésentériques. »

Les recherches de M. Duval viennent répondre à ces questions, et y répondent d'une façon simple et bien inattendue. En effet, le chorion, ainsi que l'hémisphère inférieur de la vésicule ombilicale, s'atrophient et sont résorbés ; ces membranes ne sont donc nullement pénétrées par les vaisseaux de l'hémisphère supérieur; elles disparaissent purement et simplement. Par suite, l'hémisphère supérieur de la vésicule ombilical reste à nu, formant l'enveloppe la plus externe de l'œuf, et tournant son épithélium vers l'extérieur. Les villosités qu'elle peut développer ne sont pas des villosités choriales, mais bien des villosités de l'épithélium de la vésicule ombilicale, de l'endoderme en un mot. Ainsi, à ce moment, la surface de l'œuf du lapin est formée non par l'ectoderme, mais par l'endoderme; c'est là précisément ce qui caractérise la disposition dite *inversion des feuillets*. Cette disposition ne se réalise que tardivement chez le lapin, mais les processus qui y aboutissent permettent de comprendre l'inversion précoce et primitive de l'œuf de la souris, du rat, du cochon d'Inde, du mériones, etc. Pour tous ces animaux, il n'y a plus à parler de chorion vascularisé par les vaisseaux omphalo-mésentériques (omphalo-chorion, comme ont dit quelques auteurs, par opposition à l'allanto-chorion), mais seulement d'une enveloppe extérieure qui, après disparition de toute

formation choriale, est constituée par l'endoderme de la vésicule ombilicale.

Placenta.

(Nos 59, 126, 129, 138, 171, 176, 177, 183, 202, 203, 204, 213, 215, 229, 232.)

La question du placenta des mammifères et de l'organe placentoïde des oiseaux occupe une place toute particulière dans les recherches de M. Duval tant par l'étendue des travaux, qu'il a entrepris sur ce sujet, que par l'importance et la nouveauté, je puis le dire, des résultats obtenus. Selon les classiques, le placenta serait de provenance essentiellement vasculaire et conjonctive; par ses recherches, M. Duval établit que le placenta a une origine *épithéliale*, comme la plupart des organes de l'embryon.

Organe placentoïde des oiseaux. — En 1884, M. Duval a découvert (n° 126), dans les annexes de l'embryon d'oiseau, un sac particulier analogue au placenta des mammifères. Déjà en 1880 (n° 59), il avait signalé que la vésicule allantoïde présente, dans ses rapports avec l'albumine ou blanc de l'œuf, des dispositions très remarquables : ce blanc de l'œuf n'est que peu à peu résorbé; vers le dixième jour de l'incubation, il en reste encore une masse notable accumulée uniquement à la partie inférieure de l'œuf, c'est-à-dire vers le pôle non embryonnaire de la vésicule ombilicale. Or, sur des œufs présentant une allantoïde complètement développée, on constate que la masse albumineuse en question est accumulée entre la vésicule ombilicale et l'allantoïde. Cette dernière ne se serait donc pas développée, selon le schéma classique, uniquement entre les deux feuillets de la vésicule ombilicale, car alors l'albumine aurait dû rester en dehors de toutes les membranes de l'œuf; sans doute l'allantoïde, se revêtant du chorion, se détache des autres annexes du fœtus, ou tout au moins se détache-t-elle de la vésicule ombilicale pour aller s'étendre au contact immédiat de la face interne de la coquille. En tout cas, disait-il dès lors, l'histoire de l'allantoïde, dont le schéma classique a dû être, dans ces dernières années, modifié chez les ruminants (Dastre), paraît avoir besoin d'être reprise même chez

les oiseaux, auxquels se rapportent surtout les recherches de Coste. — Or, en poursuivant l'étude de cette question, M. Duval a constaté (*Mémoire sur les annexes des embryons d'oiseaux*) que, lorsque l'allantoïde est arrivée vers l'hémisphère inférieur, cette vésicule cesse en effet de s'étendre dans la fente pleuro-péritonéale; elle repousse au-devant d'elle le chorion (feuillet fibro-cutané doublé de l'ectoderme) et se porte ainsi en bas, abandonnant la sphère vitelline, pour suivre la face interne de la membrane coquillière, en se dirigeant vers le petit bout de l'œuf; elle forme ainsi une sorte de sac qui circonscrit la masse albumineuse (blanc d'œuf), et, à mesure que l'allantoïde approche du petit bout de l'œuf et l'atteint, ce sac se ferme comme une bourse dont on tire les cordons. Alors l'albumine est renfermée dans un sac clos et formé par l'allantoïde revêtue du chorion. Ce sac (n° 129) présente bientôt sur sa surface intérieure des formations particulières qui nous révèlent sa véritable signification. Ce sont en effet des villosités longues et vasculaires qui plongent dans l'albumine et semblent présider à son absorption, car dès lors cette albumine disparaît très rapidement. C'est donc là un organe dont les parties essentielles sont représentées par les villosités choriales, empruntant leurs vaisseaux à l'allantoïde ; à un organe de ce genre tout embryologiste donnera le nom de *placenta*.

Les oiseaux possèdent donc un organe annexe qui est l'analogue du placenta des mammifères : au lieu que les villosités de ce placenta pénètrent dans le terrain maternel et y puisent les sucs nutritifs, ainsi que cela a lieu chez les mammifères, ces villosités, chez l'embryon d'oiseau, plongent dans l'albumine que les organes de la mère ont déposée, comme provision nutritive, dans l'espace que circonscrit la coquille calcaire de l'œuf. C'est la présence de cette coquille qui détermine le placenta à prendre la forme de sac avec villosités à la face interne, au lieu de s'étaler en surface avec villosités externes. Mais on comprend facilement que chez des ovo-vivipares, à coquille mince et membraneuse, comme chez certains reptiles, on pourra trouver des espèces chez lesquelles, la coquille se résorbant, le placenta, que nous venons de voir prendre la forme de sac chez l'oiseau,

s'étalera sur la surface interne des oviductes et s'y greffera par ses villosités.

Le placenta des oiseaux nous offre donc une forme élémentaire qui a pu être l'origine du placenta des mammifères, c'est-à-dire qu'on trouve ainsi de nouvelles formes de transition et de nouvelles affinités entre les vertébrés allantoïdiens munis d'un placenta et ceux qui jusqu'à présent ont été considérés comme aplacentaires. Autre remarque : si le placenta des oiseaux est un organe d'absorption nutritive de sa surface intérieure, il est un organe d'échanges respiratoires par sa surface extérieure, c'est-à-dire qu'ici se trouvent localisées en deux régions différentes les fonctions qui, dans le placenta des mammifères, s'accomplissent simultanément en un seul et même lieu.

Placenta des mammifères. — En 1887 (n° 171, p. 148), M. Duval découvrit ce fait, au premier abord paradoxal, que le placenta apparaît d'abord, chez le cobaye, sous la forme d'un épaississement de l'ectoderme de l'embryon. Il crut voir que cette masse ectodermique fœtale est bientôt envahie d'abord par des vaisseaux d'origine maternelle, puis par des vaisseaux venant du fœtus (allantoïde). Quant à la morphologie même des cellules de cette masse ectodermique, il signalait cet autre fait remarquable que ces cellules ectodermiques sont fusionnées en un réseau de travées protoplasmiques semées de noyaux, sans qu'il soit possible de distinguer les limites de chaque cellule correspondant à chaque noyau. C'est ce qu'il a appelé le *plasmode ectoplacentaire*. Dès lors, M. Duval a entrepris une longue série de recherches sur le placenta dans toute la série des mammifères. Il a étudié le placenta de la brebis, de la vache, de la truie, des chauves-souris, de la taupe, des rongeurs (lapin, rat, souris, cobaye), des carnassiers (chienne, chatte). Malheureusement M. Duval n'a publié que les recherches portant sur les rongeurs, les carnassiers et les chéiroptères.

Placenta des rongeurs. — En étudiant le placenta des rongeurs (*Le placenta des rongeurs*, 1 vol. de 640 pages, avec 106 figures dans le texte, et un atlas de 22 planches), il a en même temps abordé et souvent résolu la plupart des questions en litige sur l'embryologie de ces mammifères. Mais ne parlons ici que de ce qui

se rapporte à la formation placentaire (voir pour les autres points p. 282 et suivantes).

A. — Quand on examine des coupes totales de l'utérus d'une lapine, le huitième jour de la gestation, au niveau d'un renflement correspondant à un œuf en développement, on voit toujours la coupe de l'embryon (gouttière médullaire) placée vers le côté mésométrique de la cavité utérine; de chaque côté du corps de l'embryon, les feuillets blastodermiques se poursuivent sur la coupe, sans modification autre qu'un léger épaississement de l'ectoderme, sur une étendue peu considérable. — A huit jours et demi, on voit, de chaque côté de la coupe de la région postérieure de l'embryon, l'ectoderme plus fortement épaissi sur une étendue de 2 à 3 millimètres; l'ectoderme est là formé de quatre à cinq rangs de cellules stratifiées : la surface externe de cet épaississement, exactement appliquée à la surface interne de la muqueuse utérine, se moule sur les saillies et dépressions de celle-ci, c'est-à-dire qu'on voit alors de légères saillies ectodermiques pénétrer dans l'orifice des glandes utérines. — Au neuvième jour, ces saillies ectodermiques sont plus nombreuses : elles se montrent non seulement au niveau des orifices des glandes, mais encore dans leurs intervalles, où elles dépriment la muqueuse. Ces dispositions n'existent, de chaque côté de l'extrémité postérieure de l'embryon, que dans une étendue de 3 à 4 millimètres. Là, l'épithélium de la muqueuse est en voie d'atrophie et disparaît très rapidement. Ces deux régions latérales indiquent la place du placenta, qui, en effet, présente deux lobes ou cotylédons chez le lapin. — Au dixième jour, les saillies ectodermiques sus-indiquées ont pénétré dans le chorion de la muqueuse, absolument comme, dans la peau en voie de développement, on voit des bourgeons épidermiques pénétrer dans le derme et former les premiers rudiments des poils et des glandes. Mais remarquons qu'ici les végétations ectodermiques sont d'origine fœtale et pénètrent dans un chorion maternel.

Dans ce chorion sont de nombreux vaisseaux maternels : les végétations ectodermiques fœtales enveloppent ces vaisseaux; lesquels se dilatent, perdent leurs parois vasculaires, et se trouvent bientôt réduits à l'état de lacunes creusées dans des masses ecto-

dermiques d'origine fœtale, masses de forme tubulaire ou cylindrique. C'est ce qu'on constate dès le onzième jour. A ce moment, les deux lobes du futur placenta sont très nettement indiqués. La formation ectoplacentaire est parcourue par du sang maternel.

B. — A ce premier stade, dit *de formation de l'ectoplacenta*, succède le *stade de remaniement*. A cet effet, l'allantoïde pousse des sortes de saillies ou cloisons mésodermiques qui pénètrent, à la façon de papilles dermiques, dans l'ectoplacenta. Chacune de ces saillies contient une ou deux ramifications vasculaires. Les cloisons fœtales, devenant de plus en plus vasculaires, s'insinuent dans toute l'épaisseur de l'ectoplacenta, qui se trouve ainsi subdivisé en une série de colonnes juxtaposées, séparées les unes des autres par des bourgeons mésodermiques de provenance fœtale. Les colonnes plasmodiales, creusées de lacunes sanguimaternelles, et les cloisons mésodermiques intercolonnaires affectent à ce stade une direction et une disposition à peu près parallèles. Peu à peu, les lacunes sanguimaternelles pénètrent de plus en plus profondément dans l'intervalle des cloisons mésodermiques fœtales. — Sur ces entrefaites, le tissu fœtal des cloisons intercolonnaires végète latéralement et pénètre ainsi en divers points la colonne ectoplacentaire, jusqu'à la subdiviser en segments, circonscrits par les végétations plasmodiales. Il en résulte que chaque lacune sanguimaternelle est décomposée en une série de tubes irréguliers. A cet état, chaque tube où circule le sang maternel est circonscrit par une lame de protoplasma semée de noyaux (couche plasmodiale). Cette dernière végète en tous sens et subdivise la cavité des tubes sanguimaternels en une série d'espaces secondaires qui s'anastomosent les uns avec les autres, quoique s'ouvrant dans des dilatations communes. La couche plasmodiale qui tapisse les tubes irréguliers représente un réseau dont les mailles sont remplies par les lacunes sanguimaternelles. La couche plasmodiale est devenue *réticulée*.

En résumé, le placenta *remanié* par les cloisons du tissu mésodermique fœtal se compose : 1° d'une série de lames conjonctives embryonnaires qui sont parcourues par les vaisseaux fœtaux ; 2° de *tubes* à contours d'abord réguliers, mais que les végétations de la

couche plasmodiale ont segmentés en une série de cavités irrégulières. Celles-ci ne sont limitées que par un revêtement plasmodial, dont la face interne circonscrit la lumière des canalicules dans laquelle circule le sang maternel. Par sa face externe, la couche plasmodiale est en contact immédiat avec la paroi des capillaires dans lesquels circule le sang du fœtus. De l'enchevêtrement de ces deux sortes de conduits (vaisseaux ou canalicules sanguimaternels d'une part, capillaires fœtaux d'autre part) résulte un complexus canaliculaire qui rend relativement faciles les rapports entre le sang maternel et le sang fœtal. En effet, les seules barrières interposées entre les deux sangs sont : 1° la paroi endothéliale des capillaires fœtaux; et 2° la couche plasmodiale des canalicules.

C. — Malgré quelques différences apparentes, les premiers rudiments du *placenta du cobaye* et du placenta du lapin ont la même constitution histologique. Qu'on fusionne en une seule masse les cordons ou cylindres du lapin, et l'on aura le disque homogène du cobaye. Dans l'un comme dans l'autre, le fait essentiel est la présence de lacunes, pleines de sang maternel, dans une masse ectodermique d'origine embryonnaire. Chez le cobaye, cette disposition s'est réalisée par un processus consistant en ce que les vaisseaux maternels sont venus pénétrer la masse ectodermique fœtale; chez le lapin, le processus a consisté en ce que des poussées ectodermiques fœtales sont allées envelopper les vaisseaux maternels.

En effet, si l'on prend pour point de départ l'œuf du cobaye au dixième jour, on le voit formé par un cylindre endodermique qui renferme à chacune de ses extrémités une cavité circonscrite par une couche ectodermique; à l'extrémité qui regarde vers le bord libre de la corne utérine, la formation ectodermique représente un amnios, précédant l'embryon qui va s'y développer; à l'extrémité qui regarde le bord mésométrique de la corne utérine, la formation ectodermique représente un organe particulier, que Selenka désigne sous le nom de *Trœger*, que M. Duval traduit par celui de *suspenseur*. C'est en effet cet organe qui contracte des adhérences à la paroi utérine correspondante et qui va se transformer en placenta. A ce moment (dixième jour), ce suspenseur a la forme d'un dé à

coudre, qui adhère à l'utérus par son extrémité en cul-de-sac; il est formé d'une double paroi, l'une externe, l'autre interne invaginée dans la précédente, chacune de ces parois est constituée par une simple couche de cellules ectodermiques. Mais en même temps que se produit l'adhérence entre le suspenseur et l'utérus, la couche externe s'atrophie, au moins par places, et laisse passage à de fins vaisseaux maternels qui s'insinuent dans l'espace linéaire compris entre les deux lames ectodermiques de ce suspenseur.

Ces vaisseaux maternels perdent leurs parois endothéliales; ce fait, et quelques autres qu'il serait trop long de rappeler ici, ont amené M. Duval à proposer, pour le placenta des rongeurs, la formule suivante : « Le placenta est une hémorragie utérine circonscrite et enkystée par un tissu fœtal ectodermique. » Or, si cette formule est juste pour le lapin et le cobaye, elle est *pour le rat et la souris* non seulement juste, mais ne présente même rien de schématique : elle résume purement et simplement la description du processus. En effet, l'œuf de ces rongeurs a la forme d'un long et mince cylindre, dont une extrémité se prolonge en un cône formé de nombreuses assises de cellules ectodermiques (*cône ectoplacentaire*). Cet œuf est logé dans un diverticule, étroit et allongé, de la cavité utérine (cavité de la caduque). Or, bientôt les sinus sanguins qui sillonnent le tissu de la caduque viennent s'ouvrir dans cette cavité. Il y a bien véritablement, à ce moment, une hémorragie utérine, et le sang se répand tout autour de l'œuf. Mais aussitôt, de la surface du cône ectoplacentaire naissent des prolongements qui vont s'attacher à la surface de la cavité de la caduque, au pourtour de chaque ouverture des sinus; ils circonscrivent ces ouvertures, et comme, pendant ce temps, la masse du cône ectoplacentaire s'est creusée de lacunes, les choses sont bientôt disposées de telle manière que le sang maternel cesse de se répandre d'une façon diffuse autour de l'œuf, mais pénètre uniquement dans ces lacunes du cône ectoplacentaire. A ce moment donc, l'hémorragie maternelle est bien circonscrite et enkystée par l'édification fœtale ectodermique qui prélude à la formation du placenta.

Ces dispositions sont si nettes, que la formule en question n'a plus paru à M. Duval suffisante pour faire image et donner une

idée figurée de la signification physiologique et morphologique du placenta à son début. En présence des édifications ectodermiques qui viennent circonscrire les ouvertures des sinus utérins dans la cavité de la caduque, et forcent le sang, d'abord répandu d'une façon diffuse autour de l'œuf, à venir circuler dans les lacunes du cône ectoplacentaire (puis de l'ectoplacenta proprement dit), il a été amené à dire que la formation ectoplacentaire représente le *captage d'une source* : la source, c'est l'hémorragie maternelle qui se fait d'abord dans la cavité de la caduque, par les ouvertures des sinus utérins; son captage résulte des rapports qui s'établissent entre ces ouvertures d'une part et d'autre part le cône ectoplacentaire et ses lacunes, dans lesquelles le sang maternel est amené et où il circule régulièrement.

Couche plasmodiale endovasculaire. — En parlant du placenta des rongeurs, il convient de signaler encore un des processus des plus singuliers que présente son évolution : c'est celui dont est le siège, à une époque relativement avancée, le tissu maternel pénétré par le plasmode (ectoplacenta) qui constitue la portion fœtale. Dès le onzième ou le douzième jour, chez le lapin, la partie profonde de l'ectoplacenta pousse des prolongements qui pénètrent dans le tissu maternel et y affectent des rapports précis; en effet, ils ne pénètrent que dans les vaisseaux (sinus utérins) en suivant la face interne de leurs parois et se substituent graduellement à leur endothélium. Les sinus utérins sont ainsi tapissés par ce que j'appelle une *couche plasmodiale endovasculaire*. Les limites de l'extension de cette couche plasmodiale endovasculaire sont très précises : elle envahit les sinus utérins de toute la portion maternelle qui est destinée à disparaître, c'est-à-dire qui doit ou bien subir une résorption graduelle au cours de la gestation, ou bien se détacher au moment de la parturition; en un mot, elle ne s'étend que dans les parties qui méritent le nom de caduques, et qui correspondent à ce qu'on appelle classiquement la *caduque sérotine*.

Cette couche endovasculaire acquiert des dimensions énormes, et s'individualise par places sous forme de cellules très volumineuses. Ces cellules avaient déjà été signalées par quelques observateurs, qui même avaient été frappés de la ressemblance entre

ces cellules et celles qui constituent l'ectoplacenta. Seulement, faute de préparations exactement sériées, sans lacune dans les stades, ces auteurs ont été amenés à faire des hypothèses par lesquelles ils ont interprété les phénomènes en sens inverse de la réalité; au lieu de voir dans la couche endovasculaire une émanation de l'ectoplacenta, ils ont pensé que l'ectoplacenta émergeait du tissu utérin. C'est ainsi que Godet (*Placenta du lapin*, Berne, 1877) pense « qu'une transformation des parois vasculaires maternelles fournirait aux villosités choriales leur revêtement épithélioïde » (*op. cit.*, p. 40). M. Duval a démontré (*Journal de l'anat.*, juillet 1890) que ce revêtement épithélioïde n'est autre chose que l'ectoplacenta. C'est également en supposant une filiation semblable, inverse de ce qu'elle est en réalité, que Laulanié, chez le cochon d'Inde, a fait dériver le plasmode placentaire de cellules vaso-formatives du tissu utérin, et qu'il insiste à diverses reprises sur la parenté des deux formations que M. Duval nomme ectoplacenta et couche plasmodiale endovasculaire.

Placenta des carnassiers. — Chez les carnassiers (*Le placenta des carnassiers*, 1 vol. de 400 pages avec 46 figures dans le texte et un atlas de 13 planches), comme chez les rongeurs, M. Duval a constaté que le placental fœtal de la chienne a pour origine une formation ectodermique qui se greffe sur la muqueuse utérine et végète dans sa profondeur. La couche ainsi formée, dite *lame ectoplacentaire*, enveloppe de toutes parts les vaisseaux (capillaires) maternels de la muqueuse utérine et les englobe dans sa masse; mais, tandis que chez les rongeurs les parois endothéliales de ces vaisseaux sont résorbées et que le sang maternel arrive ainsi à circuler dans les lacunes creusées en plein plasmode ectoplacentaire, au contraire, chez la chienne, la paroi des capillaires maternels subsiste et la formation ectoplacentaire, au lieu d'être constituée uniquement d'éléments fœtaux, renferme, en plus, des éléments de tissus maternels, à savoir la paroi endothéliale des capillaires où circule le sang de la mère. C'est pourquoi M. Duval a donné à la formation ectoplacentaire de la chienne le nom d'*angio-plasmode*, pour rappeler cette double constitution du placenta fœtal, cette double origine de ses éléments. Chez la chatte, l'ectoplacenta ren-

ferme également ces deux éléments, parois vasculaires maternelles et édifications ectodermiques fœtales; mais ces dernières ne prennent pas la disposition plasmodiale; les cellules ectodermiques, en se multipliant, ne se fusionnent pas en une masse protoplasmique continue; elles conservent leur individualité et l'ectoplacenta est ainsi constitué par des assises multiples de cellules, dont certaines couches rappellent à bien des égards la couche malpighienne de l'épiderme. L'ectoplacenta est alors un véritable épithélium, et, ayant englobé les capillaires maternels, il présente un type parfait et singulièrement développé d'épithélium vasculaire; or, chose singulière dans cet épithélium vasculaire, les éléments épithéliaux sont d'origine fœtale, et les éléments vasculaires d'origine maternelle.

Ces dispositions du placenta fœtal chez les carnassiers, c'est-à-dire la présence de formations ectodermiques contenant des vaisseaux avec leurs parois endothéliales, et non de simples lacunes sanguines, comme chez les rongeurs, ces dispositions représentent une forme de transition entre le placenta des rongeurs d'une part, et, d'autre part, celui des ruminants et des pachydermes. Chez les rongeurs, entre le sang maternel et le sang fœtal, ne sont interposées que la paroi capillaire fœtale et les couches ectodermiques; chez les carnassiers, les parties interposées entre ces deux sangs sont, outre la paroi capillaire fœtale et l'ectoderme, la paroi endothéliale vasculaire maternelle; qu'à ces parties s'ajoute encore l'épithélium utérin conservé, et nous aurons le type structural du placenta des pachydermes et ruminants. Ce dernier point est bien connu de par toutes les descriptions classiques; seulement les auteurs qui se sont occupés du placenta, partant de celui des ruminants où la persistance de l'épithélium utérin est évidente, ont hâtivement généralisé cette disposition, et se sont efforcés de retrouver cet épithélium utérin chez les carnassiers, aussi bien que chez les rongeurs. Sur ce point, les résultats de M. Duval semblent absolument décisifs : l'épithélium utérin disparaît de très bonne heure, chez les rongeurs et les carnassiers et là même où le placenta fœtal va se développer, il n'en reste aucune trace.

Les conceptions générales des auteurs, tels que Ercolani, par

exemple, sur la structure du placenta, ont eu ce tort de partir d'une disposition existant chez la vache ou la brebis, et de torturer ensuite l'interprétation des faits pour retrouver les mêmes dispositions chez les autres mammifères. Or il n'y a pas, dans la série des mammifères, un seul et même type structural du placenta ; il y a des types très différents ; mais ces types sont réunis entre eux par des formes de transition ; c'est comme forme de transition que le placenta des carnassiers est particulièrement intéressant, d'une part, à cause de la constitution angio-plasmodiale de l'ectoplacenta de la chienne, et, d'autre part, à cause de la disposition épithéliale, à cellules distinctes, de l'ectoplacenta de la chatte.

Comme chez les rongeurs, le *remaniement de l'angio-plasmode* se fait grâce à la pénétration des vaisseaux fœtaux. Du trentième au trente-deuxième jour les vaisseaux allantoïdiens, accompagnés de tissu conjonctif embryonnaire, pénètrent l'angio-plasmode et le subdivisent en une série de lamelles secondaires, dont la disposition mérite le nom de complexus labyrinthique. Ces lamelles sont, en effet, anastomosées les unes avec les autres ; pour simplifier, on peut réduire tout le placenta en un composé de lamelles dont chacune est formée par un réseau capillaire étalé en un seul et unique plan, réseau qui, sur ses deux faces et dans ses intervalles, est soutenu par du plasmode ectoplacentaire. Qu'on se figure, dit M. Duval, un grillage métallique à mailles étroites ; que, sur les deux faces de ce grillage, on étende une pâte quelconque, qui remplisse les intervalles du grillage et en englobe complètement les travées, mais de manière à en dessiner cependant la saillie à la surface : on aura ainsi une lame qui schématisera exactement la lamelle labyrinthique.

Au contact de l'angio-plasmode, le tissu conjonctif de l'utérus disparaît peu à peu en se résorbant. Il y a là une substitution graduelle des formations fœtales aux formations maternelles, les premières augmentant d'épaisseur à mesure que les secondes s'amincissent et se détruisent. Pendant le remaniement de l'angio-plasmode, toutes les couches des formations utérines situées au-dessus de la couche spongieuse sont graduellement résorbées ; les culs-de-sac glandulaires de la couche spongieuse se transforment

en d'immenses cavités, séparées par des cloisons minces ou lamelles mésentériformes, et comme les parois supérieures de ces cavités sont également résorbées, les formations fœtales arrivent à reposer sur les extrémités libres des lamelles mésentériformes et à n'adhérer qu'en ces points seulement aux tissus maternels. Ce sont les parties profondes des lobules d'angio-plasmode qui s'attachent en ces points, les arcades ectodermiques venant correspondre aux grandes cavités de la couche spongieuse et en former le couvercle. Pendant ce temps, l'angio-plasmode a été remanié par la pénétration du mésoderme et des vaisseaux allantoïdiens, de telle sorte qu'il a été graduellement décomposé en lamelles labyrinthiques, lesquelles sont formées d'un réseau de capillaires maternels, sur les deux faces duquel est étalée une couche de plasmode. Les capillaires fœtaux rampent dans les interstices des lamelles labyrinthiques.

Bordure verte du placenta de la chienne. — M. Duval est parvenu à éclaircir la signification anatomique du bourrelet de couleur verte qui borde le placenta zonaire des carnassiers, et à montrer que *la bordure verte* est, à son début, *une hémorragie maternelle entre la surface utérine et l'ectoderme, hémorragie enkystée par les replis ou arcades de l'ectoderme à ce niveau.* En poursuivant l'étude de la bordure verte pendant les stades de formation et de remaniement de l'angio-plasmode, il a pu confirmer cet énoncé en précisant les détails. En effet, cette hémorragie, d'abord plus ou moins diffuse, arrive à se disposer en cavités régulièrement circonscrites par l'ectoderme fœtal; alors chacune de ces cavités est l'homologue d'un lobule placentaire, d'un complexus de lamelles labyrinthiques.

Placenta des chéiroptères (Murin). — Dans le *Journal de l'anatomie* (1895, n°s 2 et 6; 1896, n° 2) ont paru les recherches sur le placenta du murin. M. Duval y expose le mode d'origine de la lame ectoplacentaire, qui se produit comme chez les rongeurs et les carnassiers; il insiste spécialement sur le fait de la résorption et disparition de l'épithélium utérin à ce niveau, fait qui avait été l'objet de nombreuses controverses.

Tels sont les résultats mis au jour par Mathias Duval. Malheureusement un début de cataracte vint arrêter la publication des recher-

ches de mon maître. Il possédait la série complète des coupes portant sur le placenta des Ruminants et des Pachydermes. Je lui avais fait nombre d'injections en ce qui touche les membranes fœtales et le placenta du veau et du poulain. Il est vrai que le placenta de ces animaux diffère totalement de celui des Rongeurs et des Carnivores et Mathias Duval déclare lui-même dans son travail sur les Carnivores (*loc. cit.*, p. 162) que ses conclusions, relatives aux Pachydermes et aux Ruminants, sont entièrement d'accord, sauf quelques détails histologiques, avec les descriptions classiques.

J'avais présenté aux lecteurs de la *Revue générale des Sciences* un tableau d'ensemble des études de mon maître sur le placenta des Rongeurs et des Carnassiers. A la fin de cette analyse, je m'étais demandé si ces études nous apprendraient à mieux comprendre le placenta *humain*; mes réflexions n'ont rien perdu de leur valeur depuis cette époque.

« Quelle est l'origine, maternelle ou fœtale, des couches cellulaires qui séparent le sang maternel du sang fœtal? Bien que de nombreuses recherches aient été faites sur ce sujet, des opinions aussi nombreuses que contradictoires ont encore cours à l'heure actuelle; ces divergences sont dues à des causes multiples, notamment au mauvais état des matériaux d'étude et à l'examen d'un nombre tout à fait insuffisant de stades évolutifs. Il est vrai que nous n'aurons des résultats vraiment positifs que le jour où un observateur, après avoir réuni les phases principales du développement du placenta humain, consacrera le temps nécessaire à l'étude de la série complète des pièces depuis l'origine de l'organe jusqu'à sa constitution définitive. Ici, comme pour tous les tissus et formations complexes, l'anatomie et l'histologie de l'un quelconque des stades évolutifs sont impuissantes à nous renseigner suffisamment. Pour définir la nature d'un organe, il est absolument indispensable d'appliquer la technique histologique à l'étude de *tous* les stades de son évolution.

« Quoi qu'il en soit, en tenant compte des faits isolés publiés jusqu'à ce jour et des affinités zoologiques qui relient l'homme aux

1. Betterer. 1° *Les placentas discoïdes d'après les travaux de M. Mathias Duval* (Revue générale des sciences, 30 juillet 1892, avec 12 figures); — 2° *Le placenta des carnassiers* (Revue générale des sciences, 30 novembre 1895, avec 4 figures, et Annales de gynécologie, février 1896).

autres mammifères, on peut donner le schéma suivant de l'origine et de la constitution *probables* du placenta humain.

« Une fois que l'œuf est logé dans les replis de la muqueuse hypertrophiée, les villosités du chorion fœtal s'appliquent à la surface de l'épithélium utérin ; à leur contact, cet épithélium dégénère et disparaît. L'ectoderme qui tapisse les villosités choriales développe de nombreuses assises cellulaires, qui pénètrent dans le tissu conjonctif utérin et entourent les vaisseaux maternels. Ceux-ci se se dilatent en sinus sanguins dont les cellules endothéliales sont conservées comme chez les carnivores ou disparaissent dans la suite, par résorption, comme chez les rongeurs. En un mot le placenta (sérotine) serait essentiellement constitué par du tissu d'origine fœtale, qui aurait végété au-devant des vaisseaux maternels et les aurait englobés dans sa masse. »

Régénération de l'épithélium utérin après la parturition. — Après avoir étudié le placenta jusqu'à son entier développement et son détachement de la paroi utérine, M. Duval a examiné le mode de la réparation de cette muqueuse après la parturition. Chez les rongeurs, et notamment chez le rat et la souris, cette étude est rendue facile par les conditions spéciales qui avaient permis à M. Duval de constater (Soc. de biologie, 13 décembre 1890, et *Placenta des rongeurs*, p. 408) les faits suivants ; la reproduction de l'épithélium ne se fait pas graduellement par un processus centripète, en partant des cellules épithéliales existant à la périphérie de la plaie, mais brusquement et d'emblée sur toute la surface de la plaie par l'arrivée à cette surface de cellules émergeant du chorion muqueux et se transformant, une fois arrivées à la surface, en cellules épithéliales cylindriques.

Cette dernière conclusion de M. Duval n'a pas été confirmée; ce qu'il prenait pour les cellules mésordermiques ne sont que les éléments épithéliaux des extrémités profondes des glandes utérines, restées en place après la mise bas.

Études sur l'embryologie des chéiroptères.
(Nos 225, 231, 232, 233.)

Le mémoire sur l'Embryologie des Chéiroptères, outre les résul-

tats auxquels il a été fait précédemment allusion (amnios, métagastrula, lame ectoplacentaire), renferme encore diverses observations intéressantes pour la zoologie et l'anatomie comparée. Nous citerons les suivantes :

Rapports du pavillon tubaire avec le péritoine. — Van Beneden et A. Robin, qui ont examiné cette question d'anatomie, étaient arrivés à des résultats opposés, le premier décrivant une capsule ovarique complète, close de tous côtés, le second ayant, par la simple dissection, cru constater une ouverture de communication entre cette capsule et la cavité du péritoine. Par la méthode des coupes en séries, M. Duval a pu démontrer que A. Robin avait bien vu les véritables dispositions, et a déterminé les conditions qui avaient induit en erreur ses contradicteurs.

Gestation unilatérale. — Chez le murin, la gestation a toujours lieu, sans exception, dans la corne utérine droite ; mais l'œuf peut provenir aussi bien de l'ovaire droit que de l'ovaire gauche.

Fixation de l'œuf. — La fixation de l'œuf fécondé, dans la corne droite, a lieu d'abord par simple contiguïté puis, l'ectoderme, étroitement appliqué à la surface de la muqueuse disparaît en ce point ; enfin, l'ectoderme émet de petites végétations qui pénètrent, comme autant de racines, dans le tissu de la muqueuse.

Telle est l'œuvre de M. Duval : elle est considérable et originale surtout en embryologie. Sont-ce là des résultats définitifs ? Il convient à ce propos de rappeler le mot de Cl. Bernard : « Les sciences ne sont jamais terminées. » Les points qui me semblent définitivement acquis par les recherches de M. Duval en ce qui concerne, par exemple, le placenta des Rongeurs et des Carnassiers, c'est l'origine épithéliale du placenta. Le placenta débute sous la forme d'un amas épithélial, à la façon des amygdales et des follicules clos. Mais, au lieu d'être un organe permanent, le placenta n'est que transitoire, car il ne fonctionne que pendant la vie embryonnaire et fœtale.

Uniquement épithélial au premier stade, il devient conjonctivo-vasculaire aux stades suivants. Pour M. Duval, les éléments conjonctifs

et vasculaires y sont amenés par un bourgeon qui part du mésoderme de l'embryon. Il est à voir si, dans le placenta, les éléments conjonctifs et vasculaires ne proviendraient pas, comme dans les membranes tégumentaires et les follicules clos, de la transformation même des cellules épithéliales de l'ébauche placentaire.

En suivant toutes les phases de l'évolution normale, on arrivera aisément à établir l'origine et la filiation cellulaire des divers tissus et organes. Il sera moins commode de saisir les variations d'évolution que subissent les cellules *de l'adulte* dans les conditions physiologiques. Chez l'adulte, les phénomènes évolutifs sont plus lents, donc plus délicats à saisir. Pour ma part, nombre de résultats dus à l'observation et à l'expérimentation m'ont convaincu que les éléments de l'adulte, et l'épithélium en particulier, naissent, se divisent et se transforment en éléments différents d'après un processus de tous points identique à ceux qu'on constate pendant la vie embryonnaire et fœtale.

La même remarque s'applique à toutes les théories actuelles sur le rôle des feuillets blastodermiques en ce qui concerne l'origine des organes. Il est bien établi que les feuillets produisent, par invagination ou bourgeonnement, l'un le système nerveux, les organes des sens; l'autre, le système musculaire ou osseux, etc. Mais à quelle époque, cesse, pour l'épithélium, par exemple, sa faculté de produire des éléments conjonctifs et vasculaires? Nous savons, que dans certaines conditions qui diffèrent de l'état ordinaire ou normal, le périoste se remet à produire du cartilage et de l'os. Ces faits et d'autres analogues m'ont fait admettre depuis longtemps que les tissus de l'adulte et l'épithélium, en particulier, continuent chez l'adulte à évoluer, à un degré moindre, il est vrai, comme l'épithélium avait fait chez l'embryon.

Notre tâche consiste donc à établir, chez l'*embryon*, les lois qui règlent l'origine des tissus et des organes et de compléter ces notions en déterminant, chez l'*adulte*, l'évolution des mêmes tissus et des mêmes organes. Jusqu'aujourd'hui, les phénomènes évolutifs qui se passent pendant la vie embryonnaire ont été considérés comme d'ordre différent de ceux qu'on observerait chez l'adulte. Par l'observation et l'expérimentation, j'ai montré que les éléments

de l'*adulte* évoluent comme ceux de l'*embryon*. Ce qui distingue l'un de l'autre, c'est que l'évolution est moins énergique et plus lente chez l'adulte. Si, chez l'adulte, l'épithélium n'est plus capable de donner naissance à des organes tels que le système nerveux, les glandes, etc., il représente toujours le tissu originel de l'organisme : toute la vie, les cellules épithéliales fournissent des éléments qui se transforment en tissu conjonctivo-vasculaire. D'autre part, l'hérédité seule semble intervenir dans l'évolution embryonnaire et fœtale, tandis qu'à l'âge adulte, le milieu et le genre de vie modifient diversement cette évolution.

Dans *son enseignement*, M. Duval a montré combien les influences de milieu, la lutte pour l'existence, etc., changent le développement des organes et règlent l'évolution des espèces vivantes. Dans ses *recherches personnelles*, il a établi le rôle de l'hérédité, au point de vue de la formation des tissus et des organes.

Dégager et déterminer la part de chacun de ces facteurs dans l'évolution des formes organiques : c'est à cela que se borne le rôle des biologistes. Notre aperçu convaincra chacun que M. Duval a contribué, dans la plus large mesure, à l'édification de l'œuvre commune. Pour conclure, je dirai donc avec mon ami A. Nicolas : « la postérité placera Mathias Duval parmi les grands savants du XIXe siècle, parmi ceux dont le labeur désintéressé, s'il n'attire pas les regards de la foule, enrichit sans bruit le patrimoine de la science et de l'humanité et fait l'honneur d'un peuple ».

ÉD. RETTERER.

Liste, par ordre chronologique, des Mémoires, Ouvrages, Articles et Notes publiés par Mathias Duval.

Mathias Duval a publié deux fois l'exposé de ses travaux :

1° *Notice sur les titres et travaux scientifiques* du Dr Mathias Duval, Société anonyme des imprimeurs réunis, Paris, 1885.

2° *Notice sur les titres et travaux scientifiques* de M. Mathias Duval. Félix Alcan, 1896.

1868-1870.

1. — *Etude sur la morphologie de l'épithélium vésical.* Avec le Dr Susini, (Journal de l'anatomie, 1868.)

2. — *Étude sur la valeur relative des procédés de section du maxillaire supérieur.* Thèse de doctorat (thèse couronnée.) Strasbourg, 1869.

3. — *Recherches expérimentales sur l'inflammation.* En collaboration avec M. Is. Straus, avec planches. (Gazette médicale de Strasbourg, juillet 1870.)

1872.

4. — *Recherches expérimentales sur les rapports d'origine entre les globules du pus et les globules blancs du sang*, avec planches. (Archives de physiologie normale et pathologique, mars et mai 1872.)

5. — *Nouvelles indications sur l'étude de la diapédèse; résultats obtenus par l'injection dans les vaisseaux de matières colorantes.* (Montpellier médical, p. 337, 1872.)

5 *bis.* — Article *Génération*, du Nouv. Dict. de méd. et de chir., XV, 172.

6. — *Revue analytique sur la structure des centres nerveux.* (Archives générales de médecine, juillet 1872.)

6 *bis.* — Articles *Greffe* et *Goût*, du Nouv. Dict. de méd. et de chir., XVI, 1872.

7. — *Cours de physiologie, professé à la Faculté de médecine de Strasbourg, par E. Kuss, rédigé par le Dr Mathias Duval.* Paris, 1872.

8. — *La rétine; structure et usages.* Thèse d'agrégation, Paris, 1872.

1873.

9. — *Étude de quelques papilles vasculaires* (vaisseaux des poils). Mémoire accompagné de 2 planches. (Journal de l'anatomie et de la physiologie, janvier 1873.)

10. — *Cours de physiologie*, 2e édition, 1873.

11. — *Sur la morphologie et la physiologie générales de la cellule.*

(Le Mouvement médical, 1873. Extrait d'un cours libre professé à la Faculté de médecine pendant le semestre d'hiver 1873.)

11 *bis*. — Article *Histologie*, du Nouv. Dict. de méd. et de chir., XVIII, 1873.

12. — *Manuel du miscroscopique dans ses applications au diagnostic et à la clinique*. En collaboration avec le Dr Léon Lereboullet. 1 vol. de 364 pages avec figures dans le texte.

13. — *Études sur la locomotion; essais de représentations graphiques et schématiques des allures du cheval*. (Inséré dans *La machine animale* de M. Marey, p. 184-186. Paris, 1873.)

1874.

13 *bis*. — Article *Hypnotisme*, du Nouv. Dict. de méd. et de chir., XVIII, 1874.

1875.

14. — *A course of lectures on physiologie*, etc. (traduct. de la 1re édition du Cours de physiologie), by R. Amory. Boston, 1875.

14 *bis*. — Articles *Main* et *Mastication*, du Nouv. Dict. de méd. et de chir., XXI, 1875.

1876.

15. — *Cours de physiologie*, 3e édition, 1876.

16. — *Sur le trajet des cordons nerveux qui relient le cerveau à la moelle épinière*. En collaboration avec Sappey. (Comptes rendus de l'Académie des sciences, 17 janvier 1876; Journal de l'anatomie et de la physiologie, 1875, p. 437.)

17. — *Les origines réelles du nerf grand hypoglosse; origines du facial et du moteur oculaire externe chez les animaux*. Mémoire accompagné de 2 planches. (Journal de l'anatomie et de physiologie, septembre 1876.)

18. — *Curso de physiologia*, etc. (traduction espagnole de la 1re édition du Cours de physiologie), par D. J. Mitjavila y Ribas. Madrid, 1876.

18 *bis*. — Article *Microscope*, du Nouv. Dict. de méd. et de chir., XXII, 1876.

1877.

19. — *Procédé pour la coloration des coupes du système nerveux.* (Journal de l'anatomie et de la physiologie, 1877, p. 111.)

20. — *Manuel du microscope dans ses applications au diagnostic et à la clinique*, 2e édition. Paris, 1877.

21. — *Recherches sur le sinus rhomboïdal des oiseaux, sur son développement et sur la névroglie périépendymaire.* Mémoire accompagné de 6 planches. (Journal de l'anatomie et de la physiologie, janvier 1877.)

21 *bis.* — Articles *Muscles*, *Nerveux* (*Système*) et *Nutrition*, du Nouv. Dict. de méd. et de chir., XXIII et XXIV, 1877.

22. — *Sur les origines réelles du nerf facial chez l'homme.* Mémoire accompagné de 2 planches. (Journal de l'anatomie et de la physiologie, mars 1877.)

22 *bis.* — *Sur un procédé de conservation des cerveaux.* (Soc. de biologie, 10 mars 1877, p. 136.)

23. — *Études sur l'origine de l'allantoïde.* Avec 2 planches. (Revue des sciences naturelles, VI, Montpellier, septembre 1877.)

24. — *Du nerf trijumeau et spécialement de sa racine motrice.* Avec 2 planches. (Journal de l'anatomie et de la physiologie, novembre 1877.)

25. — *De la lésion du noyau propre du facial dans la paralysie labio-glosso-laryngée.* (Soc. de biologie, 1er décembre 1877, p. 436.)

1878.

26. — *Recherches anatomiques et expérimentales sur la physiologie du bulbe rachidien; influence du bulbe* : 1° *sur les mouvements associés des yeux;* 2° *sur les phénomènes trophiques et de sensibilité de l'œil, du nez, de l'oreille et de la face en général.* (Soc. de biologie, 18 novembre 1877; Gazette médicale, n° 52, 1877, et nos 3 et 5, 1878.)

27. — *Des troubles trophiques et des troubles de la sensibilité à la suite de la lésion expérimentale de la racine descendante du trijumeau dans le bulbe.* En collaboration avec le Dr Laborde. (Soc. de biologie, janvier 1878; — Gazette des hôpitaux, 1878, n° 2, p. 13.)

28. — *Étude du facial et du trijumeau et au moyen de coupes longitudinales.* Mémoire accompagné de 2 planches. (Journal de l'anatomie et de la physiologie, janvier 1878.)

29. — *Des racines et du noyau des nerfs de la 4e paire.* Mémoire accompagné de 2 planches. (Journal de l'anatomie, etc., juillet 1878.)

29 *bis.* — Articles *Ovaire* et *Ouïe*, du Nouv. Dict. de méd. et de chir., XXV, 1878.

30. — *A propos des fonctions de la substance corticale des hémisphères.* (Soc. de biologie, 17 octobre 1878.)

31. — *Sur la signification réelle des anastomoses entre la 6e paire d'un côté et la 3e paire du côté opposé.* (Soc. de biologie, 30 novembre 1878.)

32. — *Spermatogénèse en général et spécialement chez les mollusques gastéropodes.* Mémoire accompagné de planches. (Revue des sciences naturelles, Montpellier, 1878.)

33. — Préface à l'ouvrage : *Le corps humain, structure et fonctions*, par E. Cuyer et Kuhff. Paris, 1878.

34. — *Du développement et du fonctionnement du cœur chez l'embryon.* En collaboration avec le Dr Laborde. (Soc. de biologie, 1878; Bull. de l'Académie de médecine, 2e série, VIII, n° 12.)

35. — *Précis de technique microscopique et histologique ou introduction pratique à l'anatomie générale.* 1 vol. de 315 pages, avec figures. Paris, 1878.

1879.

36. — *De la conservation des cerveaux pour l'étude des circonvolutions.* (Soc. de biologie, 4 janvier, 1879.)

37. — *De l'emploi du collodion humide pour la pratique des coupes microscopiques.* (Soc. de biologie, 1er février 1879.)

38. — *Des matières à inclusion en histologie.* (Revue des sciences naturelles, Montpellier, 1879.)

39. — *Étude sur la ligne primitive de l'embryon du poulet.* Mémoire accompagné de 5 planches. (Annales des sciences naturelles, 1879, VII, nos 5 et 6.)

40. — *Paralysie labio-glosso-laryngée.* (Archives de physiologie, 2e série, VI, 1879.)

41. — *Cours de physiologie*, 4e édition, 1879.

42. — *Note sur le rôle physiologique probable des deux noyaux du nerf grand hypgolosse.* (Soc. de biologie, 12 juillet 1879 ; — Gazette médicale de Paris, n° 39, 1879.)

43. — *Le nerf pathétique chez l'homme et chez les singes.* (Soc. d'anthropologie, 5 juin 1879.)

44. — *Plexus choroïdes et trou de Monro.* (Soc. de biologie, 14 juin 1879.)

45. — *Le développement de la région lenticulo-optique dans le cerveau humain.* (Soc. de biologie, 21 juin 1879.)

46. — *Nouvelles études sur le pathétique et principalement sur sa décussation dans la valvule de Vieussens.* Mémoire accompagné de 2 planches. (Journal de l'anatomie, etc., septembre 1879.)

47. — *Sur la déviation conjuguée des yeux et la rotation de la tête, et sur le mécanisme nerveux général de quelques mouvements associés.* (Soc. de biologie, 15 novembre 1879.)

48. — *De l'innervation associée des muscles d'un côté du corps avec des muscles du côté opposé.* (Soc. de biologie, 22 novembre 1879.)

49. — *Du rôle de la racine bulbaire du trijumeau dans l'irradiation des névralgies.* (Soc. de biologie, 22 novembre 1879.)

50. — *De la spermatogénèse chez la paludine vivipare.* (Revue des sciences naturelles, Montpellier, 1879.)

51. — *Anatomie des centres nerveux*, par G. Huguenin. Traduction française par le Dr Keller, annotée par Mathias Duval. Paris, 1879.

1880.

52. — *Note à propos de la cécité cérébrale des mots.* (Soc. de biologie, 24 janvier 1880; Gazette des hôpitaux, 1880, n° 18, p. 141.)

53. — *De l'innervation des mouvements associés des globes oculaires.* En collaboration du Dr Laborde. Avec 2 planches. (Journal de l'anatomie, etc., janvier 1880.)

54. — *Sur les origines du nerf acoustique et sur le nerf du sens de l'espace.* (Soc. de biologie, 21 février 1880.)

55. — *Sur l'origine du nerf intermédiaire de Wrisberg et ses rapports avec le glosso-pharyngien.* (Soc. de biologie, 1880.)

56. — *Cils vibratiles et adoptation tubaire.* (Soc. de biologie, 13 mars 1880.)

57. — *De la spermatogénèse chez quelques batraciens.* (Soc. de biologie, 6 mars 1880.)

58. — *A propos des veines ombilicales.* (Note à la Soc. de biologie, 17 mai 1880, p. 265.)

59. — *Quelques faits relatifs à l'amnios et à l'allantoïde.* (Soc. de biologie, 22 mai 1880.)

60. — *Ligne primitive et anus de Rusconi.* (Soc. de biologie, 3 avril 1880.)

61. — *Les origines du nerf moteur oculaire commun; les origines des fibres radiculaires supérieures du glosso-pharyngien.* Mémoire accompagné de 2 planches. (Journal de l'anatomie, etc., mai 1880.)

62. — *L'ombilic blastodermique et l'anus de Rusconi.* (Soc. de biologie, 8 et 15 mai 1880; Gaz. méd., n° 24, p. 312, 1880.)

62 *bis.* — Articles *Pouls* et *Poumon*, du Nouv. Dict. de méd. et de chir., XXIX, 1880.

63. — *Étude des troubles trophiques de l'œil à la suite de la section du trijumeau.* (Soc. de biologie, 1er mai 1880.)

64. — *Mécanisme du transport intra-abdominal des ovules.* (Association pour l'avancement des sciences. Congrès de Reims, 1880.)

65. — *Sur l'origine réelle des nerfs craniens; nerf intermédiaire de Wrisberg.* (Journal de l'anatomie, etc., septembre 1880.)

66. — *Réfutation des expériences d'Exner relatives à la décussation des nerfs de la 4e paire.* (Soc. de biologie, 27 novembre 1880.)

67. — *De la spermatogénèse chez les batraciens.* Mémoire accompagné de 2 planches. (Revue des sciences naturelles. Montpellier, 1880.)

68. — *De quelques perfectionnements à l'emploi du collodion en technique histologique.* (Soc. de biologie, 1880.)

1881.

69. — *De l'embryologie dans ses rapports avec l'anthropologie.* (Revue d'anthropologie, janvier 1881; Journal de micrographie, 1881, nos 1 et 2, p. 42 et 106.)

70. — *Embryologie de l'appareil rénal.* (Soc. de biologie, 19 février 1881 ; — Gazette médicale, 12 mars 1881.)

71. — *Note sur l'existence d'une colonne grise vaso-motrice dans la moelle cervicale.* (Soc. de biologie, 12 mars 1881).

72. — *Sur les vésicules séminales du mara.* En collaboration avec le Dr G. Hervé. (Soc. de biologie, 3 mars 1881.)

73. — *Sur un monstre otocéphale.* (Soc. de biologie, 2 mars 1881.)

74. — *Sur un monstre otocéphale.* (Soc. de biologie, 26 mars 1881.)

75. — *Recherches histologiques sur l'élongation des nerfs.* (Soc. de biologie, mars 1881, p. 137.)

76. — *Otocéphalie et développement des nerfs.* (Soc. de biologie, 2 avril 1881 ; — Progrès médical, 1881, n° 15, p. 279.)

77. — *Origine endodermique de la corde dorsale.* (Soc. de biologie, 21 mai 1881 ; — Gazette des hôpitaux, 1881, n° 61, p. 484; note reproduite, avec additions, dans la Tribune médicale, 29 mai 1881.)

78. — *Remarques sur l'évolution des spermatozoïdes.* (Soc. de biologie, 14 mai 1881.)

79. — *Branchies et allantoïde.* (Soc. de biologie, 28 mai 1881.)

80. — *Sur un nouveau cas d'hermaphrodisme.* (Bull. de la Soc. d'anthropologie, 2 juin 1881, VI, p. 494.)

81. — *Sur un prétendu hermaphrodite.* (Soc. de biologie, 5 juin 1881.)

82. — *La corne d'Ammon; morphologie et embryologie.* Mémoire accompagné de 4 planches. (Archives de névrologie, nos d'octobre et novembre 1881.)

83. — *Sur un cas de mégaloglossie.* (Bull. de la Soc. d'anthropologie, 17 novembre 1881, VI, p. 736.)

84. — *Sur les lésions des canaux semi-circulaires.* (Soc. d'anthropologie, 1er décembre 1881, p. 802, et 15 décembre, p. 841.)

85. — *Sur les cils vibratiles de la surface de l'ovaire.* (Soc. de biologie, 17 décembre 1881 ; — Gazette des hôpitaux, 1881, n° 146, p. 1165.)

86. — *L'œuvre de Cl. Bernard.* Introduction. Paris, 1881.

1882.

87. — *Remarques sur le sens donné au mot évolution.* (Soc. d'anthropologie, 19 janvier 1882, p. 62.)

88. — *Manuel de l'anatomiste; anatomie descriptive et dissection.* (En collaboration avec le professeur C. Morel, de Nancy. 1 vol. de 1 159 pages, avec 469 figures. Paris, 1882.)

89. — *Sur le sens de l'espace et les fonctions des canaux semi-circulaires.* (Bull. de la Soc. d'anthropologie, 16 février 1882, p. 114.)

90. — *Précis d'anatomie à l'usage des artistes.* 1 vol. de 300 pages, avec 76 figures dans le texte. Paris, 1882.

91. — *Sur le développement de l'appareil génito-urinaire; rein précurseur et appareil Wolffien.* (Soc. d'anthropologie, 16 octobre 1882, p. 591 ; — Progrès médical, 1882, n° 43, p. 824.)

92. — *Du rein précurseur des batraciens* (Soc. de biologie, 21 octobre 1882, p. 640.)

93. — *L'origine embryonnaire et l'innervation du muscle interne du marteau.* (Soc. de biologie, 4 novembre 1882, p. 653.)

1883.

93 *bis.* — Articles *Respiration*, *Rétine*, *Sécrétions*, du Nouv. Dict. de méd. et de chir., XXXI et XXXII, 1882.

94. — *Sur le développement de l'appareil génito-urinaire de la grenouille; le rein précurseur.* Mémoire accompagné de 2 planches. (Revue des sciences naturelles, Montpellier, 1882.)

95. — *Sur le vagin et les limites de l'utérus; embryologie du sinus uro-génital.* (Soc. de biologie, 23 décembre 1882.)

96. — *L'anus de Rusconi et la ligne primitive.* (Soc. de biologie, 25 janvier 1883.)

97. — *Sur l'aplasie de la face.* (Bull. de la Soc. d'anthropologie, 1883, 1er fascicule, p. 90.)

98. — *Cours de physiologie*, 5e édition, 1883.

99. — *Sur un monstre otocéphale.* En collaboration avec le Dr G. Hervé. (Soc. de biologie, janvier 1883, p. 56 ; février 1883, p. 76.)

100. — *Segmentation et globules polaires.* (Soc. de biologie, 24 février 1883, p. 136.)

101. — *Les couleurs protectrices et le mimétisme.* (Le Progrès français, revue des cours scientifiques, 9 et 16 mars 1883.)

102. — *Exposé général de la théorie transformiste.* (Revue d'anthropologie, 19 avril 1883.)

103. — *Nouvelle communication sur un monstre otocéphale.* En collaboration avec le Dr G. Hervé. (Soc. de biologie, 7 avril 1883, p. 253.)

104. — *Examen du bulbe d'un fœtus céphalotribié.* (Soc. de biologie, 19 et 25 mai 1883.)

105. — *Le développement de l'œil dans la série animale, parallèle ontogénique*, avec nombreuses figures. (Revue scientifique, 12 mai 1883 ; — Bull. de la Soc. d'anthropologie, 1884, VII, p. 837.)

106. — *Les précurseurs de Darwin.* (Revue d'anthropologie, 15 juillet 1883.)

107. — *Des variations et de l'hérédité.* (Revue d'anthropologie, 15 juillet 1883.)

108. — *Du cancroïde de la peau.* En collaboration avec le Dr A. Blum. (Archives générales de médecine, août 1883.)

109. — *Duchenne (de Boulogne) et Humbert de Superville; mécanisme de la physionomie.* (Soc. de biologie, 13 octobre 1885, p. 523.)

109 *bis.* — Articles *Sommeil* et *Sperme*, du Nouv. Dict. de méd. et de chir., XXXIII, 1883.

110. — *Rapport sur la portion brachiale du nerf musculo-cutané.* (Bull. de l'Académie de médecine, 30 octobre 1883.)

111. — *Sur un cas d'aplasie lamineuse de la face.* (Soc. d'anthropologie, 1883, p. 90.)

112. — *De la physionomie et des signes inconscients de l'art.* (Tribune médicale, 21 octobre 1883, n° 792, p. 503.)

113. — *Leçons sur la physiologie du système nerveux.* 1 vol. in-8°. Paris, 1883.

114. — *A propos d'un cas d'absence des nerfs olfactifs.* (Compte rendu de la Soc. de biologie, 20 novembre 1883, p. 603.)

115. — *Essai de représentation planisphérique des circonvolutions cérébrales.* Mémoire accompagné de 6 figures dans le texte. (Bull. de la Soc. d'anthropologie, 20 décembre 1883, p. 982.)

116. — *Les lignes du visage et les origines du sentiment de l'art.* (Bull. de la Soc. d'antropologie, 20 décembre 1883, VI, p. 921.)

117. — *Sur un arrêt de développement de la face.* En collaboration avec le Dr G. Hervé. (Soc. de biologie, 15 décembre 1883.)

118. — *Rapport anatomique sur le cerveau de Louis Asseline.* En collaboration avec MM. Chudzinski et Hervé. (Bull. de la Soc. d'anthropologie, 1883, p. 260, avec 6 figures dans le texte.)

119. — *Description morphologique du cerveau d'Assezat.* En collaboration avec MM. Chudzinski et Hervé. (Bull. de la Soc. d'anthropologie, 1883, p. 260, avec figures dans le texte.)

120. — Préface à l'ouvrage : *Les allures du cheval*, par Ed. Cuyer. Paris, 1883.

121. — *Curso di fisiologia*, etc. (traduction espagnole de la 5e édition du Cours de physiologie), par Antonio y Capo. Madrid, 1884.

122. — *Des sympathies douloureuses ou synalgies.* (Soc. de biologie, 5 et 11 janvier 1884, p. 4.)

123. — *La question de la persistance des types inférieurs.* (Journal de micrographie, janvier 1884.)

124. — *Description morphologique du cerveau de Coudereau.* En collaboration avec MM. Chudzinski et Hervé. (Bull. de la Soc. d'anthropologie, 1883, p. 377, avec 6 figures dans le texte.)

125. — *Les sélections.* (Revue d'anthropologie, 15 janvier 1884.)

126. — *Sur un organe placentoïde chez le poulet.* (Comptes rendus de l'Académie des sciences, 18 février 1884, n° 7, p. 447.)

127. — *De l'hybridité.* (Revue scientifique, 26 janvier et 2 février 1884.)

128. — *Sur les anomalies de la 1re côte.* (L'Homme, journal des sciences anthropologiques, février 1884.)

129. — *Sur le placenta des oiseaux.* (Bull. de la Soc. de biologie, 15 février 1884, n° 6, p. 54.)

130. — *La représentation des circonvolutions cérébrales*, avec figures. (L'Homme, journal des sciences anthropologiques, 10 février 1884, n° 3.)

131. — *Les couleurs protectrices et le mimétisme*, avec figures. (Le Progrès français, revue des cours scientifiques, 9 et 16 mars 1884.)

132. — *Précis d'anatomie à l'usage des artistes*, 2e édition, 1884.

133. — *Sur les anomalies musculaires.* (Bull. de la Soc. d'anthropologie, 20 mars 1884, p. 228.)

134. — *L'embryologie, son histoire, son importance dans l'étude de l'homme.* (L'Homme, journal des sciences anthropologiques, 10 mars 1884, p. 130.)

135. — *Sur le poids de l'encéphale.* (L'Homme, mars 1884.)

136. — *De l'anatomie plastique, son histoire, son rôle, ses procédés d'étude*, etc. (Journal Le Dessin, janvier, avril 1884.)

137. — *Sur l'aire vitelline du blastoderme du poulet.* (Soc. de biologie, 17 mai 1884, n° 20, p. 327.)

138. — *Études histologiques et morphologiques sur les annexes des embryons d'oiseaux.* Mémoire accompagné de 4 planches. (Journal de l'anatomie et de la physiologie, mai 1884.)

139. — *De la formation du blastoderme dans l'œuf d'oiseau.* Mémoire accompagné de 5 planches et de 66 figures dans le texte. (Annales des sciences naturelles, Zoologie, juillet 1884, XVIII, n°s 1, 2 et 3.)

140. — *La signification morphologique de la ligne primitive.* Mémoire accompagné de figures dans le texte. (L'Homme, journal des sciences anthropologiques, août 1884, n° 15, p. 149, et septembre 1884, n 16, p. 490.)

141. — *Sur les vaisseaux de l'allantoïde du poulet.* (Soc. de biologie, 18 octobre 1884, p. 574.)

142. — *Evolution des espèces, évolution des mots; parallèle des deux évolutions.* (L'Homme, journal des sciences anthropologiques, 25 octobre 1884, n° 20, p. 20, p. 610.)

143. — *Sur la segmentation sans fécondation.* (Soc. de biologie, 25 octobre 1884, p. 585.)

144. — *Parallèle de la sélection artificielle et de la sélection naturelle.* (Revue d'anthropologie, 15 octobre 1884, p. 577.)

145. — *Sur l'homologie du peigne des oiseaux et du corps vitré embryonnaire des mammifères.* (Soc. de biologie, 6 décembre 1884, p. 679.)

146. — Préface au traité du professeur Testut : *Sur les anomalies musculaires chez l'homme.* Paris, 1884.

147. — *Les lignes du visage.* A propos d'une communication du

Dr Rémy. (Bull. de la Soc. d'anthropologie, 20 décembre 1884, p. 920.)

148. — *Essai de représentation des circonvolutions cérébrales.* (Bull. de la Soc. d'anthropologie, 20 décembre 1884, p. 902.)

149. — *Sur le mécanisme de la physionomie.* (Soc. d'anthropologie, 20 décembre 1884, p. 914.)

150. — *Sur la segmentation, la cavité de segmentation et les noyaux libres du jaune.* (Soc. de biologie, 27 décembre 1884, p. 756.)

151. — *Du degré d'atrophie des nerfs olfactifs compatible avec la persistance de l'olfaction chez l'homme.* (Bull. de la Soc. d'anthropologie, 13 décembre 1884, 2e série, VII, p. 829.)

152. — *Darwin et ses travaux.* (Journal Le Darwin, Naples, 1884.)

1885.

153. — *Le trijumeau et sa racine bulbaire sensitive.* Mémoire accompagné de 2 planches. En collaboration avec le Dr Laborde. (Recueil des travaux du laboratoire de physiologie de la Faculté de médecine, Paris, 1885.)

154. — *Sur la segmentation sans fécondation même pour l'ovule de l'espèce humaine.* (L'Homme, journal des sciences anthropologiques, 10 mars 1885, p. 129.)

155. — *Sur les œufs pourris comme aliments en Chine.* (Bull. de la Soc. d'anthropologie, 16 avril 1885, p. 299.)

155 *bis.* — Article *Vaso-moteurs*, du Nouv. Dict. de méd. et de chir., XXXVIII, 1885.

156. — *Les objections et preuves du transformisme.* (Revue d'anthropologie, avril 1885, p. 193.)

157. — *Sur un monstre otocéphale.* (Soc. de biologie, 17 octobre 1885.)

158. — *Origines et connexions embryonnaires de la corde dorsale.* (Soc. de biologie, 17 octobre 1885, n° 35, p. 610.)

159. — *Orientation du blastoderme sur la sphère du jaune et technique des coupes.* (Soc. de biologie, 10 octobre 1885, n° 34, p. 579.)

160. — *Les scarifications des Australiens et l'esthétique anatomique.* (Soc. d'anthropologie, 18 novembre 1885, p. 696.)

161. — *Étude historique et critique sur les nouvelles théories relatives à l'hermaphrodisme de l'œuf.* (Revue des travaux scientifiques, V, p. 4.)

162. — *Recherches sur quelques points de la physiologie de l'embryon et en particulier sur le fonctionnement du cœur au moment de sa formation.* (Recueil des travaux du laboratoire de physiologie, Paris, 1885. Mémoire accompagné de planches.)

163. — *Précis d'anatomie à l'usage des artistes*, 3e édition, avec nouvelles planches. Paris, 1885.

164. — *Dictionnaire usuel des sciences médicales.* En collaboration avec les Drs Dechambre et Lereboullet, Paris, 1885.

165. — *Sur les cellules du follicule de l'œuf, les globules polaires*, etc. (Rapport au Comité des travaux scientifiques, 1885, t. V, p. 4.)

1886

166. — *Le darwinisme, leçons professées à l'École d'anthropologie*, 1 vol. de LX-576 pages, avec figures dans le texte. Paris, 1886.

167. — *Les doigts surnuméraires chez les gallinacés.* (Bull. de la Soc. d'anthropologie, 21 janvier 1886, VIII, p. 48.)

168. — *L'anatomie générale et son histoire.* (Revue scientifique, 16 et 23 janvier 1886.)

169. — *Les chiens à courte queue.* (Bull. de la Soc. d'anthropologie, 1886, IX, p. 316.)

170. — *Description morphologique du cerveau de Gambetta.* En collaboration avec M. Chudzinski. (Soc. d'anthropologie, 18 mars 1886, p. 129.)

171. — *Sur les premières phases du développement du placenta du cobaye.* (Soc. de biologie, 12 mars 1887, p. 148.)

172. — *Observation de caryocinèse dans l'épiderme des mammifères adultes.* En collaboration avec M. Retterer. (Soc. de biologie, 20 mars 1886.)

173. — *Sur le poids vrai de l'encéphale de Gambetta.* (Bull. de la Soc. d'anthropologie de Paris, 3 juin 1886, p. 399.)

1887.

174. — *Cours de physiologie*, 6e édition, 1887.

175. — Μαθηματα φυσιολογιας, υπο Κανελλη, εν Αθηνη (traduc. grecque du Cours de physiologie). Athènes, 1887.

176. — *Les vaisseaux du placenta.* (Soc. de biologie, 7 mai 1887; Tribune médicale, 22 mai 1887, p. 252.)

177. — *Sur les premières phases du développement du placenta du lapin.* (Soc. de biologie, 2 juillet 1887, p. 763.)

178. — *L'apophyse styloïde du troisième métacarpien chez l'homme*, analyse et critique. (Bull. de la Soc. d'anthropologie de Paris, 20 octobre 1887, p. 635.)

179. — *Quelques exemples de dynamogénèse sur les centres cérébraux des organes des sens.* (Soc. de biologie, 3 décembre 1887, p. 763.)

180. — *L'aphasie depuis Broca*, avec figures. (Revue scientifique, 17 décembre 1887, n° 25; Soc. d'anthropologie, 14 décembre 1887.)

1888.

181. — *Le collodion dans la technique de l'embryologie.* (Journal de micrographie, 10 mai 1888, p. 197.)

182. — *Recherches sur l'utérus des rongeurs*, avec figures (travail inséré dans le mémoire de MM. Straus et Sanchez Tolédo : *Recherches sur l'utérus après la parturition.* Annales de l'Institut Pasteur, 1888).

183. — *Les placentas discoïdes en général, à propos du placenta des rongeurs.* (Soc. de biologie, 6 octobre 1888, p. 675.)

184. — *Le troisième œil des vertébrés.* (Journal de micrographie, du 10 juin au 10 septembre 1888.)

1889.

185. — *Des yeux pinéaux multiples chez l'orvet.* En collaboration avec le Dr Kalt. (Comptes rendus de la Soc. de biologie, 8 février 1889, p. 85.)

185 *bis.* — *Atlas d'embryologie*, de 40 planches in-4°. Paris, 1889.

186. — *Le transformiste français Lamarck.* (Revue scientifique, 5 octobre 1889, n° 14, p. 420; — Bull de la Soc. d'anthropologie, 1889, XII, p. 336.)

187. — *Un biologiste du XVe siècle : Léonard de Vinci.* (Revue scientifique, 7 décembre 1889, n° 23, p. 713.)

188. — *Sur la longueur comparée des deux premiers orteils dans les races humaines*; — *Sur les cellules pyramidales du cerveau.* Rapports au Comité des travaux scientifiques. (Revue des travaux scientifiques, 1889, IX, p. 145.)

189. — *La mensuration des os longs des membres*, etc. (Rapport à la Soc. d'anthropologie, 20 décembre 1889, p. 670.)

1890.

190. — *Action de l'eau sur les globules du sang.* (Soc. de biologie, 4 janvier 1890; — Tribune médicale, 9 janvier 1890, n° 2, p. 27.)

191. — *L'anatomie des maîtres.* En collaboration avec M. Albert Bical. 1 vol. avec 30 grandes planches reproduisant les études anatomiques de Léonard de Vinci, Michel-Ange, Raphaël, etc., Paris, 1890.

192. — *Cours complet d'anatomie humaine.* En collaboration avec M. E. Cuyer. Série de grandes planches murales. Paris, 1890.

193. — *A propos des œufs couvés ou fermentés chez les Chinois.* (Soc. d'anthropologie, 15 mai 1890, p. 414 et 450; — Progrès médical, 24 mai 1890, n° 21, p. 421.)

194. — *Sur les amputations congénitales et le bourgeonnement des membres.* (Bull. de la Soc. d'anthropologie, 20 mars 1890, p. 283.)

195. — *Sur un très jeune embryon humain.* Note sur le mémoire de Fr. Keibel. (Journal de l'anatomie et de la physiologie, 1890, p. 420.)

196. — *Classification des races humaines*; — *Squelettes de deux jeunes orangs*, etc. Rapports au Comité des travaux scientifiques. (Revue des travaux scientifiques, 1890, p. 70.)

197. — *Discussion sur la natalité.* (Rapport au Comité des travaux scientifiques, 1890, X, p. 585.)

198. — *Sur les nævi pigmentaires circonscrits et diffus*; — *Sur la natalité aux îles de Ré et d'Oléron*; — *Sur une glande salivaire aberrante.* Rapports au Comité des travaux scientifiques. (Revue des travaux scientifiques, 1890, X, p. 732.)

199. — *A propos de la conservation des cerveaux.* (Bull. de la Soc. d'anthropologie, 6 novembre 1890, p. 833.)

200. — *Quelques faits relatifs à une particularité de la mémoire.* (Soc. de biologie, 24 mai 1890, p. 281.)

201. — *Sur l'aphasie, à propos du traité de Bateman.* (Soc. d'anthropologie, 2 octobre 1890, p. 652.)

202. — *L'ectoplacenta de la souris et du rat.* (Soc. de biologie, 25 octobre 1890, p. 507.)

203. — *De la couche plasmodiale endovasculaire du placenta maternel.* (Soc. de biologie, 8 novembre 1890, p. 605.)

204. — *De la régénération de l'épithélium des cornes utérines après la parturition.* (Soc. de biologie, 13 décembre 1890, p. 697.)

1891.

205. — Préface aux *Éléments d'embryologie de l'homme et des vertébrés*, par le professeur A. Prenant, de Nancy. Paris, 1891.

206. — Préface au *Précis d'embryologie adaptée aux sciences médicales*, du professeur Gilis, de Montpellier. Paris, 1891.

207. — *Sur quelques faits d'hérédité croisée*; — *Sur un cas d'hémimélie*; — *Sur la rétroversion de la tête du tibia.* Rapports au Comité des travaux scientifiques. (Revue des travaux scientifiques, 1891, XI, p. 646.)

1892.

208. — *André Vésale*, étude historique. (Revue mensuelle de l'École d'anthropologie, 15 février 1892.)

209. — Préface au *Manuel d'anatomie microscopique et d'histologie*, de MM. Launois et Moreau. Paris, 1892.

210. — *Cours de physiologie*, 7e édition, remaniée et complétée. Paris. (Revue des travaux scientifiques, 1892.)

211. — *Sur une malformation spéciale de la poitrine*; — *Sur la natalité en France*; — *Sur les transformations du règne végétal.* Rapports au Comité des travaux scientifiques. (Revue des travaux scientifiques, 1892, XII, p. 2.)

211 *bis.* — *Dictionnaire des sciences médicales.* En collaboration avec les Drs Deschambre et Lereboullet. 2e édition, 1892.

212. — *Anatomie et physiologie animales.* En collaboration avec M. Paul Constantin. 1 vol. avec figures, rédigé conformément aux programmes officiels. Paris, 1892.

212 *bis.* — *La technique microscopique et histologique.* (Bibliothèque scientifique comtemporaine, 1892.)

213. — *Le placenta des rongeurs*, avec 106 figures dans le texte et un atlas de 22 planches. Paris, 1892.

214. — *Recherches sur les ossements humains anciens et préhistoriques en vue de la reconstitution de la taille.* Rapport sur les travaux de M. J. Rahon. (Revue des travaux scientifiques, 1893, XIII, p. 719.)

215. — *Le placenta des carnassiers.* (Note à la Société de biologie, 30 décembre 1893, p. 1059.)

1893.

215 *bis.* — *Précis de physiologie*, traduction en langue russe, Saint-Pétersbourg, 1893.

1894.

216. — *La géographie préhistorique de la Charente-Inférieure.* Rapport au Comité des travaux scientifiques. (Revue des travaux scientifiques, 1894, XIV, p. 3.)

217. — *La bijouterie caucasienne de l'époque scytho-byzantine.* Rapport sur les travaux de M. E. Chantre. (Revue des travaux scientifiques, 1894, XIV, p. 663.)

218. — *La spermatogénèse chez les crustacés décapodes.* Rapport sur les travaux de M. Armand Sabatier. (Revue des travaux scientifiques, 1894, XIV, p. 664.)

219. — *La natalité dans le canton de Beaumont-Hague.* Rapport au Comité des travaux scientifiques. (Revue des travaux scientifiques, 1894, XIV, p. 666.)

219 *bis.* — *Anatomie et physiologie animales*, par Mathias Duval et Paul Constantin. 2e édition, 1894.

220. — Préface à la traduction de l'ouvrage de Ramon y Cajal : *Les nouvelles idées sur la structure du système nerveux.* (Trad. par le Dr Azoulay. Paris, 1894.)

221. — *Le cancer et la parthénogénèse.* (Soc. de biologie, 20 octobre 1894, p. 646.)

1895.

222. — *Hypothèses sur la physiologie des centres nerveux ; théorie histologique du sommeil.* (Soc. de biologie, 2 et 7 février 1895, p. 75 et 86.)

223. — *Les monstres par excès et les monstres par défaut de fécondation.* Mémoire accompagné de figures. (Annales de gynécologie et d'obstétrique, février 1895.)

224. — *Sur les recherches ethnologiques sur le Morvan.* Rapport sur les travaux de MM. Hovelacque et Hervé. (Revue des travaux scientifiques, 1895, XV, p. 1.)

225. — *Sur l'accouplement des chauves-souris.* (Soc. de biologie, 23 février 1895, p. 135.)

226. — *L'organe de Jacobson des chéiroptères.* En collaboration avec le Dr P. Garnault. (Soc. de biologie, 22 juin 1895, p. 478.)

227. — Préface au *Précis de technique microscopique et bactériologique*, du Dr G. Mangin. Paris, 1895.

228. — *Pathogénie générale de l'embryon, tératogénie.* Chapitre d'environ 100 pages, avec 20 figures, du *Traité de pathologie générale*, publié sous la direction du professeur Bouchard, t. I. 1895.

229. — *Le placenta des carnassiers.* 1 vol. de 400 pages, avec 46 figures dans le texte et un atlas de 13 planches. Paris, 1895.

230. — *Grossesses extra-utérines* ; — *Réseau branchial des poissons*, etc. Analyses et critiques. (Journal de l'anatomie et de la physiologie, mai 1895, p. 310.)

231. — *Études sur l'embryologie des chéiroptères.* (Journal de l'anatomie, mars 1895, avec 1 planche et des figures dans le texte.)

232. — *Fixation de l'œuf et production de l'amnios chez le murin.* Mémoire accompagné de 2 planches. (Journal de l'anatomie, septembre 1895.)

1896.

233. — *La masse amniotique du murin et les formations analogues chez les mammifères.* Mémoire avec figures dans le texte. (Journal de l'anatomie, mars 1896.)

234. — *Les neurones et la théorie histologique du sommeil.* (Journ. de l'anat. et de la physiol., juillet 1896, p. 479.)

235. — *Le développement des vaisseaux et l'hématopoïèse*, avec figures. (Revue scientifique, 24 octobre 1896, n° 17, p. 518.)

236. — *La segmentation de l'œuf et la formation du blastoderme*, avec 29 figures. (Annales de gynécologie, octobre 1896.)

1897.

237. — *Précis d'histologie*, 1 vol. de 956 pages avec 408 figures dans le texte. 1897.

Cet ouvrage a été traduit en italien sous le titre : *Compendio di istologia*, opera tradoatta dai dottori Fusari, professore à l'Univ. di Torino et Sala, professore à l'Univ. di Ferrara. (Torino, 1899.)

238. — *Les classifications tératologiques*, revue critique. (Journ. de l'anat. et de la physiol. Janvier 1897, p. 100.)

239. — *Sur la vésicule ombilicale du Murin.* — Note à l'Académie des sciences, 31 mai 1897, n° 22, p. 1252.

240. — *Sulla vesicola ombilicale del Murino.* (Gazzetta medica Lombarda, 12 luglio 1897, tome LVI, n° 28, p. 278.)

241. — *Duchenne (de Boulogne) et le mécanisme de la physionomie.* (Revue scientifique, 21 août 1897, n° 8, p. 230.)

242. — *Cours de physiologie*, huitième édition.

1898.

243. — *L'amœboïsme nerveux et les nervi nervorum.* (Revue scientifique, 12 mars 1898, n° 11, p. 321.)

244. — *Introduction* (étude historique) à l'ouvrage : *Léonard de Vinci, ses manuscrits anatomiques, publiés par Th. Sabachnikoff.* Paris, 1898.

245. — *L'anatomie et l'art, étude historique et critique*, en collaboration avec M. Ed. Cuyer. (La Revue de l'Art, n^os^ d'octobre et de novembre 1898.)

1899.

246. — *Histoire de l'Anatomie plastique*, en collaboration avec M. Ed. Cuyer. 1 vol. de la Biblioth. de l'Enseignement des Beaux-Arts, avec 118 figures dans le texte. Paris, 1899.

247. — *Etudes sur l'embryologie des chéiroptères* (Première partie : l'ovule, la gastrula, le blastoderme et l'origine des annexes chez le Murin), avec 5 planches et 29 figures dans le texte. 1899.

248. — *Préface* à : Rabelais, anatomiste et physiologiste, par le profess. A. Le Double (de Tours). Paris, 1899.

1900.

249. — *Les neurones, l'amiboïsme nerveux, la théorie histologique du sommeil*, avec figures dans le texte. (Revue de l'École d'anthropologie, n° 2, février 1900.)

250. — *Précis d'histologie* — 2e édition. — 1 vol. de 1030 pages, avec 420 figures dans le texte; mars 1900.

Nous complétons cette liste par l'indication de divers rapports faits par M. Duval dans la *Revue des travaux scientifiques* publiée par le ministère de l'Instruction publique (*Comité des travaux historiques et scientifiques*, section des sciences), entre autres : *Sur le pithecanthropus erectus* de Dubois (tome XV, n° 11, p. 903); — *Sur les recherches relatives à l'ethnologie du Morvan*, de A. Hovelacque et G. Hervé (tome XV, n° 1, p. 1); — *Sur les plis cérébraux des Lémuriens*, d'après Chudzinski (tome XVI, n° 1, p. 2); — *Sur la suture métopique* (tome XVI, p. 754); — *Sur le muscle grand droit de l'abdomen*; *sur l'hérédité morbide*, etc. (tome XVI, p. 753); — *Sur les Basques* (tome XVI, p. 756); — *Sur la Revue mensuelle de l'École d'anthropologie*; histoire de l'École et de ses travaux (tome XVII, p. 1); — *Sur le nanisme* (tome XVII, n° 2, p. 87); — *Sur les stations humaines quaternaires de la Charente*, d'après M. G. Chauvet (tome XVII, p. 451).

Éd. R.

L'APOPHYSE ANGULAIRE
DU MAXILLAIRE INFÉRIEUR
(PROCESSUS SANDIFORTII)

Par les Drs DIEULAFÉ et HERPIN.

Historique.

Sous les noms d'apophyse angulaire, processus Sandifortii, processus lemurinicus, divers auteurs décrivent une saillie de l'angle du maxillaire inférieur. D'une façon générale, dans les travaux d'anatomie et dans les ouvrages classiques, on ne distingue pas une apophyse angulaire, on n'indique que des saillies ou rugosités destinées à l'insertion du muscle masséter.

C'est Sandifort qui en 1777 a le premier indiqué la présence de cette apophyse; il parle de processus, de mucro, siégeant au niveau de l'angle.

Zoja en 1874 trouve chez l'homme un prolongement situé au niveau de l'angle du maxillaire inférieur, analogue à celui qui existe chez le chien.

Albrecht (1886) attire l'attention des anatomistes sur l'existence d'une saillie angulaire qu'il appelle « processus lemurinicus » parce qu'elle n'existe « chez aucun autre singe que l'homme, lequel partage cet avantage avec les Lémuriens ».

Mingazzini (1892), décrit un processus qui existe fréquemment chez l'homme soit très développé, soit rudimentaire et qui est situé sur le bord postérieur ou le bord inférieur de l'os; sur celui-ci s'implantent fréquemment d'autres tubercules d'où se détachent des lignes rugueuses développées sur la face externe. Cet auteur

appelle forme lémurienne de la région postéro-inférieure de la branche ascendante, celle dans laquelle le gonion est le siège d'une saillie qui se prolonge sur ses deux bords et il appelle forme pithécoïde celle dans laquelle le gonion est respecté, mais où l'un de ses bords ou chacun d'eux est le siège d'un renflement inaccoutumé.

Graf Spee dans l'anatomie de Bardeleben (1896) représente un processus anguli mandibulæ.

Bösse (1901) l'a trouvé fréquemment chez l'homme; sur 500 maxillaires il ne manquait que 26 fois, il était faiblement développé 56 fois, nettement distinct 379 fois, fortement marqué 39 fois. Tandis que chez les lémuriens c'est un prolongement dirigé dans le sens d'une tangente au maxillaire inférieur, chez l'homme c'est une exagération ou un retournement de l'angle.

Toldt (1905) a étudié l'apophyse angulaire, il l'a vue développée dans divers cas où le masséter était atrophié ou peu développé; d'après lui son existence paraîtrait liée à une sorte d'atrophie du sous-maxillaire.

Ledouble (1906) dans son bel ouvrage sur les variations des os de la face, rapporte un grand nombre de détails bibliographiques et aussi des observations personnelles, il a vu le processus angulaire coïncider avec des muscles masticateurs très puissants. Il a constaté son existence dans toutes les races, dans les deux sexes à tous les âges.

Hermann Stahr (1906) signale l'existence d'un processus angulaire chez les Égyptiens.

Recherches personnelles.

Anatomie comparée.

Pour bien comprendre la signification et les variations morphologiques de l'apophyse angulaire, il est nécessaire de voir comment elle est disposée chez les divers animaux.

Parmi les Mammifères ce sont les Carnassiers qui présentent le prolongement angulaire le mieux développé (pl. I, fig. 1); c'est

une saillie qui occupe par sa base l'angle du maxillaire et qui se dirige directement en arrière, son sommet est arrondi, le bord supérieur de cette saillie se jette à angle droit sur le bord postérieur de la branche montante, le bord inférieur se continue à peu près sur le même plan, avec le bord inférieur du corps de l'os. La partie de ce bord inférieur qui correspond à la base de la branche montante décrit une courbe à concavité inférieure. Ellenberger et Baum désignent ce prolongement de l'angle du maxillaire sous le nom d'apophyse angulaire, elle est destinée à l'insertion d'un faisceau du masséter.

Cette saillie angulaire existe chez les Carnassiers, les Pinnipèdes, un grand nombre de Rongeurs (marmotte, taupe, cobaye mus decumanus, myopatamus, hystrix, etc.), quelques rares Ruminants (cerf, girafe; le lama présente une saillie du bord postérieur de la branche montante), les Cheiroptères, les Lémuriens (planche 1, fig. 2); un Cercopithèque l'Hylobates Hoolack présente une saillie angulaire très nette; certains Singes présentent d'autres saillies que la saillie angulaire : saillie du bord postérieur de la branche montante (Macaques, Cynocéphales), saillie du bord inférieur (Cercopithèque). Une forme particulière, saillie de toute la région de l'angle se trouve chez quelques Rongeurs (lapin) et quelques Singes (Cropithecus diadema) (planche I, fig. 3).

Les Pachydermes, les Solipèdes, la majorité des Ruminants et des Singes sont dépourvus de toute saillie. L'angle est lisse et arrondi (pl. I, fig. 4).

Chez les Oiseaux, les Crocodiliens, les Chéloniens, l'os articulaire est pourvu d'un crochet postérieur recourbé en haut, figurant assez bien l'apophyse angulaire des Carnassiers; ces animaux ne présentent pas de saillie comparable à l'apophyse coronoïde.

Les Saurophidiens et les Amphibiens ne présentent aucune saillie de l'os angulaire.

Disposition chez l'homme.

Chez l'homme, la région de l'angle est le siège de diverses aspérités ou saillies pouvant siéger sur la face externe (pl. II, fig. 6),

sur la face interne (pl. II, fig. 9 et 10), sur le bord inférieur, (pl. II, fig. 5, 7, 8), sur le gonion lui-même (fig. 3, 4, 5, 6, 8).

Sur de jeunes sujets (fig. 1 et 2), fœtus de huit mois, enfant de deux ans, la région de l'angle forme une saillie convexe analogue à celle que l'on observe sur le lapin.

Ces diverses saillies, chez les Français, existent à des degrés variés dans 50 p. 100 des cas.

De ces saillies une seule mérite le nom d'apophyse angulaire et

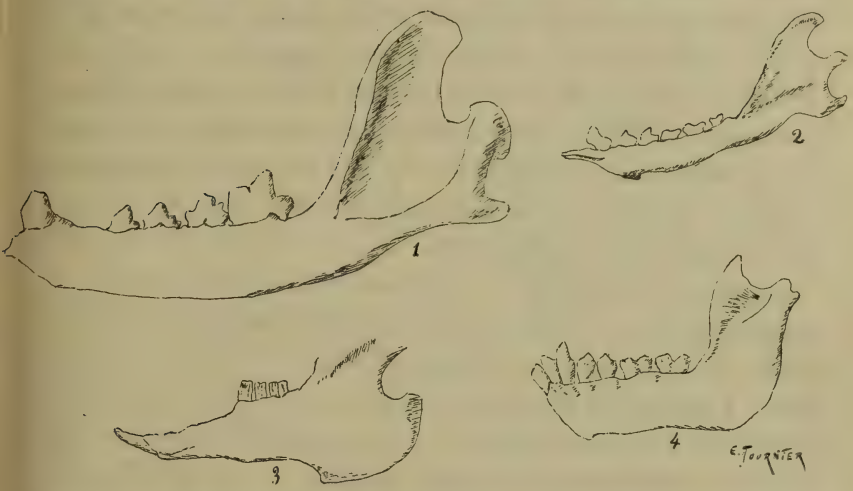

Fig. 1. — Animaux, apophyse angulaire. — 1. Chien; 2. Lemur varius; 3. Lapin; 4. Singe (Ubus appelles).

correspond au processus de Sandifort ou au processus lémurien, c'est celle qui occupe la position de l'apophyse angulaire des animaux, c'est-à-dire celle qui s'implante sur le gonion lui-même. Cette saillie à l'état de netteté et d'isolement est assez rare. Elle apparaît soit sous forme d'une éminence à sommet aigu dirigée en dehors et en bas (fig. 3, pl. II), soit sous forme d'une saillie arrondie dirigée en bas (fig. 5), soit sous forme d'un retournement en dehors de la totalité de l'angle devenu rugueux sur une grande étendue (fig. 4). La saillie angulaire s'observe chez des hommes dont le maxillaire présente des rugosités très nettes pour les insertions du masséter, mais aussi et plus souvent chez les femmes dont la surface d'insertion du masséter est presque lisse ne portant pas les traces des insertions d'un muscle puissant. Ledouble a constaté l'existence de

l'apophyse angulaire sur des maxillaires correspondant à des masséters puissants mais il l'a vue aussi, ainsi que Toldt, sur des maxillaires atrophiés.

Nous avons vu dans un cas (fig. 3 et 9) sur un maxillaire inférieur de femme auvergnate âgée de soixante ans la saillie goniaque dirigée en dehors coïncider avec une saillie du bord postérieur de la branche montante dirigée en dedans et empiétant sur la face interne du maxillaire. On dirait que la région de l'angle a été retournée en dehors au niveau de sa partie inférieure et en dedans au niveau de sa partie supérieure. Les saillies du bord inférieur et de la face externe (fig. 5, 6, 7, 8) coïncidant ou non avec une saillie goniaque, coexistent avec des rugosités et empreintes musculaires très nettes; on voit même ces saillies se continuer avec les lignes d'insertion du masséter dessinées sur la face externe de l'os. Ce sont les apophyses pithécoïdes de Mingazzini.

La figure 8 représente le maxillaire inférieur d'un homme de trente-sept ans sur lequel on voit une saillie goniaque et une forte saillie du bord inférieur nettement isolées l'une de l'autre. La figure 7 montre un maxillaire de femme âgée où les deux saillies goniaque et inférieure tendent à se fusionner et à représenter une saillie de toute la région angulaire analogue à celle de la figure 4.

Quels que soient l'âge ou le sexe, le maxillaire inférieur présente des formes variées de saillies angulaires.

Dans diverses races (Nègres, Chinois, Lapons) il n'existe pas de saillies au niveau de l'angle; ces saillies sont nettes sur une mulâtresse, faiblement marquées sur un Arabe; elles sont surtout fréquentes dans les races européennes, la saillie qui siège au niveau même de l'angle se trouve sur des maxillaires lisses, à faibles empreintes musculaires.

Sur des crânes de Cambodgiens, Mogols, Indiens, Patagons, nous avons trouvé une ou plusieurs saillies du bord inférieur, sur des Malgaches une saillie du bord postérieur. Ces saillies bien différentes de l'apophyse angulaire coïncident avec de fortes empreintes musculaires sur la face externe de la branche montante.

Quelle est la signification de ces diverses saillies? En ce qui

Fig. 2. — 1. Fœtus, 24-43; 2. Enfant, deux ans; 3. Femme auvergnate; 4. Femme âgée; 5. Homme préhistorique; 6. Cordelier; 7. Femme toulousaine, quarante ans; 8. Homme âgé; 9. Femme auvergnate; 10. Homme âgé.

concerne l'apophyse angulaire, Ledouble classe ainsi les diverses opinions émises :

1° Développement imparfait des dents (Féré); 2° atavisme (Zoja, Albrecht, Mingazzini); 3° développement exagéré du masséter (*Teuchini*); 4° atrophie du sous-maxillaire (*Toldt*). Chacune de ces théories doit correspondre à des faits isolés. Il est curieux de ne trouver cette apophyse angulaire, parmi les Primates, que chez l'homme et quelques classes isolées de Singes ; il s'agit vraisemblablement, ainsi que le disait Albrecht, d'une manifestation aberrante de l'atavisme : « L'exemple le plus étonnant de ces atavismes au delà des Singes est donné par une apophyse de la mâchoire inférieure de l'Homme, qui n'a pas attiré jusqu'à présent l'attention qu'elle mérite de la part des anatomistes, et qui n'arrive chez aucun autre Singe que l'Homme, lequel partage cet avantage avec les Lémuriens. »

La direction de l'apophyse angulaire de l'homme n'est pas la même que chez le maki ou le chien, mais par sa position au sommet de l'angle elle correspond bien à l'apophyse de ces animaux. Chez ceux-ci son existence est liée à celle de muscles puissants puisqu'elle sert d'insertion à un faisceau du masséter; elle est constante chez les Carnassiers doués d'un fort appareil masticateur; dans divers groupes de Mammifères (Ruminants, Rongeurs, Primates) elle ne se présente que dans des espèces isolées; là sa signification est plus énigmatique, d'autant plus que dans l'espèce humaine on la rencontre sur des maxillaires lisses, sur des maxillaires de femme, ne correspondant nullement à de puissants masséters. Il faut donc admettre qu'il s'agit d'un rappel atavique d'une disposition très fréquente dans la série des mammifères. Parmi les Vertébrés inférieurs aux Mammifères elle paraît être représentée chez les Oiseaux, les Crocodiliens, les Chéloniens par une saillie en forme de crochet située sur la partie postérieure de l'os articulaire. Les diverses saillies observées sur le bord inférieur ou le bord postérieur à proximité du sommet de l'angle sont manifestement en continuité avec des lignes d'insertion musculaire visibles sur la face externe du maxillaire; ce fait nous fixe sur leur valeur morphologique, elles sont liées à la puissance du masséter.

Les relations variées de ces saillies avec l'apophyse goniaque nous fait encore concevoir cette dernière comme dépendant directement ou indirectement d'insertions musculaires puissantes.

En étudiant les maxillaires représentés sur les figures 7 et 8 de la planche II nous arrivons à comprendre comment dans certains cas, la saillie angulaire se présente sous forme d'une éversion en dehors de toute la région de l'angle (fig. 4). Sur la figure 8 il existe une apophyse angulaire et une saillie inférieure nettement isolées, sur la figure 7 ces deux mêmes saillies identiques par leur forme et leur position tendent à se confondre ; leur fusion complète produit la forme de la figure 4.

Les saillies, plus rarement observées sur la face interne, sont liées aux insertions ptérygoïdiennes.

Conclusions. — L'apophyse angulaire, chez l'homme, est une saillie située sur le sommet de l'angle du maxillaire inférieur ; elle peut être dirigée en dehors ou en bas, parfois c'est une éversion en dehors de toute la région angulaire. Elle existe seule ou associée à d'autres saillies situées sur le bord inférieur ou le bord postérieur du maxillaire ; elle est rare à l'état d'isolement, associée aux autres saillies on la trouve dans 50 p. 100 des cas dans les races européennes. Elle correspond à l'apophyse angulaire des Carnassiers, des Lémuriens ; elle apparaît comme une variation atavique de cette apophyse qui représente elle-même la saillie postérieure de l'os articulaire des Oiseaux, Crocodiliens, Chéloniens. Les autres saillies voisines de l'angle sont directement liées à l'existence de puissantes insertions musculaires.

Bibliographie.

ALBRECHT. — *Premier congrès international d'anthropologie criminelle*, Turin, Rome, Florence, 1886-1887.

BÖSSE. — *Beiträge zür Anatomie des Menschlichen Unterkiefers*, Inaugural Dissertation, Kœnigsberg, 1901.

ELLENBERGER ET BAUM. — *Anatomie du chien.*

G. GEGENBAUR. — *Lehrbuch der Anatomie des Menschen*, Leipzig, 1885.

GRAF. SPEE. — In *Anatomie von Bardeleben*, Iena, 1896.

L. HOLLSTEIN. — *Lehrbuch der Anatomie des Menschen*, Berlin (E.-H. Schrœder, 1860).

LEDOUBLE. — *Traité des variations des os de la face*, Paris, 1906.

MINGAZZINI. — *Sul significato morfologico del processus rami mandibularis nell' uomo* (Apofisi lemurinica di Albrecht), Florenz (S. Landi), 1892. *Antropologia*, Florenz, 1893.

SANDIFORT. — *Observationes anatomico-pathologicæ*, Leyden, 1777, et *Exercitationes Acadæmicæ*, 1783.

TH. SOEMMERING. — *Vom Baue des Menschlichen Körpers*, Frankfurt a. M. 1791.

STAHR HERMANN. — *Anatomischer Anzeiger*, juillet 1906.

TEUCHINI. — *Ateneo med.*, Parmense, 1888.

TOLDT. — *Sitz. d. Kais. Akad. d. Wissensch. im Wien. mat. nat. kl.*, mai 1905.

ZOJA. — Intorno al mucrone del angolo della mandibolo del Sandifort, *Archivio per l'anthropologia e la etnologia*, Florenz, 1888.

Le propriétaire-gérant : FÉLIX ALCAN.

Coulommiers. — Imp. PAUL BRODARD.

MICROGRAPHIE — BACTÉRIOLOGIE

E. COGIT & Cie

CONSTRUCTEURS D'INSTRUMENTS
ET D'APPAREILS POUR LES SCIENCES

36, Bd St-Michel

PARIS — Téléphone 812-20

Ateliers de Construction, Expéditions et Verrerie en gros

19, Rue Humboldt

DÉPOT POUR LA FRANCE

des Microscopes de **E. LEITZ**

MODÈLES SPÉCIAUX POUR LA BACTÉRIOLOGIE AVEC LES DERNIERS PERFECTIONNEMENTS

Microtomes MINOT et Microtomes de toutes marques

Produits chimiques et colorants spéciaux pour la Micrographie et la Bactériologie

DÉPOT DES PRODUITS DE GRÜBLER ET Cie, DE LEIPZIG

Étuves à Culture, Autoclaves, Installations complètes de Laboratoires,
Milieux de Culture stérilisés

Nouveaux Appareils LATAPIE pour la séparation du Sérum du Sang

NOUVEAU BROYEUR LATAPIE

NOUVEL APPAREIL MICROPHOTOGRAPHIQUE COGIT

FÉLIX ALCAN, ÉDITEUR

EN COURS DE PUBLICATION

Manuel d'Histologie Pathologique

PAR

V. CORNIL
Professeur à la Faculté de médecine,
Membre de l'Académie de médecine.

ET

L. RANVIER
Professeur au Collège de France.
Membre de l'Institut et de l'Acad. de médecine.

AVEC LA COLLABORATION DE MM.

A. BRAULT
Médecin de l'hôpital Lariboisière,
Chef des travaux pratiques d'anatomie pathologique à la Faculté de médecine.

M. LETULLE
Professeur agrégé à la Faculté de médecine,
Médecin de l'hôpital Boucicaut.

TROISIÈME ÉDITION ENTIÈREMENT REFONDUE

Publiés :

Tome I, par MM. Cornil, Ranvier, Brault, Fernand Bezançon, Maurice Cazin. — *Généralités sur l'histologie normale. — Cellules et tissus normaux. — Généralités sur l'histologie pathologique. — Altérations des cellules et des tissus. — Des inflammations. — Des tumeurs. — Notions élémentaires sur les bactéries. — Lésions des os et des tissus cartilagineux. — Anatomie pathologique des articulations. — Des altérations du tissu conjonctif. — Lésions des membranes séreuses.* — 1 fort volume grand in-8, avec 369 grav. en noir et en couleurs. **25** fr.

Tome II, par MM. Durante, Jolly, Dominici, Gombault et Philippe. — *Muscles. — Sang et hématopoïèse. — Cerveau. — Moelle.* — 1 fort volume grand in-8, avec 202 gravures en noir et en couleurs. . . . . **25** fr.

Tome III, par MM. Gombault, Nageotte, A. Riche, Durante, R. Marie, Fernand Bezançon, Legry. — *Système nerveux central (cerveau et moelle épinière). — Nerfs. — Cœur et vaisseaux. — Rate. — Ganglion lymphatique. — Larynx.* — 1 fort volume grand in-8, avec gravures en noir et en couleurs. . . . . **35** fr.

Pour paraître fin 1907 :

Tome IV, par MM. Cornil, Chistmann, Legry, Brault, Marie, Letulle, Hallé. — *Tube digestif. — Foie. — Rein et capsule surrénale. — Pancréas. — Testicule. — Bassinet. — Urètre — Vessie. — Corps thyroïde. — Thymus et corps pituitaire. — Utérus. — Mamelles. — Ovaire. — Placenta.* — 1 fort vol, gr. in-8, avec gravures en noir et en couleur.

ED. GALLOIS

37, Rue de Dunkerque, 37. — PARIS

Télégrammes : SIOLLAG. — *Téléphone :* 405-80.

CHIMIE — PHYSIQUE
BACTÉRIOLOGIE
APPAREILS POUR LES SCIENCES

ÉTUVES — BAINS-MARIE

Filtres, Stérilisateurs — Appareils de Chauffage

PORCELAINE A FEU — TERRE et GRÈS
CRISTALLISOIRS, BOITES de RÉTRI

TUBES A CULTURE, BALLONS DIVERS
VERRE D'IENA — VERRE SPECIAL

LAMES et LAMELLES, CAPSULES, etc. etc.

Balances — Autoclaves
Colorimètres — Spectroscopes
Saccharimètres

VERRERIE SOUFFLÉE POUR RECHERCHES BACTÉRIOLOGIQUES
Ampoules à sérum
VERRERIE GRADUÉE DE PRÉCISION

Produits Chimiques Purs — Réactifs

EXÉCUTION DE TOUTES PIÈCES SUR DESSINS OU MODÈLES

Coulommiers. — Imp. PAUL BRODARD.

7514

JOURNAL

DE

L'ANATOMIE

ET DE

LA PHYSIOLOGIE

NORMALES ET PATHOLOGIQUES

DE L'HOMME ET DES ANIMAUX

Fondé par CHARLES ROBIN (1864-1885)

Continué par GEORGES POUCHET (1885-1894)

PUBLIÉ PAR MATHIAS DUVAL

Membre de l'Académie de médecine, professeur à la Faculté de médecine

AVEC LE CONCOURS DE MM.

RETTERER
Professeur agrégé à la Faculté de médecine de Paris.

et

TOURNEUX
Professeur à la Faculté de médecine de Toulouse.

Gustave LOISEL
Directeur du Laboratoire d'Embryologie générale à l'École des Hautes Études.

XLIIIe ANNÉE, 1907. — N° 4. — JUILLET-AOUT

FÉLIX ALCAN, ÉDITEUR

108, BOULEVARD SAINT-GERMAIN, PARIS

TABLE DES MATIÈRES

A. BRANCA. — Le diamant du poulet. [PLANCHES XV A XVII] (*Avec 10 figures*) 341

P. ANCEL et P. CAVAILLON. — L'évolution du mésentère commun chez l'homme. (*Avec 17 figures*) 387

É. GÉRAUDEL. — Le parenchyme hépatique et les voies biliaires sont deux formations génétiquement indépendantes. (*Avec 1 figure*) 410

Le *Journal de l'Anatomie et de la Physiologie* paraît tous les deux mois :

CONDITIONS DE LA SOUSCRIPTION

Un numéro	6 fr. »
Un an, pour Paris	30 »
— pour les départements et l'étranger	33 »

CHAQUE LIVRAISON CONTIENT :

1° Des *travaux originaux* sur les divers sujets que comporte son titre, accompagnés de planches hors texte en noir et en couleurs, et de gravures dans le texte ;
2° Des *analyses et comptes rendus* de travaux présentés aux Sociétés savantes françaises et étrangères.

IL A EN OUTRE POUR OBJET :

La *tératologie*, la *chimie organique*, l'*hygiène*, la *toxicologie* et la *médecine légale* dans leurs rapports avec l'anatomie et la physiologie ;
Les applications de l'anatomie et de la physiologie à la *pratique de la médecine, de la chirurgie et de l'obstétrique*.

Les ouvrages à analyser, et tout ce qui concerne la rédaction, devront être adressés *franco* à la librairie FÉLIX ALCAN, 108, boulevard Saint-Germain, Paris (6e).

FÉLIX ALCAN, ÉDITEUR

En cours de publication :

DICTIONNAIRE

DE

PHYSIOLOGIE

PAR

Ch. RICHET

Professeur de physiologie à la Faculté de médecine de Paris.

Vient de paraître :

TOME VII. — Fasc. III : *Goût* à *Graphique*. 1 vol. in-4° avec gravures... **8 fr. 50**

21 fascicules parus, chacun. **8 fr. 50**; 3 fascicules forment 1 volume du prix de **25 fr.**

AUG 1 1907

RECHERCHES SUR LA KÉRATINISATION

I

LE DIAMANT DU POULET

Par A. BRANCA.

PLANCHES XV A XVII

INTRODUCTION.

Un fait des plus curieux dans l'histoire de la kératinisation, c'est la variabilité des phénomènes qui préparent l'édification des productions cornées.

Tantôt la kératinisation s'effectue d'emblée, à la surface de certaines membranes ; tantôt elle est précédée par la sécrétion de produits, tels que l'éléidine ou la substance onychogène.

Parfois, dans l'évolution d'un même organe, plusieurs processus se succèdent (tégument externe) ou coexistent (poil), et cette complication n'est pas faite pour simplifier l'étude de la kératinisation.

A côté des formations cornées permanentes, les mieux connues de toutes, il existe des phanères transitoires.

De ces phanères, les uns sont soumis à des phénomènes de remplacement : tels les dents cornées des jeunes Anoures ; d'autres se détachent, sans qu'à leur place prenne naissance un organe similaire, et c'est un phanère de ce dernier type qui doit nous occuper ici.

Au moment de la naissance, chez nombre d'ovipares (poulet,

canard, perruche, etc.), la partie supérieure du bec est surmontée d'une saillie de taille exiguë et de forme conique. Cette saillie opaque, blanche, dure et coupante comme un éclat de porcelaine, se développe relativement tôt; elle servirait à l'oiseau à briser sa coquille: elle tombe, son rôle une fois achevé : c'est elle qu'on nomme le *diamant*[1]. Elle est figurée, avec une remarquable exactitude, dans l'*Atlas d'Embryologie* de mon maître, le professeur Duval; je me borne donc à renvoyer aux belles planches de cet ouvrage qui voudrait voir « l'extérieur » du diamant, pour emprunter l'expression des vétérinaires[2].

J'ai examiné tout d'abord le diamant du poulet. Les raisons de ce choix sont multiples : la structure de cet organe est assez simple; son évolution peut être suivie jour par jour: le matériel qu'exige pareille recherche est de ceux qu'on se procure aisément. Tous ces avantages compensent un peu les difficultés techniques qu'on rencontre, à chaque pas, dans l'étude du diamant.

Pour réunir le matériel qui m'était nécessaire, je me suis d'abord fait envoyer de la campagne des œufs fécondés; ces œufs, aussitôt reçus, étaient portés dans une étuve, avec les précautions d'usage. Les premiers jours, les résultats furent excellents, mais à mesure qu'on approchait du 21e jour, la mortalité des fœtus augmentait dans de déplorables proportions, et j'ai perdu, de la sorte, des douzaines et des douzaines d'œufs.

J'ai dû me procurer des œufs qui, le jour de la ponte, furent numérotés et confiés à des couveuses choisies. Ces œufs furent fixés aux divers jours de l'incubation, et j'ai pu, de la sorte, rassembler, en quelques semaines, une collection aussi abondante et aussi complète que je pouvais le désirer[3].

1. Et, de fait, qu'on examine par sa face interne la coquille que le jeune poulet commence à percer, pour sortir de l'œuf? on y observe de fines rayures qu'on dirait tracées avec la pointe d'un burin, et ces rayures sont situées précisément en regard du point qu'occupe le bec du poulet. Elles servent d'amorce à l'orifice que perce le poulet et qu'il agrandit progressivement.

2. 1889, Mathias Duval, *Atlas d'embryologie*, planche X, fig. 154 et 155 (8 jours), 158 (9 jours), et 160 (13 jours).

3. Je tiens à remercier ici mon ami M. Calot qui s'est prêté à cette besogne fastidieuse avec une bonne grâce et avec un soin qui ne se sont jamais démentis. J'ai plaisir à reconnaître que c'est à lui que je dois d'avoir pu effectuer toutes mes recherches sur le diamant du poulet et du canard.

J'ai examiné 94 poulets, du 4e au 21e jour, sans compter une dizaine de poussins[1].

De ces poulets, les uns ont été fixés dans des liqueurs osmiques[2], les autres dans des mélanges mercuriques[3] ou dans le liquide de Bouin.

Les premiers ont été colorés, dans les teintures d'aniline (safranine, triple coloration de Flemming, etc.), ou dans l'hématoxyline au fer.

Les seconds ont été traités par diverses hématoxylines et par les teintures plasmatiques usuelles (éosine-orange, vert lumière, etc.).

Avant d'être « microtomisées », les pièces ont passé très rapidement dans la série des alcools, dans le xylol ou le sulfure de carbone, dans les paraffines; j'ai eu soin d'effectuer ces diverses manipulations à une température aussi basse que possible.

En dépit de ces multiples précautions, le diamant est difficile à débiter en coupes sériées[4]. Le fait s'explique : il s'agit là d'éléments kératinisés, superposés sur un grand nombres d'assises. La fixation, l'inclusion durcissent la corne et la rendent cassante; trop souvent, les coupes se disloquent et s'effritent; elles adhèrent mal à la lame de verre où la solution albumineuse devrait les fixer. De là des mécomptes que connaissent, sans doute, les histologistes qui se sont livrés à l'étude de la corne ou de l'os. C'est dire qu'il n'est pas aisé d'obtenir des coupes totales, rigoureusement sériées, électivement colorées. Les belles préparations sont de règle avec les tissus mous; elles sont ici l'exception, et j'avouerai, dut-on m'accuser de maladresse, que j'ai longtemps travaillé pour

1. Ces poulets se répartissent de la façon suivante :

IVe jour	4	XIIIe jour	6
Ve —	5	XIVe —	2
VIe —	4	XVe —	5
VIIe —	6	XVIe —	7
VIIIe —	5	XVIIe —	7
IXe —	5	XVIIIe —	5
Xe —	4	XIXe —	6
XIe —	8	XXe —	4
XIIe —	7	XXIe —	4

2. Liqueur de Flemming forte ou d'Hermann.
3. Sublimé salé, Zenker, sublimé formo-acéto-picrique.
4. Surtout à partir du 14e jour.

réunir la série des coupes indispensable à l'étude du diamant[1].

Une dernière remarque: le poulet ne paraît pas parcourir les divers stades de son évolution avec une égale rapidité. Qu'on examine une série d'embryons du même âge, on trouvera toujours des individus plus développés les uns que les autres. Pareil fait n'a pas lieu de nous étonner : il a été signalé déjà par nombre d'embryologistes.

I

Stade de l'épaississement ectodermique.

I. — *Les phénomènes préliminaires.* — 1) Lorsqu'on examine, sur des coupes sagittales, des embryons de poulet du 4e jour, la tête se limite par une série de surfaces convexes. Deux de ces faces nous intéressent particulièrement; l'une est antérieure; l'autre est inférieure et se raccorde, à angle droit, avec la paroi postérieure du pharynx; elle est située en regard de l'ébauche cardiaque.

Les coupes médianes ou paramédianes se reconnaissent aisément: à l'extrémité dorsale du plancher céphalique vient s'ouvrir le bourgeon hypophysaire, et, plus en arrière, au milieu du mésoderme, en avant du névraxe, se trouve le segment supérieur de la notocorde.

Les coupes latérales se caractérisent par la présence d'une fossette : la fosse olfactive.

Sur la face antérieure de la tête, l'ectoderme cutané est mince[2] et réduit à un épithélium pavimenteux simple. Les noyaux de cet épithélium sont ovoïdes, aplatis parallèlement à la surface cutanée, et leur petit diamètre atteint l'épaisseur même de l'épithélium (2 μ).

Il n'en va plus de même sur la face cardiaque de l'extrémité céphalique. L'ectoderme est au second stade de son évolution : il s'est stratifié, mais son épaisseur varie avec les points considérés.

1. J'ajouterai que les éléments du diamant sont de taille relativement petite, et, partant, d'une lecture souvent difficile.
2. Épaisseur 18 μ; 2 assises de noyaux.

Il atteint son épaisseur maxima aux deux extrémités de cette face, tout en avant[1] et surtout tout en arrière; dans le reste de son étendue, il est relativement mince[2].

Notons en passant que l'ectoderme cutané atteint son épaisseur maxima sur le versant postérieur[3] de la fossette olfactive.

2) Au 5e jour, la forme des parties se modifie; une dépression dirigée d'avant en arrière apparaît un peu en arrière de la fosse

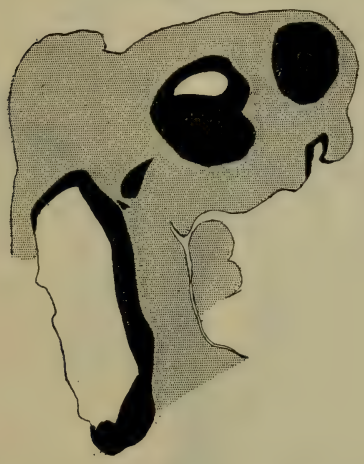

Fig. 1. — Poulet du 4e jour. Coupe antéro-postérieure demi-schématique, passant par la fosse olfactive (gr. = 12 d.).

Fig. 2. — Poulet du 4e jour. Coupe antéro-postérieure et médiane, demi-schématique, pour montrer la forme de l'extrémité céphalique (gr. = 12 d.).

olfactive. Dépression et fosse olfactive occupent alors la face inférieure de la tête.

La fosse olfactive ne tardera pas à se déplacer, comme si elle recevait le contre-coup des changements de forme, dont l'encéphale est le siège. Elle arrive à se trouver dans le segment inférieur de la face antérieure de l'extrémité céphalique.

Les coupes médianes nous montrent l'apparition d'une saillie nouvelle. Cette saillie se développe à l'union de la face antérieure et de la face inférieure de l'extrémité céphalique. Elle proémine en avant et en bas. Elle n'est autre que le bec.

1. Épaisseur 45 à 50 μ; 4 à 5 assises de noyaux.
2. Épaisseur 7 à 11 μ; 1 à 2 assises cellulaires.
3. Épaisseur 90 μ; noyaux superposés sur une dizaine de rangs.

II. — *Epaississement ectodermique.* — C'est sur les embryons de la fin du 5e jour qu'apparaît l'ébauche du diamant.

1) Cette ébauche est représentée, à l'origine, par un simple épaississement épidermique, mais cet épaississement se distingue des autres épaississements qu'on peut trouver sur la tête de l'embryon

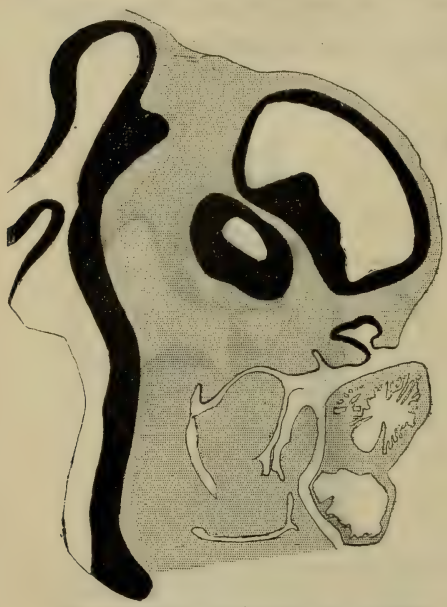

Fig. 3. — Poulet du 5e jour. Coupe antéro-postérieure demi-schématique, passant par la fosse olfactive (gr. = 12 d.).

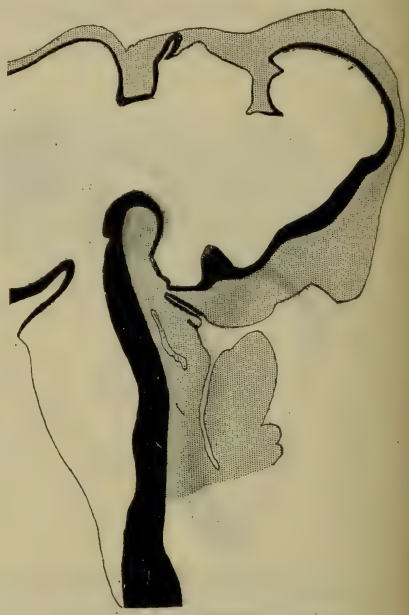

Fig. 4. — Poulet du 5e jour. Coupe antéro-postérieure demi-schématique, passant par la ligne médiane (gr. = 12 d.).

et, par son siège, sur la face supérieure du bec, et par la manière dont il se comporte à l'égard des fixateurs.

Dans les régions voisines du diamant, les éléments sont plus ou moins rétractés; les corps cellulaires sont comme ramassés autour du noyau; de ce fait, ils paraissent séparés les uns des autres par des espaces vides et l'épiderme semble criblé de lacunes.

Sur l'ébauche du diamant, tout au contraire, la fixation n'a pas déterminé pareil « artefact ». Les cellules sont pressées les unes contre les autres[1]. D'où l'aspect assez homogène que présente notre épaississement épidermique.

1. C'est tout au plus si l'assise basilaire, plus jeune, plus vulnérable, plus tardivement atteinte par le réactif manifeste pareille altération.

2) Sur les coupes intéressant le plan médian, cette ébauche, épaisse de 45 μ, se montre formée par un épiderme stratifié sur 6 à 8 couches (Planche XV, fig. 1).

A. L'*assise basilaire* est implantée sur une membrane basilaire[1] qui la sépare nettement du derme sous-jacent. Les cellules, accolées

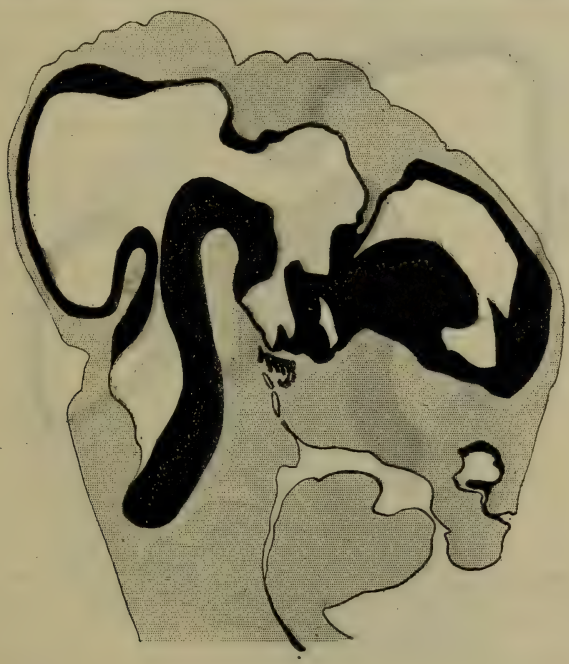

Fig. 5. — Poulet du 6e jour. Coupe antéro-postérieure demi-schématique passant par l'orifice externe des fosses nasales. Les zones où l'ectoderme segmentaire est épaissi sont marquées par un trait épais (gr. = 12 d.).

ou légèrement écartées l'une de l'autre, sont de taille exiguë et presque entièrement remplies par le noyau. Ce noyau, long de 5 μ, arrondi ou allongé perpendiculairement à la surface dermique, est muni de 1 ou 2 nucléoles, et ces nucléoles sont toujours plus gros que ceux que présentent les éléments dermiques.

B. Les *cellules malpighiennes*, superposées sur 4 à 6 couches, se distinguent des cellules basilaires par le développement qu'a pris le corps cellulaire et le noyau; ce noyau, de forme et d'orientation variables, est porteur d'un nucléole volumineux, irrégulier, unique

1. Les capillaires dermiques sont au moins distants de 60 μ de cette membrane.

ou double. Avec les plus forts grossissements même, il est très difficile d'analyser ces cellules malpighiennes. Elles paraissent pourtant présenter un protoplasma très finement réticulé et un hyaloplasma. En raison de cette structure même, les espaces intercellulaires, très étroits, sont difficiles à reconnaître et je ne saurais

Fig. 6. — Poulet du 6e jour. Coupe antéro-postérieure et médiane, demi-schématique. Les zones où l'ectoderme est épaissi sont marquées par un trait épais (gr. = 12 d.).

affirmer qu'ils sont, alors, traversés par des ponts protoplasmiques.

C. L'assise superficielle de l'épiderme est aisément reconnaissable (*stratum superficiel*). Elle est très mince puisqu'elle ne dépasse guère 1 μ. Elle se colore plus fortement que le reste de l'épiderme. Les noyaux dont est semée cette assise sont allongés parallèlement à la surface de la peau. Leurs deux diamètres perpendiculaires atteignent respectivement 1 et 4 μ.

2) La région qui entoure l'épaississement épidermique se raccorde à cet épaississement par une courte zone de transition au delà de laquelle cet épiderme, épais de 15 à 17 μ, se montre réduit à deux assises cellulaires.

L'assise profonde est remarquable par ses noyaux ovoïdes, allongés perpendiculairement à la basale, et tassés les uns contre les autres.

Les noyaux de l'assise superficielle sont polymorphes et un peu plus volumineux que ceux de l'assise basilaire. Leur grand axe est parallèle à la surface dermique : souvent ils se disposent bout à bout et simulent parfois un chapelet. Ces noyaux ont des nucléoles qui sont toujours plus volumineux que ceux des cellules conjonctives et plus petits que ceux du diamant.

Ajoutons qu'à ce stade on trouve des mitoses nombreuses, et dans le derme, et dans l'épiderme. Dans l'épiderme, les mitoses siègent, indifféremment, dans l'une quelconque des assises du tégument, et, alors même qu'on considère des points épaissis de l'épiderme (6 à 8 assises), on trouve des figures de division dans les cellules épithéliales les plus superficielles. C'est là d'ailleurs un fait sur lequel j'ai eu l'occasion d'insister à diverses reprises.

II

Stade de la couche granuleuse.

Un second stade de l'évolution est caractérisé par l'apparition d'un produit de sécrétion dans les assises superficielles du corps muqueux, et à la couche ainsi différenciée on donne le nom de *couche granuleuse*. Ce stade est réalisé dès la fin du 6e jour. (Planche XV, fig. 2.)

A ce moment, l'ébauche du diamant s'est accrue, du fait des processus de division dont elle est le siège. Elle s'est étalée en surface et s'est épaissie (70 à 75 μ). Les assises cellulaires qui la constituent sont au nombre de 10 à 12, suivant les points considérés [1].

A. *La couche basilaire* s'implante sur une basale mince et onduleuse qui court, sans interruption, à la surface du derme. Les noyaux de cette couche sont globuleux (4 μ) ou ovoïdes (3 sur 5 μ), et fortement colorables. Les éléments qu'ils individualisent sont polymorphes, et souvent de forme basse, et, par endroits, ces éléments paraissent fusionnés les uns avec les autres.

1. Là ou l'ectoderme présente son épaisseur maxima.

B. Les *cellules malpighiennes* sont polyédriques et leur taille (10 μ) s'accroît à mesure qu'elles se rapprochent de la surface du tégument.

Elles ont un noyau clair, relativement volumineux (7 à 8 μ) et sont pouvues d'un gros nucléole, unique ou double [1].

Quant au cytoplasme, il n'a subi que d'insignifiantes modifications. Les cellules toutefois sont bien délimitées; un espace intercellulaire étroit les sépare les unes des autres, et cet espace est traversé par des ponts protoplasmiques très fins [2], très courts et très serrés.

C. Au-dessus du corps de Malpighi s'étagent, sur 1 ou 2 rangs, les éléments de la *couche granuleuse*, alors localisée au centre de l'épaississement ectodermique.

Ces éléments se distinguent aisément des cellules sous-jacentes. Ils sont nettement limités; leur cytoplasme est remarquablement clair; il est semé de corpuscules arrondis ou allongés en bâtonnets; ces corpuscules clairsemés sont toujours de taille exiguë, à ce stade de l'évolution. Ils se colorent fortement en noir par l'hématoxyline au fer.

D. Notons encore que la couche granuleuse est recouverte par cette assise lamelleuse que nous avions précédemment appelée le *stratum superficiel*.

Ce qui caractérise dans le second stade de l'évolution, c'est d'abord l'accroissement en tous sens de l'ébauche du diamant; c'est surtout l'apparition, dans la zone superficielle du corps muqueux proprement dit, d'une couche cellulaire semée de fins granules et cette couche granuleuse va s'étendre en s'interposant dorénavant entre le corps muqueux dont elle provient et le stratum superficiel qui la recouvre d'une mince pellicule [3].

1. La teneur en chromatine de ces cellules malpighiennes est faible; elle ne paraît pas supérieure à celle des cellules basilaires, mais cette chromatine est éparse dans un champ beaucoup plus étendu : d'où l'aspect différent des noyaux malpighiens, clairs et relativement volumineux, et des noyaux basilaires, opaques et de taille exiguë.

2. On ne peut les voir qu'avec des objectifs à immersion.

3. Le chorion est toujours formé de cellules conjonctives (tissu réticulé à mailles vides), et à ce moment la striation des myofibrilles est très apparente sur les muscles volontaires.

III

Stade des fibrilles épidermiques.

A peine la couche granuleuse vient-elle d'apparaître au point culminant de l'épaississement ectodermique qu'un fait histologique nouveau inaugure la venue d'un troisième stade : des fibrilles épidermiques se développent dans les couches superficielles du corps muqueux.

Mais avant d'étudier la structure du phanère, pendant cette nou-

Fig. 7. — Bec d'un poulet du 7e jour. En haut, la mâchoire supérieure avec l'ébauche du diamant.

Fig. 8. — Bec d'un poulet du 8e jour.

velle étape de l'histogenèse, voyons quelles modifications morphologiques sont survenues dans l'évolution de cet organe.

I. — Tout d'abord, le revêtement épithélial s'épaissit, du fait des mitoses qui s'effectuent dans sa zone profonde, et du fait de l'accroissement de taille qu'on observe dans ses éléments.

Mais cet épaississement ne porte pas également sur toute l'étendue du corps muqueux ; il atteint son maximum dans la région qui donnera naissance à la portion centrale du diamant ; il décroît progressivement, à mesure qu'on s'écarte de cette zone.

D'autre part, l'épaississement ectodermique varie de forme, au cours de l'évolution.

C'est d'abord une lentille plan-convexe ; c'est bientôt une saillie conique.

Ce cône, d'ailleurs, est loin d'avoir une régularité géométrique ;

son sommet est arrondi; son versant supérieur ou nasal est en pente douce et régulière; son versant inférieur ou buccal se limite par une ligne brisée. (Planche XV, fig. 3.)

Les changements de forme de l'épaississement ectodermique sont connexes de profondes modifications structurales. A l'aide d'une simple loupe il est aisé de voir que le corps muqueux compte dorénavant deux couches, l'une profonde, l'autre superficielle. La première est pâle; elle s'étend sur toute l'étendue du bec; la seconde se présente, sur les coupes, comme une tache fortement colorée; elle est localisée, sous forme d'un étroit îlot, au centre de la couche profonde qu'elle recouvre complètement : c'est elle seule qui détermine la saillie du diamant. (Planche XVI, fig. 10 et 12.)

Pour apporter quelque précision à la description qui va suivre, nous distinguerons dans l'épiderme qui revêt la face supérieure du bec, deux zones, l'une centrale, *adamantigène*, l'autre périphérique ou *couronne*.

Ces deux zones possèdent les mêmes couches. A l'une comme à l'autre, on peut décrire une assise basilaire, un corps muqueux, un stratum granuleux, un stratum superficiel.

Mais, dans la zone périphérique, le corps muqueux est mince et partout identique à lui-même [1]; dans la zone centrale, ce corps muqueux épaissi présente les deux régions superposées, que j'ai signalées plus haut, et que je désignerai brièvement sous le nom de *corps muqueux inférieur* et de *corps muqueux supérieur*.

En examinant une série de pièces, il est facile de voir que le corps muqueux supérieur se différencie progressivement aux dépens de la partie superficielle du corps muqueux primitif; corps muqueux inférieur et supérieur sont à peu près d'égale étendue sur le bec représenté dans notre fig. 10, pl. XVI ; sur la coupe d'un autre bec (fig. 12, pl. XVI) le corps muqueux supérieur a pris un développement considérable, en réduisant d'autant le corps muqueux inférieur. Les deux zones du corps muqueux présentent donc un développement inégal et précisément inverse.

1. Nous signalerons au cours de ce travail une série d'autres caractères qui permettent de distinguer les deux zones du diamant; je me borne à relever ici la différence la plus marquante.

II. — Le diamant repose sur un derme et sur une membrane basale dont il nous faut résumer, d'un mot, les caractères.

1) Le *derme* est formé de cellules conjonctives étoilées, anastomosées entre elles, et ces cellules constituent un tissu réticulé à mailles vides. Leurs noyaux ont le même aspect que les noyaux épidermiques, à quelques différences près : ils sont plus petits, généralement allongés parallèlement à la basale, et leur nucléole est remarquablement exigu. Le corps cellulaire est souvent très peu développé, et, parfois, il semble réduit aux expansions anastomotiques qui paraissent alors s'implanter sur le noyau; quelques-unes de ces cellules sont en mitose.

De plus, ce tissu conjonctif est semé de capillaires, d'abord rares et distants de l'épiderme. Mais au fur et à mesure que l'évolution progresse, les capillaires augmentent de nombre et de taille; en même temps, ils se rapprochent de la membrane basale au contact de laquelle nombre d'entre eux finiront par arriver.

2) Cette *basale* est mince, nette, continue, onduleuse; elle présente parfois de légers festons, très rapprochés les uns des autres, et sur chacun de ces festons s'implante alors une cellule de la couche profonde de l'épiderme. Ces adhérences entre la basale et l'épiderme sont étroites. Aussi, quand l'épiderme se trouve accidentellement séparé du chorion, sa face profonde emporte généralement avec elle la membrane basale.

3) Quant à l'*épaississement ectodermique*, sa structure doit être examinée successivement au niveau de sa zone centrale (adamantigène) et de sa zone périphérique (couronne).

A. — *Zone centrale*. a) *Cellules basilaires*. — Les cellules basilaires sont généralement très basses, et serrées les unes contre les autres.

Leur noyau sphérique (5 μ) ou ovoïde (6 μ sur 4) est petit; il occupe généralement le pôle apical de la cellule, et son diamètre transversal mesure la largeur de la cellule. Ce noyau contient un nucléole généralement unique[1], des granules de chromatine très fins, épars sur un réseau de linine, un suc nucléaire très légèrement

1. Il existe parfois 2 ou 3 nucléoles, qui sont alors plus petits que le nucléole unique, et sont disposés côte à côte ou disséminés dans le champ nucléaire.

colorable. En raison de tous ces caractères, le noyau des cellules basilaires paraît plus colorable que le noyau des cellules sus-jacentes.

Le corps cellulaire est si réduit que parfois les noyaux basilaires paraissent se toucher. Pourtant, en maint endroit, les limites cellulaires sont aisément visibles; un trait colorable individualise nettement les cellules basilaires; parfois même, les cellules sont séparées par un espace intercellulaire remarquablement étroit et des ponts d'union très courts sont tendus entre les faces adjacentes de deux cellules voisines[1].

b) *Corps muqueux inférieur.* — Comme il est facile de le voir, le corps muqueux inférieur change d'aspect au cours de l'évolution.

Tout d'abord c'est une bande à bords parallèles (voir fig. 10, pl. XVI) et sa face superficielle est recouverte par le corps muqueux supérieur qui ressemble à une lentille plan-convexe.

Plus tard le corps muqueux inférieur affecte la forme d'un godet, et, dans la concavité de ce godet, repose la sphère que représente le corps muqueux supérieur (voir fig. 3, pl. XV).

Le corps muqueux inférieur est essentiellement formé de cellules, aplaties[2] et disposées en lits assez réguliers; ces lits dessinent des arcs, à concavité supérieure, disposés concentriquement, les uns au-dessus des autres.

Mais vers la fin du troisième stade de l'évolution, ces cellules malpighiennes prennent une autre disposition. Elles grossissent, deviennent isodiamétrales; elles s'allongent enfin, et leur grand axe est perpendiculaire à celui de la membrane basale; leur noyau s'arrondit et augmente de taille, sans changer de structure.

Ces noyaux sont alors plus volumineux et plus clairs, qu'au niveau de la couche basilaire. Ils sont aussi plus espacés les uns des autres, du fait du développement qu'a pris le cytoplasme. D'abord aplatis (7 à 8 μ sur 3 μ), plus tard globuleux, ces noyaux, limités par une membrane bien nette, sont remarquables par leur nucléole.

Ce nucléole, relativement très volumineux[3], est sujet à des varia-

1. Qu'il s'agisse de deux cellules basilaires ou qu'il s'agisse au contraire d'une cellule basilaire et d'une cellule du corps muqueux.
2. Cellules de 25 μ sur 6 à 7 μ; noyau de 7 à 8 μ sur 3 μ.
3. Plus volumineux que dans toute autre région du diamant.

tions de forme fort étendues : il est sphérique, ovoïde, où muni de courts prolongements qui lui donnent un aspect étoilé; il est simple, double ou triple, et, en pareil cas, les nucléoles sont accolés ou disséminés dans le champ nucléaire.

Traité par l'hématoxyline et l'éosine, le nucléole présente deux zones : une zone périphérique bien développée, colorée en violet et une zone centrale, plus petite et d'un beau rose vif; dans les pièces teintes par la méthode de Flemming, le nucléole est rouge; sur les coupes colorées par la safranine, le nucléole est rouge et présente en son milieu une petite tache. Cette tache est opaque ou claire, selon qu'on met au point sur la périphérie[1] ou sur le centre du nucléole.

Un réseau lâche de linine cloisonne la masse du noyau. Il s'insère sur une membrane nucléaire épaisse et la plupart de ses fils convergent vers le nucléole; dans le cas de nucléoles multiples, chaque nucléole constitue un centre d'où paraissent diverger des fils de linine, semés de grains de chromatine.

Ajoutons que nombre de noyaux du corps muqueux inférieur sont en mitose; leur plan de division varie d'une cellule à l'autre.

Quant au cytoplasme individualisé autour de ces noyaux, il est réticulé. Le réticulum, avec ses nœuds légèrement épaissis, circonscrit des mailles polygonales; il s'insère sur une membrane cellulaire, colorée comme le réticulum cellulaire, mais un peu plus épaisse que les travées de ce réseau.

Les rapports qu'affecte une cellule donnée avec les cellules qui l'entourent comportent plusieurs modalités.

Exceptionnellement les cellules paraissent accolées les unes contre les autres; un trait colorable les sépare, qui résulte de l'adossement des membranes cellulaires voisines. Plus souvent, les éléments épidermiques sont séparés par un espace intercellulaire incolore, étroit (1 μ), à bords parallèles. Cet espace, où ne pénètre jamais aucun des éléments figurés du sang, est cloisonné en perles réfringentes par des ponts protoplasmiques qui s'étendent entre les faces adjacentes de deux cellules voisines. Ces ponts, courts et

1. Qui est claire quand la tache est opaque et opaque quand la tache est claire.

grêles, s'implantent perpendiculairement aux surfaces cellulaires. Sur un point variable de leur trajet, ils présentent parfois un petit épaississement en forme de nodule[1].

J'ajouterai qu'aux points où convergent les angles de trois ou quatre cellules, les espaces intercellulaires s'agrandissent et se fusionnent en une petite cavité sphérique (*confluent intercellulaire*); avec un peu d'imagination, on pourrait comparer ce confluent à une petite place sur laquelle viennent déboucher des rues étroites (*espaces intercellulaires*) et barrées de place en place (*ponts d'union*).

Il importerait encore de fixer quels rapports affectent les anastomoses protoplasmiques avec le réticulum cellulaire. Les ponts d'union s'implantent-ils simplement dans la membrane cellulaire? traversent-ils cette membrane pour se continuer directement avec le morphoplasma de la cellule? C'est là une question qui me semble bien difficile à résoudre, étant donnée la taille exiguë des anastomoses protoplasmiques et des travées de réticulum.

c) *Corps muqueux supérieur.* — α) Lorsqu'on examine le corps muqueux supérieur à l'aide de colorations d'un usage courant, telle que l'hématoxyline-éosine, on constate que cette zone est formée d'une série de plages irrégulières, d'aspect variable. De ces plages, les unes sont homogènes et vivement colorées; d'autres sont pâles et leur protoplasma figuré présente une vague structure filaire; d'autres encore montrent des aspects intermédiaires : elles sont claires en leur centre, et leur pourtour est cerné d'une bordure opaque, plus ou moins épaisse. Les noyaux qui, dans cette zone, sont toujours à l'état quiescent, siègent indifféremment dans les plages claires ou dans les plages sombres; ils sont petits, allongés dans un sens ou dans l'autre, et leur contour est irrégulièrement anguleux.

En somme, l'emploi des méthodes banales donne, sur cette

1. Comme ces nodules sont parfois serrés les uns contre les autres, ils simulent alors une ligne continue qui court à distance des cellules voisines, perpendiculairement à la direction des ponts unitifs. Comme ces nodules se colorent plus vivement que les ponts d'union, on peut obtenir des préparations où les anastomoses protoplasmiques sont invisibles, mais où les nodules, tassés l'un contre l'autre, se montrent comme un trait colorable qui traverse l'espace intercellulaire, parallèlement à son grand axe.

région du corps muqueux, des renseignements par trop incomplets; il faut des techniques de choix pour mettre en valeur la curieuse structure des éléments superficiels du corps muqueux de Malpighi[1].

β) Les cellules du corps muqueux supérieur sont des éléments de taille volumineuse; leur grand axe affecte une direction quelconque, et rien n'est variable comme la forme de ces cellules : les plus profondes sont polyédriques; les moyennes sont allongées en poire ou en fuseau; les plus superficielles sont plus ou moins irrégulièrement aplaties, parallèlement à la surface épidermique. Ces cellules superposées sont tassées les unes contre les autres ou séparées par un espace clair. Quand les coupes se trouvent accidentellement hachées, c'est au niveau de cet espace que les cellules se séparent les unes des autres.

Le noyau de ces éléments est très allongé, et parfois ses contours sont anguleux. La chromatine est représentée par des granules arrondis, relativement volumineux; elle se répartit sur les restes du réseau de linine et sur la face interne de la membrane nucléaire. Exceptionnellement j'ai trouvé, dans le noyau, les restes du nucléole; en pareil cas, le nucléole était petit, accolé à la membrane nucléaire, et cependant l'on pouvait encore reconnaître à ce nucléole la structure complexe que nous lui avons décrite précédemment (voir corps muqueux inférieur).

Le cytoplasme est rempli de fibrilles colorées en noir d'ivoire par l'hématoxyline ferrique, en rouge vif par la safranine, en violet foncé par la méthode de Flemming (triple coloration).

Lorsque ces fibrilles sont coupées perpendiculairement à leur grand axe, elles se projettent comme des points colorés.

Si le plan de section qui les atteint leur est oblique, les filaments épidermiques simulent des traits assez courts, droits ou légèrement incurvés.

Les fibres épidermiques sont-elles vues de face? elles se présentent alors comme des filaments très longs et très grêles; elles sont groupées en petits faisceaux onduleux, et rappellent assez bien une

1. Les cellules polyédriques mesurent 15 à 20 μ; leur noyau atteint 7 ou 8 μ quand il est globuleux. Les deux diamètres des cellules piriformes se chiffrent par 28 et 13 μ; le noyau mesure 9 μ sur 5 μ.

chevelure qui flotte au vent. Elles chevauchent parfois les unes sur les autres, mais elles n'échangent jamais d'anastomoses; elles simulent donc des plexus, d'aspect assez simple; elles ne constituent jamais un réticulum.

Dans une même cellule, la direction générale des fibrilles est souvent unique. Dans d'autres cas, les faisceaux fibrillaires sont infléchis : aussi, dans une même cellule, la même fibrille peut être vue par sa surface et par sa tranche, selon les points considérés.

Examine-t-on les tonofibrilles d'une série de cellules adjacentes? on constate aisément que ces fibrilles varient de direction avec la cellule considérée [1].

Un dernier caractère des fibrilles épidermiques mérite d'être mis en relief : ces fibrilles restent strictement confinées au corps cellulaire dans lequel elles sont élaborées. Elles ne franchissent jamais les limites de ce corps cellulaire. Aussi les cellules du corps muqueux supérieur demeurent-elles complètement distinctes les unes des autres. Elles sont accolées, paroi contre paroi (fig. 11, pl. XVI). D'autres fois, une bande claire les sépare (fig. 12, pl. XVI), et dans cette bande court une ligne, colorée comme le cytoplasme interfibrillaire, dont nous aurons plus tard à élucider la signification. Tels sont les caractères majeurs des fibrilles épidermiques.

Il nous reste à examiner quelles particularités présentent ces fibrilles, dans les assises extrêmes du corps muqueux.

Là où le corps muqueux supérieur succède, par des transitions insensibles, au corps muqueux inférieur, on constate que les cellules malpighiennes sont reliées entre elles par des points d'union, colorables comme le cytoplasme. Sur les cellules qui présentent cette particularité, on assiste à l'élaboration des tonofibrilles. Ces fibrilles se différencient d'abord [2] au pourtour du noyau, sous forme de fils rares, à peine colorés par les teintures basiques. Entre elles et la membrane cellulaire, il existe une large bande de cytoplasme (fig. 13, pl. XVI).

A mesure qu'on considère des cellules plus rapprochées de la

1. Souvent, sinon constamment.
2. Et ce caractère est le seul qui permette, par endroits, de distinguer les unes des autres les cellules du corps muqueux.

surface du diamant, les fibrilles se rassemblent en gerbes et se colorent plus énergiquement; elles augmentent de nombre, et, peut-être, de volume; elles envahissent un territoire de plus en plus étendu, en respectant, à la périphérie de la cellule, une mince bordure de cytoplasme, qui pourra disparaître presque complètement.

Quant à l'assise cellulaire contiguë à la couche granuleuse, les fibrilles épidermiques y sont orientées, comme le noyau, parallèlement à la surface du diamant, mais, dans une même coupe, leur direction est perpendiculaire ou parallèle au plan de la coupe sagittale, suivant les cellules considérées (fig. 14, pl. XVI).

En somme, la cellule malpighienne présente, au cours de son évolution, de notables changements de structure. Tout d'abord c'est une cellule polyédrique; son noyau globuleux est clair, et muni d'un gros nucléole; son cytoplasme réticulé ou alvéolaire est relié par des points d'union aux cellules qui l'avoisinent de toutes parts.

Plus tard la cellule malpighienne devient piriforme; son noyau allongé et anguleux n'a plus de nucléole. En revanche il est riche en chromatine; le cytoplasme semble avoir perdu ses anastomoses protoplasmiques; il s'est, presque en totalité, transformé en fibrilles et ces fibrilles fixent avec énergie les teintures nucléaires.

En un mot, la cellule malpighienne change de constitution; son spongioplasma se transforme en un cytoplasme filaire.

d) *Couche granuleuse.* — La couche granuleuse succède brusquement au corps muqueux; très mince au sommet du diamant, où elle est réduite à une assise cellulaire[1] aplatie, elle s'épaissit progressivement (3 à 4 assises) à mesure qu'elle atteint la zone périphérique du diamant. Disons seulement que cette couche est formée de cellules essentiellement caractérisées par ce fait que leur cytoplasme est bourré de grains volumineux. Nous étudierons plus complètement ces éléments en examinant la constitution de la couronne.

e) *Stratum superficiel.* — Le stratum superficiel n'a pas varié d'aspect[2]. Il est toujours réduit à une assise de cellules aplaties et

1. Dans quelque cas, cette assise fait défaut au sommet du diamant; mais son absence est peut-être attribuable à un accident de préparation.

2. Ce stratum m'a paru parfois faire défaut, mais cette absence du stratum superficiel n'est peut-être qu'apparente. Cette couche peut élaborer des grains comme la couche granuleuse avec laquelle elle se confond alors.

fortement colorées. Le noyau de ces cellules est en voie d'atrophie et parfois il fait une légère saillie à la surface du tégument; le corps cellulaire se charge parfois de grains de sécrétion de petite taille.

B. — *Zone périphérique*. a) *Couche basilaire*. — Les cellules basilaires diffèrent notablement dans la zone centrale et dans la zone périphérique du thécorynque. Là, nous les avons décrites comme des cellules basses, assez mal individualisées; ici nous les trouvons sous forme de cellules polyédriques hautes, étroites, nettement limtées.

Le noyau est ovoïde et allongé parallèlement au grand axe de la cellule dont il occupe le pôle apical; son diamètre transversal mesure la largeur même de la cellule. Le cytoplasme est plus vivement colorable que le corps cellulaire des assises sus-jacentes; il s'unit par des ponts d'union courts aux cellules épidermiques qui l'avoisinent.

b) *Corps muqueux*. — Le corps muqueux s'amincit à mesure qu'on s'éloigne de la portion centrale du diamant. Il est formé d'éléments polyédriques, disposés sur un nombre variable d'assises. Les noyaux de ces éléments sont arrondis ou ovoïdes et leur structure est identique à celle que nous avons trouvée dans le corps muqueux inférieur; leur cytoplasme est réticulé.

Les cellules épidermiques sont séparées par des espaces intercellulaires, souvent assez larges, et les ponts d'union qui traversent cet espace le fragmentent en plages exiguës, d'aspect clair et de forme rectangulaire. Ces plages sont relativement volumineuses et de forme arrondie, dans les points ou plusieurs espaces intercellulaires convergent, pour s'ouvrir les uns dans les autres: pareil aspect s'observe donc là où 3 ou 4 cellules épidermiques s'opposent par leurs angles (*confluents intercellulaires*).

c) *Couche granuleuse*. — Nous avons vu la couche granuleuse se différencier dans la région qu'occupera plus tard le sommet du diamant. Une fois apparue, cette couche ne tarde pas à s'étendre: elle s'étale en surface sur le bec supérieur, et elle s'épaissit[1], et ce double mode d'accroissement s'effectue plus rapidement sur le versant buccal que sur le versant nasal de l'ébauche du diamant.

1. Du fait de la transformation des cellules superficielles du corps muqueux.

Mince en regard de la zone centrale du diamant, dont elle est très nettement séparée, la couche granuleuse s'épaissit progressivement dans la zone périphérique de cet organe [1], et là elle se continue par des transitions insensibles avec le corps de Malpighi sous-jacent. Elle est formée de grosses cellules polyédriques (15 à 20 μ) superposées sur 5, 6 ou 7 rangs, et ces cellules, qui sont toujours à l'état quiescent, n'augmenteront plus de nombre désormais (pl. XV, fig. 4).

Les noyaux de la couche granuleuse atteignent une taille de 5 à 7 μ. Ils paraissent faire défaut, dans certaines cellules : c'est que la cellule est volumineuse et que le noyau se trouve sectionné en dehors du plan qu'occupe la région de la cellule considérée. Ces noyaux sont globuleux, ou allongés parallèlement à la surface de l'épiderme. Ils sont porteurs d'un nucléole simple ou multiple.

Le cytoplasme est semé de corpuscules solides ; ces corpuscules sont toujours logés dans une vacuole [2]; un cytoplasma finement grenu, réparti sous forme de cloisons grossières, sépare ces vacuoles les unes des autres et se dispose sous forme d'une nappe continue à la surface de la cellule épithéliale.

Les corpuscules, inclus dans une même cellule, ne sont plus fins et rares ; ils sont nombreux, et de taille et de forme variables. Les plus volumineux atteignent la taille du noyau ; les plus fins ont la grosseur d'un nucléole. Ces corpuscules n'ont pas de localisation absolument fixe ; les plus gros sont ovoïdes et toujours voisins du noyau ; certains se disposent à l'un des pôles de ce noyau, à la façon d'un capuchon ; d'autres, moniliformes, entourent le noyau d'une couronne, et j'ai vu parfois le noyau complètement entouré par un de ces corpuscules. Les plus fins de ces corpuscules sont arrondis et disséminés dans le cytoplasma ; ils existent seuls ou concurremment avec les corpuscules volumineux.

Sur les pièces fixées par le sublimé ou les mélanges picriques, et colorées par l'hématoxyline-éosine, les corpuscules se colorent en violet plus ou moins clair, et parfois en rouge [3].

Sur les pièces fixées par les liqueurs osmiques et traitées succes-

1. A tel point que son épaisseur dépasse souvent celle du corps muqueux sous-jacent.
2. Qui peut-être est un artefact.
3. Ou en jaune si on utilise l'orange comme colorant plasmatique.

sivement par les couleurs d'aniline basiques (safranine, violet de gentiane), puis par les couleurs acides (acide picrique, orange, vert lumière), les grains fixent la couleur basique à moins que la décoloration n'ait été poussée trop loin : ils sont alors jaunes ou verts. J'ajouterai qu'après l'action de l'hématoxyline au fer, ces grains se colorent en sépia ou en noir d'ivoire.

Ces grains ont la valeur morphologique d'un produit de sécrétion ; ils atteignent leur plein développement pendant cette troisième période de l'évolution ; ils ne changent guère d'aspect pendant que la kératinisation commence à s'effectuer.

L'analyse histologique de la cellule granuleuse une fois achevée, il importe d'examiner quels rapports ces cellules granulenses affectent entre elles et avec le corps muqueux sous-jacent.

Tantôt les cellules sont tassées l'une contre l'autre ; un trait colorable les sépare, qui résulte de l'adossement de leurs membranes.

Tantôt les cellules sont séparées par un espace linéaire. En pareil cas, cet espace est vide, et, parfois, l'une des membranes cellulaires qui le circonscrivent, au lieu de se limiter par une ligne de même épaisseur, est régulièrement semée de nodules d'une extrême finesse[1].

Parfois l'espace clair est traversé par des ponts d'union, qui peuvent porter, en leur milieu, un petit nodule. Ces ponts d'union solidarisent entre elles les cellules de la couche granuleuse, mais ils s'étendent aussi entre les éléments profonds de cette couche et les cellules superficielles du corps muqueux sous-jacent. Je les ai trouvés parfois si courts et si pressés que l'espace intercellulaire était masqué par eux, et réduit à ses seuls confluents, et, à faible grossissement, ces anastomoses protoplasmiques en imposaient pour une substance intercellulaire.

d) *Stratum superficiel.* — Le stratum superficiel nous est connu ; je me borne à rappeler que, là où cesse la couche granuleuse[2], ce stratum ne disparaît pas, et, par sa face profonde, il entre au contact du corps muqueux de Malpighi.

Pendant le troisième stade de son évolution, l'ectoderme qui recouvre le bec s'étend en tous sens. Sa région centrale, seule,

1. Qui semblent répondre à l'implantation des ponts d'union, situés dans un autre plan.
2. A l'extrême périphérie du thécorynque.

s'épaissit dans des proportions considérables ; cet épaississement porte sur un corps muqueux qui s'est différencié en deux zones superposées dont nous avons précisé les caractères. Cette région s'accroît en s'annexant la portion de la couronne qui la sertit en quelque sorte. Et la couronne, pour compenser cette perte d'étendue centrale, recule ses limites périphériques [1].

IV

Stade du cône corné. La première kératinisation.

La kératinisation de la zone superficielle du corps muqueux commence au 10e jour, et se termine vers la fin du 13e jour de l'incubation.

Pendant ce quatrième stade de l'évolution, la couche granuleuse s'est étendue. En haut, elle se termine parfois au niveau d'une dépression [2], qu'en raison de ses rapports nous appellerons le sillon nasal ; en bas, elle se continue avec la muqueuse palatine au niveau d'une dépression d'une constance absolue : le sillon buccal.

Mais l'ectoderme ne se borne pas à s'étaler en surface ; il s'épaissit également. Il atteindra jusqu'à 600 μ ; le diamant est alors visible à l'œil nu, et sa saillie est appréciable au doigt.

Des coupes totales du bec permettent de distinguer sur cet organe deux régions. L'une est épaisse et caractérisée par la présence d'éléments kératinisés : c'est la zone centrale aux dépens de laquelle se constitue le *diamant proprement dit* ; l'autre est mince et essentiellement formée par le corps muqueux : c'est la zone périphérique ou *couronne du diamant* (fig. 21, pl. XVII).

1. A titre d'indication, je donne ici quelques mensurations de diamant (épaisseur maxima). La lettre indique la pièce sur laquelle ont été pratiquées les mensurations.

VII jours.	D. 84 μ (10 assises cellulaires).
	A. 150 μ.
	G. 184 μ (20 assises).
	F. 260 μ (25 assises).
VIII jours.	E. 260 μ.
	B. 345 μ.
IX jours.	A. 260 μ (étendue en surface mesurée en ligne droite, 1 mm).
	B. 268 μ.

2. Qui d'ailleurs est inconstante ; quand le sillon nasal ne fait point défaut, la couche granuleuse, qui vient s'y terminer, s'y montre toujours plus tardivement qu'au niveau du sillon buccal.

Si nous examinons une coupe médiane du bec supérieur, nous constaterons que son ectoderme présente des couches d'autant plus nombreuses qu'on considère un point plus rapproché du centre du diamant. A la périphérie, on observe seulement un corps muqueux et un stratum granuleux ; à mesure qu'on se rapproche de

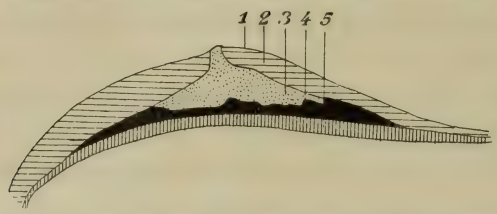

Fig. 9. — Stade du cône corné, poulet du 10e jour (coupe médiane et antéro-postérieure) 1, stratum superficiel ; 2, couche granuleuse ; 3 cône corné ; 4, corps muqueux supérieur ; 5, corps muqueux inférieur (demi-schématique).

la région centrale, le corps muqueux se différencie en corps muqueux inférieur et corps muqueux supérieur; puis, enfin, la corne apparaît. Remarquons, sans aller plus loin, que ces aspects variés qu'on trouve dans l'espace [1] répondent précisément aux stades qui se déroulent dans le temps [2], et toute cette évolution peut se lire aisément sur une seule et même coupe (fig. 9 du texte).

Les couches que nous avons distinguées présentent des réactions histochimiques différentes, et les préparations bien réussies sont d'un coloris remarquablement heureux par sa précision et sa délicatesse [3].

TEINTURES	CORPS MUQUEUX INFÉRIEUR	CORPS MUQUEUX SUPÉRIEUR	COUCHE CORNÉE	GRAINS DE LA COUCHE GRANULEUSE
1° Hémalun, éosine, orange.....	Violet pâle.	Lilas rouge.	Citron.	Violets ou rouges.
2° Hémalun, éosine.	»	»	Rose pâle.	Violets ou rouges.
3° Hématoxyline au fer	Sépia.	Bleu foncé.	Bleu de ciel.	Noirs.
4° Safranine, lichtgrün.....	Vert pâle.	Rouge vif.	Jaune.	Rouges.
5° Triple Flemming.	Jaune.	Violet ou violet rouge.	Jaune.	Violets.

1. De la périphérie au centre de l'ectoderme.
2. Du centre à la périphérie de cet ectoderme.
3. On commence à trouver des fibres élastiques dans le bec, au 13e jour.

A. — *Zone centrale.* Le chorion du bec supérieur se présente sous un aspect uniforme : il est formé de cellules conjonctives étoilées et anastomosées; je noterai que les cellules les plus voisines de l'épiderme possèdent un corps cellulaire très réduit, et un noyau 3 ou 4 fois plus petit que celui des cellules basilaires; enfin, dans la zone superficielle du chorion, on peut trouver des cellules pigmentaires. Ces cellules sont beaucoup moins abondantes, toutefois, au niveau du diamant qu'au pourtour de ce même organe[1].

En revanche, les capillaires sanguins présentent, au niveau du bec, un développement exubérant[1]; ces capillaires volumineux s'étendent jusqu'au niveau de la couche basilaire, et, sur certaines pièces, la surface recouverte par le réseau vasculaire est à peu près égale à l'aire occupée par le tissu dermique, logé dans les mailles de ce réseau.

a) *La couche basilaire.* — Les cellules basilaires ont gardé leur forme polyédrique, tout en augmentant de hauteur[2].

Leur noyau, tantôt sphérique, tantôt ovoïde[3], constitue, à lui seul, la zone apicale de la cellule. Ce noyau est plus petit, et se teint plus énergiquement que le noyau des cellules sus-jacentes; son suc nucléaire se colore faiblement; son gros nucléole est unique ou double.

Le corps cellulaire, nettement circonscrit, est relié aux éléments voisins par des ponts protoplasmiques dont la longueur est proportionnelle à l'étendue de l'espace intercellulaire (fig. 23, pl. XVIII).

b) *Corps muqueux inférieur.* — Les éléments du corps muqueux ont perdu leur forme aplatie et leur disposition en « coupe ». ont grossi. Ils affectent la forme d'un polyèdre, à grand axe vertical (15 μ).

Leur noyau, volumineux et clair, est sphérique si la cellule est isodiamétrale, ovoïde (6 μ sur 8) si la cellule s'allonge dans un sens ou dans l'autre. La structure de ce noyau n'a pas varié : on y trouve toujours un réticulum chargé de fins granules de chroma-

1. Le réseau capillaire est beaucoup moins abondant dans le tégument voisin.
2. Cellules hautes de 10 μ, larges de 7 à 8 μ.
3. A grand axe vertical. Ce noyau mesure 8 μ sur 4 s'il est allongé, 5 à 6 μ s'il est sphérique.
4. Je retrouve pourtant encore un reste de cette disposition sur un poulet de 10 jours.

tine, un ou plusieurs nucléoles, que le rasoir emporte, parfois, au delà du champ nucléaire.

Le corps cellulaire est de structure réticulée; il entoure une membrane plus épaisse et plus colorable que les travées du réticulum. Il est séparé de ses congénères par des espaces intercellulaires étroits qui convergent vers des confluents arrondis. Des ponts intercellulaires, courts, traversent ces espaces qui, parfois, sont difficiles à voir [1].

Le corps muqueux inférieur présente des figures caryocinétiques, de nombre, de siège et de direction variables, et cela sur tous les fœtus (fig. 22 et 24, pl. XVII).

C'est sur certains fœtus seulement que le corps muqueux est chargé de pigment. Tantôt il s'agit de cellules épidermiques, au niveau desquelles le pigment s'accumule et coiffe d'une calotte le pôle superficiel du noyau. Tantôt il s'agit de véritables cellules pigmentaires; ces cellules sont localisées dans les couches profondes de l'épiderme, ou s'étendent à la fois dans l'épiderme et dans le chorion. Elles sont longues, irrégulières et leur prolongement sinueux porte des rameaux généralement assez courts.

A mesure que le cône corné se développe, les cellules du corps muqueux changent de forme. Elles étaient polyédriques à grand axe vertical; elles deviennent bientôt isodiamétrales, et, à la fin du stade qui nous occupe, elles commencent à s'aplatir parallèlement à la surface du derme.

c) *Corps muqueux supérieur.* — Le corps muqueux supérieur succède insensiblement au corps muqueux inférieur, situé au-dessous de lui; par sa face opposée, il se limite par une ligne souvent irrégulièrement festonnée, qui s'engrène avec la couche cornée sus-jacente.

Les éléments qui constituent ce corps muqueux sont plus ou moins piriformes; par leur extrémité profonde, irrégulièrement découpée, ils adaptent leur forme à celle des cellules sous-jacentes (25 à 30 μ sur 10 à 12 μ).

Leur noyau quiescent est long (7 ou 8 μ), étroit (3 μ), et son

1. Au voisinage du corps muqueux supérieur, un trait colorable se substitue parfois à l'espace intercellulaire.

grand diamètre est perpendiculaire à la surface du diamant. Sa chromatine est répartie en masses irrégulières, qui sont surtout accolées contre la face interne de la membrane nucléée. Le gros nucléole du corps muqueux inférieur est réduit à un petit nodule, tangent à la membrane du noyau. Encore faut-il dire que tout nucléole fait, le plus souvent, complètement défaut.

Le cytoplasme, examiné par les méthodes ordinaires, se montre beaucoup plus colorable[1] que le cytoplasme du corps muqueux inférieur, mais sa structure, vaguement filaire, échappe à l'analyse histologique. A l'aide de colorants plus électifs, les fibrilles du cytoplasme peuvent être mises en évidence : elles se colorent en rouge vif par la safranine, en violet par la méthode de Flemming, en noir par l'hématoxyline au fer. Elles restent limitées à la cellule, au sein de laquelle elles ont pris naissance, et leurs caractères sont ceux que nous avons précédemment indiqués (fig. 22 et 25, pl. XVII).

Quand ils existent, les espaces intercellulaires sont très réduits; les ponts anastomotiques y font défaut, et il est de règle de voir les cellules épidermiques étroitement accolées l'une contre l'autre : un trait, colorable en violet foncé par l'hématoxyline, est seul à marquer les limites du corps cellulaire. Il résulte de l'adossement des membranes cellulaires.

d) *Couche cornée primaire.* — La couche cornée se différencie d'abord au sommet du diamant; elle s'étend progressivement, en tous sens, à la façon d'une tache d'huile, sans jamais atteindre toutefois la périphérie du bec supérieur.

Par sa face profonde, souvent dentelée, plane dans son ensemble, elle s'applique sur le corps muqueux supérieur; par sa face superficielle, assez régulièrement convexe, elle entre en rapport avec l'assise profonde du stratum granuleux (fig. 21, pl. XVII).

Cette couche cornée revêt la forme d'un coin, et c'est au niveau de son sommet que siègent les éléments les plus avancés dans leur évolution.

Les noyaux de cette couche cornée sont de taille inférieure à

1. Surtout au niveau de l'extrémité superficielle de la cellule.

ceux du corps muqueux et leur grand axe est plus ou moins perpendiculaire à la surface épidermique.

Certains de ces noyaux simulent une tache aux contours irréguliers, et cette tache est ovoïde ou en forme de bâtonnet droit, onduleux ou ramifié en Y. Elle se colore énergiquement et de façon souvent uniforme. D'autres noyaux ont la même forme et le même contour anguleux; leur membrane nucléaire paraît épaissie; elle est seule à fixer les teintures basiques; le reste du noyau retient les colorants plasmatiques tels que l'éosine. En somme, les noyaux de la couche cornée présentent tous les signes histologiques de l'atrophie, connexe de tout processus de kératinisation.

Le cytoplasme des cellules cornées se colore en rose par l'éosine, en jaune par l'orange, en bleu clair par l'hématoxyline ferrique, en rouge par la safranine, en violet rouge par la méthode de Flemming (fig. 18, pl. XVI).

Il ne se teint pas toujours d'une façon uniforme. Dans certains cas, avec l'hématoxyline de Heidenhain, le cytoplasme présente des régions plus colorées qui simulent des marbrures[1]; dans d'autres, le corps cellulaire est semé de traits irréguliers, qui sont peut-être les restes des fibrilles épidermiques (fig. 9, pl. XV).

Sur les coupes traitées par la méthode de Flemming, le cytoplasme est occupé par des filaments courts ou par des points, qui sont la coupe de ces filaments. Ces filaments sont-ils très tassés, ou sont-ils observés dans des coupes un peu épaisses? en pareil cas, le cytoplasme paraît homogène[2]. Dans tout autre cas, les filaments sont englobés dans un cytoplasme incolore qui les unit et les sépare les uns des autres, et ces filaments sont d'un nombre tel qu'ils semblent constituer la presque totalité du corps cellulaire (fig.19, pl. XVI).

Les cellules cornées sont entourées parfois par un trait colorable. Les plus profondes sont coniques; leur sommet arrondi ou effilé est tourné vers la surface épidermique; les plus superficielles sont apla-

1. Peut-être pareil aspect est-il imputable à une décoloration qui s'effectue irrégulièrement dans l'alun de fer.

2. Parfois même, on voit une sorte de dentelure hérisser les bords de la cellule épidermique.

ties. Ailleurs, le trait qui limite la cellule fait souvent défaut sur une partie de son pourtour : le cytoplasme semble incomplètement individualisé. Parfois même, il est impossible de distinguer les uns des autres les corps cellulaires accolés qui constituent la couche cornée.

En un mot, les cellules cornées sont tantôt nettement limitées; tantôt leur individualisation est incomplète ou paraît faire complètement défaut. Ces cellules se présentent donc sous deux aspects, qui sont les stades d'un même processus.

Les cellules du premier type s'observent généralement dans les parties profondes de la couche cornée ; les cellules du second type occupent surtout la zone superficielle de cette même couche.

Mais, pour être générale, cette répartition n'est pas absolument fixe. Les deux ordres d'éléments sont parfois entremêlés, et cette constatation incite à penser qu'au cours de cette première kératinisation, les cellules épidermiques évoluent chacune pour leur propre compte, indépendamment des cellules qui les environnent de toutes parts.

Un second fait confirme cette interprétation : le corps muqueux supérieur, avons-nous dit, entre en rapport avec le cône corné par une surface irrégulièrement dentelée. Les deux couches s'engrènent l'une avec l'autre, en opposant saillies et dépressions. Chacune des saillies du cône corné répond à une cellule ou à un groupe cellulaire kératinisé, et la kératinisation s'effectue sur certains éléments d'une assise donnée, alors que d'autres cellules, qui faisaient partie de la même assise, ne sont pas encore arrivées à ce stade de leur évolution.

Nous nous résumerons en disant : la première kératinisation est graduelle dans son apparition, lente dans son processus, irrégulière dans sa distribution. Elle est comme hésitante dans sa marche. Les éléments d'une même assise cellulaire n'arrivent pas simultanément au même stade de leur kératinisation. Nous verrons que la seconde kératinisation se distingue de la première par des caractères très particuliers, et précisément inverses, et si je ne craignais une comparaison, je dirais qu'elle est mieux disciplinée.

Il me resterait à examiner comment les fibrilles épidermiques

se comportent au cours du processus de la kératinisation. C'est là un point que nous examinerons un peu plus loin. Je me borne à rappeler ici que les fibrilles épidermiques ne disparaissent pas dans les cellules cornées : elles y sont simplement masquées.

e) *Couche granuleuse et stratum superficiel.* — Le diamant est recouvert d'une couche granuleuse et d'un stratum superficiel qui présentent des caractères identiques sur toute l'étendue du bec. Aussi ferons-nous leur étude en examinant la couronne du diamant.

B. — *Zone périphérique* (couronne du diamant). La structure de la couronne du diamant est relativement simple.

a) L'*assise basilaire* est formée de hautes cellules polyédriques à noyau apical.

b) Le *corps muqueux inférieur* est représenté par des cellules polymorphes, séparées par des confluents arrondis et par de larges espaces intercellulaires, que traversent des ponts anastomotiques. Le noyau de ces cellules est identique au noyau des éléments de la zone centrale; le corps cellulaire est réticulé. Parfois ce corps muqueux inférieur est chargé de pigment [1]; ce pigment se répartit alors et dans les cellules épidermiques et dans les grandes cellules arborisées qui s'insinuent entre les cellules épidermiques.

c) Les cellules *du corps muqueux supérieur* commencent à se montrer au pourtour du diamant, et leur différenciation s'effectue progressivement et se propage jusqu'à l'extrême périphérie du bec. Ces cellules sont irrégulièrement coniques; leur noyau allongé n'a plus de nucléoles, mais il est riche en chromatine; le cytoplasme, chargé de fibrilles épidermiques, se colore vivement. Ajoutons que les cellules du corps muqueux supérieur sont étroitement appliquées les unes contre les autres.

4° *Couche granuleuse.* — Mince en regard du diamant (cône corné) [2], haute sur le reste du bec [3], la couche granuleuse, par sa face profonde [4], contracte des rapports qu'il importe de préciser.

1. Au delà du diamant, tout le corps muqueux est chargé de pigment; il est infiltré de très nombreuses cellules pigmentaires.
2. Elle est réduite à 1 ou 2 assises cellulaires en regard du sommet du diamant.
3. Où elle compte 6 ou 8 assises cellulaires.
4. Cette face est régulière et il est exceptionnel de trouver des cellules granuleuses aux trois quarts enclavées dans le corps muqueux sous-jacent.

Dans la région centrale du bec elle recouvre l'épais cône corné; à la périphérie, elle s'applique sur le corps muqueux. Je l'ai vue parfois séparée des tissus sous-jacents par de larges lacunes ovalaires qu'on peut suivre sur les coupes en série, et trouver jusque dans l'épaisseur de la couche granuleuse.

Les éléments de la couche granuleuse nous sont connus : ce sont de volumineux éléments polyédriques (20 μ), stratifiés sur plusieurs couches; noyau de 5 à 6 μ, grains de sécrétion dont nous avons déjà précisé les réactions histochimiques, cytoplasme alvéolaire limité par un trait polygonal, ou par des lignes intercellulaires étroites, traversées par des ponts anastomotiques, tels sont les caractères majeurs de cet épithélium.

Je relèverai seulement quelques détails de structure nouveaux : 1° le noyau est parfois énorme (12 μ) et limité par un double contour; 2° le corps cellulaire des éléments superficiels est aplati; 3° le cytoplasme des cellules profondes est relié par des ponts d'union aux éléments du corps muqueux sous-jacent. J'ajouterai que le cytoplasme peut dégénérer, se transformer en globes concentriques et devenir comparable à certains calculs, mais dans la cellule ainsi altérée, on trouve encore des grains de sécrétion.

5° *Stratum superficiel.* — Le stratum superficiel, réduit à une lamelle épaisse d'un μ, recouvre la zone granuleuse.

Un dernier point mérite examen; c'est de savoir comment s'effectue le raccord entre l'épiderme du diamant et l'épithélium buccal.

Sur la figure 28 (pl. XVII), on voit une dépression à l'extrémité du bec (fossette buccale). Cette dépression superficielle se traduit, dans la profondeur, par l'apparition d'un bourgeon épithélial de forme conique. C'est au niveau de ce bourgeon que se continuent l'épithélium buccal et l'ectoderme du bec supérieur. L'épithélium buccal est mince et de structure banale. L'ectoderme

1. Ces lacunes, sont assez rares; deux d'entre elles, situées côte à côte, atteignent 91 μ sur 45; 230 μ sur 95 μ, et à leur pourtour les cellules de la couche granuleuse sont aplaties, comme si elles étaient comprimées par le liquide qui distend cette cavité.

du bec est épais; son corps muqueux[1] est surmonté par un corps granuleux qui triple ou quadruple son épaisseur. Ce corps granuleux s'amincit progressivement et finit, en mourant, sur le versant supérieur de la fossette buccale.

V

Stade de la lame cornée. — La seconde kératinisation.

Quand le diamant (*couche cornée primaire*, *cône corné*) s'est développée au centre du bec, une nouvelle couche cornée (*lame cornée secondaire*) apparaît rapidement. Elle se montre au 14e jour de l'incubation, sous la forme d'une lame, dont l'étendue est celle du bec lui-même. Elle recouvre le corps muqueux secondaire; au centre du bec, elle est recouverte par le cône corné (diamant proprement dit); plus en dehors, au niveau de la couronne, elle entre en rapport avec la couche granuleuse (fig. 26, pl. XVII).

1. Épais comme l'épithélium buccal.

2. A titre de document, je donne ici quelques mensurations de l'épiderme.

L'épaisseur *maxima* de cet épiderme sur des coupes passant par le sommet du diamant atteint les chiffres suivants :

X jours. { C. 300 μ.
E. 315 μ.
D. 430 μ.

XI jours. { B. 480 μ.
A. 480 μ (longueur totale du bec mesurée en ligne droite, 1 mm. 66).

XII jours. { F. 427 μ.
D. 460 μ (longueur totale mesurée en ligne droite, 2 mm. 44).
C. 488 μ (— — 2 mm. 31).
E. 537 μ (— — 2 mm. 316).
B. 600 μ.

XIII jours. { C. 450 μ.
D. 463 μ (longueur totale mesurée en ligne droite, 2 mm. 439).

Voici maintenant l'épaisseur des couches qui composent l'épiderme :

XII jours. C. { Corps muqueux inférieur. 48 μ.
— supérieur. 134 μ.
Cône corné..... 300 μ.

La base du cône corné atteint 790 μ.

XIII jours. { Corps muqueux inférieurr. 60 μ.
— supérieur. 60 μ.
Cône corné..... 328 μ.

La couche granuleuse atteint au maximum 80 μ sur le versant nasal et 180 μ sur le versant buccal du bec supérieur.

I. — *Zone du diamant.* — Par zone du diamant, nous entendons la zone occupée par le cône corné primaire ou diamant proprement dit. Cette zone s'est accrue aux dépens de la zone périphérique qu'elle s'est partiellement annexée.

Le derme, sus-jacent au squelette osseux, est parfois semé de cellules pigmentaires, assez rares, assez petites, et beaucoup plus pauvres en prolongements que les cellules enclavées dans l'épiderme.

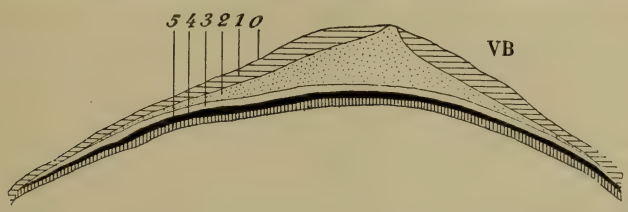

Fig. 10. — Stade de la lame cornée (poulet du 14e jour); 0, stratum superficiel; 1, couche granuleuse; 2, cône corné; 3, lame cornée; 4, corps muqueux supérieur; 5, corps muqueux inférieur (demi-schématique).

a) *Assise basilaire.* — La couche basilaire est représentée par un rang de cellules plus ou moins cubiques. Le noyau de ces éléments est globuleux ou polymorphe; le cytoplasma retient les matières colorantes beaucoup plus vivement que les cellules sus-jacentes; il se relie par des ponts d'union aux cellules qui l'avoisinent de toutes parts.

b) *Corps muqueux inférieur.* — Les deux ou trois assises profondes du corps muqueux inférieur ont tous les caractères histologiques des cellules basilaires[1] (fig. 27, pl. XVII). Elles sont petites, polyédriques et serrées les unes contre les autres.

Le reste du corps muqueux inférieur est constitué par des cellules losangiques, aplaties parallèlement à la surface dermique, mais cet aplatissement est plus ou moins marqué selon les pièces considérées.

Le noyau modèle se forme sur celle du cytoplasma. Il s'étale sans s'atrophier; il reste clair; son réseau de linine, sa chromatine, ses nucléoles, n'ont pas varié d'aspect.

Le corps cellulaire est d'une analyse à peu près impossible en raison de sa faible taille; un espace intercellulaire étroit, traversé

1. A cette différence près, s'entend, qu'elles n'entrent jamais au contact de la basale.

par des ponts d'union, le sépare des cellules voisines; un peu plus haut, l'espace intercellulaire fait place à un simple trait, un peu plus colorable que le cytoplasme (fig. 27, pl. XVII).

Chez certains embryons, le corps muqueux inférieur est pigmenté, de même que le corps muqueux supérieur. Le pigment qu'il contient se présente sous deux aspects : tantôt il se dépose dans la cellule épithéliale : c'est un croissant qui coiffe d'une calotte le segment superficiel du noyau, ou c'est un anneau qui forme couronne autour du noyau et se renfle en chaton au niveau du pôle superficiel de cet organe cellulaire.

A coté des cellules pigmentées, il existe des cellules pigmentaires. Ces éléments occupent de préférence la partie profonde du corps muqueux inférieur. Nombreux, irréguliers, arborisés, ils s'étalent parallèlement à la surface dermique.

c) *Corps muqueux supérieur.* — Au stade du cône corné, le corps muqueux supérieur se distingue nettement du corps muqueux inférieur par la forme de ses cellules et par son aptitude à fixer énergiquement les matières colorantes. Et ces différences sont si nettes qu'elles sont les premières qui sautent aux yeux de l'observateur non prévenu.

Au stade qui nous occupe, ces deux caractères distinctifs font défaut. En effet, dans toute l'étendue du corps muqueux, les cellules sont aplaties parallèlement à la surface du diamant; d'autre part, selon les méthodes employées, c'est tantôt la partie profonde, tantôt la partie superficielle du corps muqueux qui se colore avec le plus d'intensité.

Mais une étude un peu poussée du corps muqueux supérieur va nous montrer que les particularités de structure, propres à cette région, se retrouvent au stade ultime de l'évolution, aussi bien qu'aux stades antérieurs.

α) Sur les préparations colorées par les méthodes usuelles (hématoxyline-éosine-orange) les cellules du corps muqueux supérieur sont losangiques, et nettement séparées les unes des autres par un trait colorable. Le noyau est aplati et allongé dans la direction du corps cellulaire. Il est clair et dépourvu de nucléole; la chromatine s'est déposée contre la face interne de la membrane nucléaire;

quelquefois même cette chromatine s'accumule sous forme d'un croissant à l'un des pôles du noyau.

Au pourtour de ce noyau sont disséminés des grains.

De ces grains les uns sont nombreux, fins, et constitués par du pigment. Les autres, au nombre d'une quinzaine, sont arrondis, de taille variable, mais de diamètre toujours supérieur aux grains de pigment. Ils se colorent en rouge par la safranine, en violet par la méthode de Flemming, en bleu par l'hématoxyline. Ce sont là des réactions qui sont communes à ces grains et aux corpuscules, beaucoup plus volumineux, qu'on trouve dans la couche granuleuse.

β) Sur les pièces fixées par les liqueurs osmiques, et teintes par les matières d'aniline, comme le violet de gentiane, le cytoplasme se montre semé de fibrilles, électivement colorées en violet foncé. Ces fibrilles sont réparties en petits groupes, et, dans chaque fascicule, elles affectent souvent une direction variable. Ces dispositions sont nettement visibles sur les coupes perpendiculaires à la surface du diamant.

Quand la cellule est vue non plus par sa tranche, comme dans la fig. 15 (pl. XVI), mais par l'une de ses faces [1], l'inférieure ou la supérieure, l'aspect change (fig. 16, pl. XVI) [1]. Au cœur de la cellule, le noyau apparaît sous forme d'une tache jaunâtre, à contours assez flous, masqué qu'il est par les fibrilles épidermiques. Ces fibrilles sont tassées et enchevêtrées les unes dans les autres. Elles simulent une cage, disposée autour du noyau. Plus en dehors, les fibrilles épidermiques se teignent à peine et sont d'une extrême finesse. Elles paraissent faire défaut au niveau de la zone protoplasmique qui constitue l'écorce de la cellule. Elles restent donc strictement limitées au cytoplasme et ne franchissent jamais l'espace intercellulaire, ici représenté par une traînée incolore.

Toutes ces particularités sont visibles plus nettement encore sur la fig. 17 (pl. XVI) qui représente, vues à plat, des cellules malpighiennes accidentellement isolées, sur une coupe traitée par la méthode de Flemming.

1. Cette figure provient d'une coupe qui s'est trouvée hachée par le rasoir du microtome. De ce fait, certains éléments se sont déplacés. Ils ont perdu leurs rapports normaux; ils ont tourné de 90° et se sont trouvés, de la sorte, fixés par l'albumine.

J'ajouterai que, sur les pièces fortement colorées par l'hématoxyline au fer, ces cellules nous montrent un noyau ovalaire porteur de granules chromatiques. Le corps cellulaire est représenté par une plaque irrégulièrement polygonale, dont les angles sont arrondis. La surface du cytoplasme présente des crêtes colorables et des surfaces en retrait, qui sont déterminées par l'empreinte des éléments avoisinants. De plus, à l'aide de forts grossissements, on aperçoit le plexus inextricable des fibrilles épidermiques, et les petites mailles délimitées par ce plexus sont claires, et de forme ovale ou arrondie.

Sur les coupes fortement décolorées, ces plages claires semblent des vacuoles qui tranchent nettement sur le reste du cytoplasme où elles sont disséminées. Ce cytoplasme est homogène comme un lavis à l'encre de Chine; il est à peine coloré et laisse voir par transparence les éléments sous-jacents (fig. 5 et 6, pl. XV).

d) *Couche cornée secondaire.* — Cette couche constitue une bande à faces parallèles, et elle succède brusquement au corps muqueux, dont elle se distingue aisément. Elle retient en bleu ciel l'hématoxyline au fer; elle fixe les colorants diffus (éosine, orange) et les noyaux qu'elle peut présenter sont réduits à un bâtonnet, d'autant plus grêle que la cellule considérée est plus proche du corps muqueux. Nous aurons l'occasion de voir qu'au niveau de la couronne du diamant il existe, entre le corps muqueux et la couche cornée secondaire, une zone de transition de structure très intéressante : cette zone est ici trop réduite pour être fructueusement étudiée.

En allant de la profondeur vers la surface, la couche cornée se montre d'abord formée de lamelles minces, aplaties, tassées les unes contre les autres et séparées par un trait colorable d'une extrême finesse. Le corps cellulaire paraît homogène; le noyau est représenté par un bâtonnet, d'une extrême gracilité, et parfois seulement par des granules alignés en série (fig. 27, pl. XVII).

Progressivement, le corps cellulaire s'épaissit et se teint plus vivement; le noyau paraît plus court et plus trapu, mais sur les

1. Le trait se colore comme le cytoplasme, mais selon la méthode de coloration employée il est plus clair ou plus foncé que ce cytoplasme.

vues en surface, c'est une tache ovalaire, à peine plus colorée que le cytoplasme. Les cellules sont superposées en lits réguliers, et, dans une même assise, elles paraissent adhérer les unes aux autres plus fortement qu'aux assises voisines[1].

Plus haut, les cellules gardent leurs limites distinctes. Elles continuent à s'épaissir; mais cet épaississement ne porte pas également sur toutes les parties de la cellule : aussi les cellules cornées sont-elles ovoïdes, globuleuses, coniques, ou de contour très irrégulier, etc. Elles jouissent d'un polymorphisme qui défie toute description (fig. 7, pl. XV).

Quant au noyau, il est triangulaire, réniforme, ovoïde ou sphérique. Tantôt il est à l'état de pycnose. Tantôt la chromatine s'y montre irrégulièrement disséminée, et elle paraît s'incruster dans la membrane nucléaire qui, de ce fait, paraît singulièrement épaissie. Parfois même, toute trace de chromatine a disparu, et le champ nucléaire en arrive à fixer les seules teintures acides, telle que l'éosine.

e) *Le cône corné.* — La couche cornée primitive succède insensiblement à la couche cornée secondaire; quelquefois, pourtant, les deux couches cornées se superposent suivant une surface plus ou moins régulière et se distinguent assez nettement l'une de l'autre (fig. 26, pl. XVII).

Les cellules revêtent ici deux aspects principaux. Les unes sont nettement délimitées; elles sont piriformes ou plus ou moins irrégulières; leur extrémité superficielle est arrondie ou effilée en pointe; leur extrémité profonde s'adapte à la forme des cellules cornées sous-jacentes; leur cytoplasme est homogène ou prend un aspect marbré, quand certaines de ses parties se colorent ou se décolorent plus énergiquement que le reste du protoplasma; le noyau occupe souvent la zone superficielle de la cellule.

Ailleurs les cellules cornées ne paraissent pas séparées les unes des autres; leur cytoplasme est homogène et fixe moins vivement les colorants diffus que les cellules à contour nettement limité.

Dans les deux formes cellulaires, le noyau présente tous les

1. Dans les coupes un peu déchirées, la couche cornée se résout en bandes parallèles à la surface dermique.

signes de l'atrophie. Il est allongé verticalement; il se colore en bloc par l'hématoxyline, ou bien sa membrane nucléaire est incrustée de résidus chromatiques et le champ nucléaire est incolore; parfois même le noyau simule une tache claire qui se colore vivement par l'éosine, ou c'est un bâtonnet droit ou incurvé, régulier ou à contours anguleux.

Sur la coupe représentée dans la figure 26 (pl. XVII), les cellules nettement individualisées sont surtout localisées dans les régions profondes du cône corné; les cellules piriformes sont surtout abondantes sur le versant nasal[1], les cellules irrégulières prédominent sur le versant opposé du diamant. Les cellules du second type constituent à elles seules le sommet du cône corné[2].

f) *Couche granuleuse.* — Au dernier stade de l'évolution du diamant, la couche granuleuse, jusque-là identique à elle-même, devient le siège d'un processus dégénératif, qui débute ou qui évolue plus rapidement en regard du sommet du diamant. Les cellules dégénérées sont d'abord rares et disséminées au hasard; elles augmentent rapidement de nombre et finissent par constituer, à elles seules, la couche granuleuse : aussi, dans les jours qui précèdent l'éclosion du poulet, serait-il difficile de trouver une seule cellule qui soit indemne de toute altération.

Au cours de cette dégénérescence les cellules changent de taille, de forme, de rapport et de structure.

Leur diamètre n'a pas sensiblement varié, mais, au lieu d'être irrégulièrement polyédriques, les cellules sont globuleuses, ovoïdes ou sphériques; les plus superficielles toutefois sont aplaties, parallèlement à la surface épidermique.

Les cellules sont adossées l'une contre l'autre, et, parfois, du fait de leur rétraction, elles laissent entre elles des espaces irréguliers qui d'ailleurs ne doivent pas tous être rapportés à un artefact, puisque certains d'entre eux, sont encore franchis par des ponts d'union.

1. Elles forment toute la couche cornée primitive, dans les régions situées en dehors de l'axe du diamant, et les plus superficielles d'entre elles sont aplaties parallèlement à la surface épidermique.

2. Il importe de remarquer que la distinction d'une lame cornée secondaire et d'un cône corné primitif s'efface à l'extrême périphérie du cône corné, qui prend les caractères de la lame cornée secondaire.

Enfin la structure de ces éléments s'est profondément modifiée, et, sur une seule coupe, on trouve toujours des éléments arrivés à des stades dégénératifs plus ou moins avancés (fig. 8, pl. XV).

Les grains du cytoplasme n'ont plus les mêmes réactions ; au lieu de se teindre en violet, ils se colorent en rouge par la méthode de Flemming, et souvent, dans une même cellule, il existe des grains colorés par l'éosine et d'autres par l'hématoxyline ferrique.

Ces grains ont diminué de taille. Ils simulent souvent des bâtonnets plus ou moins courts; ils peuvent se trouver réduits à l'état d'une fine poussière qui se dissémine sur les travées du cytoplasme dont elle accuse les contours. Quand les mailles du cytoplasme ne sont plus occupées par des grains, elles sont remplies d'une substance hyaline qui se teint moins vivement que le réseau du cytoplasme. Dans quelques cas, le cytoplasme est tout à fait homogène : on ne peut y distinguer ni mailles, ni travées.

Quant au noyau, il est en voie d'atrophie. Sa membrane nucléaire est parfois respectée. Les grumeaux chromatiques sont adossés à cette membrane; quand ils n'occupent pas un point quelconque de la plage nucléaire. D'autre fois, et ce type est la règle dans les cellules dont l'évolution est très avancée, les grains chromatiques paraissent plongés dans le cytoplasme. Ils simulent un corps arrondi, ou une série de petits grains de taille irrégulière. Ils sont rassemblés en amas, qui peuvent simuler une étoile ; je les ai vus se disposer bout à bout, et constituer un bâtonnet moniliforme, droit ou anguleux.

g) *Stratum superficiel.* — Ce stratum paraît faire défaut, par places tout au moins.

II. — *Couronne du diamant.* a) *Assise basilaire.* — Au niveau de la zone périphérique du diamant, la couche basilaire présente des noyaux allongés verticalement, et ces noyaux peuvent être si pressés les uns contre les autres qu'il est impossible de savoir s'il s'agit là d'un plasmode ou de cellules nettement circonscrites [1].

b) *Corps muqueux.* — Le corps muqueux présente le même aspect que sur la région centrale du diamant, à cette différence

1. Ce dernier aspect s'observe parfois, et les cellules sont alors réunies par des points anastomotiques.

près que les fibrilles épidermiques sont beaucoup apparentes. Traitées par l'hématoxyline ferrique, elles tranchent, par leur teinte bleu foncé, sur le reste du cytoplasme à peine coloré, et le contraste est d'autant plus net que les fibrilles épidermiques sont, ici, de nombre relativement restreint, et largement espacées les unes des autres. J'ajouterai que ces fibrilles semblent arriver jusqu'à la surface de la cellule.

c) *Couche cornée.* — Par des transitions ménagées, la couche cornée succède au corps muqueux.

Tout d'abord certaines fibrilles épidermiques se colorent en jaune par l'orange, et, dans une même cellule, on peut trouver des fibrilles basophiles et des fibrilles acidophiles.

Dans l'assise cellulaire sus-jacente, toutes les tonofibrilles se colorent en jaune d'or, par l'orange. Elles se tassent souvent autour d'un noyau, où le réseau de linine et la chromatine sont bien visibles. La zone corticale du cytoplasme est semée de fibrilles encore nettement distinctes les unes des autres. Elle est limitée par un trait violacé qui résulte de l'adossement des membranes cellulaires.

Plus superficiellement, la cellule s'aplatit encore et son noyau est réduit à un bâtonnet. La ligne qui la limite est de plus en plus étroite, et de moins en moins vivement colorée par les teintures basiques. Les fibrilles sont pressées les unes contre les autres ; et le cytoplasme qui sépare ces fibrilles ou ces groupes de fibrilles est réduit à des espaces linéaires qui commencent à se colorer en jaune pâle.

Finalement la cellule prend un aspect homogène ; elle arrive à fixer, sans élection, les teintures acides telles que l'orange. Elle se teint en jaune dans toute son étendue, car le cytoplasme interfibrillaire a acquis la même réfringence que les tonofibrilles, et cela parce qu'il a subi, sans doute, les mêmes modifications histochimiques. Dès lors, la cellule cornée est constituée. Elle ressemble à la cellule cornée d'un ongle ou d'un poil : c'est une masse protoplasmique homogène[1], individualisée par un noyau qui, vu de face, paraît arrondi, et qui, vu de profil, simule un bâtonnet grêle et fortement coloré (fig. 20, pl. XVI).

1. Colorée en jaune par l'orange, en rose par l'éosine, en bleu ardoise par l'hématoxyline au fer.

En somme, la couche cornée secondaire se présente toujours sous le même aspect ; par sa face profonde, elle recouvre le corps muqueux dont elle tire son origine ; sa face superficielle présente des connexions variables suivant les points considérés : au centre du bec, cette face est sous-jacente au cône corné primitif ; partout ailleurs, la couche granuleuse recouvre la couche cornée secondaire.

d) *Couche granuleuse et stratum superficiel.* — Quant à la structure de la couche granuleuse et du stratum superficiel, je n'en dirai rien pour ne pas m'exposer à des redites. Les éléments qu'on y trouve sont identiques à ceux qu'on observe en regard du diamant.

Mode d'union du thécorynque et de la muqueuse buccale. — Nous avons vu qu'une fossette sépare l'ectoderme cutané de la muqueuse buccale, et qu'en regard de cette fossette superficielle, les deux épithéliums se raccordent en formant un bourgeon qui fait saillie dans la partie superficielle du derme (fig. 29, 30, 31, pl. XVII).

Au stade de la couche cornée secondaire, la fossette s'est réduite à une fissure étroite et peu profonde, du fait de l'épaississement des épithéliums qui constituent les parois de la fossette.

Dès lors le bourgeon épithélial présente deux parties, l'une profonde, l'autre superficielle.

La première est banale, elle a la structure d'un corps muqueux ; la seconde, au contraire, est différente.

Son versant supérieur, en continuité avec la couronne du diamant, s'est différencié en corps muqueux inférieur et en corps muqueux supérieur, et, bientôt, à la surface du corps muqueux supérieur va se former la couche cornée secondaire.

Son versant inférieur présente une évolution cellulaire qu'il faut suivre de la profondeur vers la surface. On y trouve d'abord des cellules polyédriques, à protoplasma compact, reliées par des ponts protoplasmiques. Successivement l'espace intercellulaire se réduit à une ligne intercellulaire ; le protoplasma, d'abord homogène, se crible de vacuoles ; le noyau s'atrophie pendant que les vacuoles

1. La couche cornée secondaire se différencie plus vite sur le versant buccal que sur le versant nasal du bec, et j'ai vu cette couche apparaître dans la fossette buccale alors que cette couche faisait défaut sur l'extrémité opposée du bec.

paraissent s'ouvrir les uns dans les autres et de ce fait le corps cellulaire est transparent.

Plus haut, enfin, les cellules diminuent de taille et paraissent réduites à une membrane épaisse, infiltrée de graisse, comme le montre la coloration noire que prend cette paroi sur les pièces fixées dans les liquides osmiques.

En résumé, la couche cornée primaire simule un cône qui, tout en s'étant étendu, continue à caractériser la région centrale du thécorynque; ses éléments se kératinisent avec une remarquable irrégularité.

La couche cornée secondaire constitue une lame qui se différencie sur toute l'étendue du corps muqueux supérieur; et les éléments qui la constituent se présentent sous un aspect toujours identique à lui-même.

C'est en raison de ces multiples caractères que nous distinguons le cône corné primaire et la lame cornée secondaire, bien que ces deux couches cornées résultent l'une et l'autre de la kératinisation d'un corps muqueux de structure filaire.

Si le mode de kératinisation de ces deux formations est identique dans son essence, il diffère dans son processus, et surtout dans son résultat.

Le cône corné est formé de cellules polymorphes qui se kératinisent lentement, l'une après l'autre : aussi trouve-t-on, côte à côte, des cellules à des stades variables de leur évolution.

La lame cornée, tout au contraire, se différencie avec une parfaite régularité; sa kératinisation s'effectue simultanément sur toutes les parties de la cellule et sur toute l'étendue d'une même assise cellulaire. Elle porte sur des cellules aplaties; j'ajouterai qu'elle est remarquablement rapide et cette constatation nous explique un fait en apparence paradoxal : le cône corné, bien que le premier en date, paraît à un stade d'évolution moins avancé que la lame cornée dont l'apparition est cependant plus tardive.

1. Bien qu'il existe des figures de transition entre les formes cellulaires caractéristiques des deux kératinisations.

Enfin le cône corné de première venue se détache en bloc [1], dans les premiers jours qui suivent la naissance; la lame cornée secondaire demeure à la surface du bec dont elle constitue le revêtement définitif; elle se desquamera cellule à cellule, comme c'est le propre des couches cornées définitives; elle se desquamera à mesure qu'elle se renouvellera par sa face profonde, du fait de la transformation de nouvelles cellules épidermiques.

Résumé des faits [2].

Quand l'ectoderme cutané commence à se stratifier, il est formé, chez le poulet, de deux assises cellulaires : l'une profonde, l'autre superficielle. La première est représentée par des éléments polyédriques, disposés sous la forme d'une assise unique, implantée sur le derme. La seconde est formée de cellules aplaties parallèlement à la surface tégumentaire : elle constitue l'assise qu'on appelle improprement l'épitrichum et que je nommerai le stratum superficiel. Pareil aspect de l'épiderme est encore représenté chez les poulets du 7e jour, au niveau des membres, comme l'a montré Coenraad Kerbert (1876).

A. *Stade de l'épaississement épidermique.* — Mais, dès la fin du 5e jour, dans la région céphalique qui doit donner naissance au bec supérieur, l'épithélium s'est stratifié. Il atteint 40 à 50 μ d'épaisseur; il compte 6 à 7 assises cellulaires, et cet épaississement s'altère beaucoup moins sous l'action des réactifs fixateurs que les cellules qui l'enveloppent de toutes parts.

B. *Stade de la couche granuleuse.* — L'épaississement épidermique continue à s'accroître, et, dans le courant du 6e jour, les éléments les plus superficiels du corps muqueux se chargent de granules, colorables par les réactifs basiques. Ces granules sont d'abord très fins et très rares. Plus tard, ils augmentent de nombre et de taille; ils subiront ultérieurement des altérations d'ordre régressif

1. Sur les jeunes poulets du 2e ou du 3e jour, il est facile, avec la pointe d'une aiguille ou d'un scalpel, introduit en un point de la périphérie du diamant, de faire « sauter » le diamant tout d'une pièce. Et l'ectoderme tégumentaire reste alors protégé par la lame cornée secondaire.

2. Pour l'histoire et la critique, je renvoie à un prochain mémoire, sur le diamant du canard.

qu'il est inutile d'étudier ici. En somme, l'apparition d'une couche granuleuse est propre au second stade de l'évolution, de même que l'épaississement épidermique caractérise la première étape de la morphogenèse du diamant.

C. *Stades des fibrilles épidermiques* (7e jour). — L'épaississement épidermique d'où procède le diamant occupe la portion moyenne de la face cutanée du bec supérieur; il s'étale en surface et s'épaissit, car ses éléments augmentent de taille et prolifèrent. Mais ces phénomènes sont surtout marqués, au point ou l'épaississement épidermique s'est développé en premier lieu. Aussi cet épaississement change-t-il de forme : c'était d'abord une lentille plan-convexe; c'est maintenant une saillie globuleuse et bientôt sa coupe rappellera celle d'une glande mammaire, sectionnée verticalement, par le mamelon.

Le phénomène majeur de cette étape du développement, c'est la différenciation, dans la zone superficielle du corps muqueux, de fibrilles épidermiques, colorables comme la chromatine nucléaire. L'apparition de ces fibrilles permet dorénavant de distinguer dans le corps muqueux deux zones nettement délimitées : le corps muqueux inférieur, dépourvu de fibrilles épidermiques; le corps muqueux supérieur caractérisé par la présence de ces tonofibrilles.

4° *Stade du cône corné* (stade de la première kératinisation). — Vers le 10e jour, les cellules superficielles du corps muqueux supérieur commencent à se kératiniser, dans la région centrale du bec. Elles simulent un cône plein, formé de cellules polymorphes, solidement unies les unes aux autres. Et ce cône se détachera en bloc, un peu après la naissance, entraînant avec lui les couches épidermiques dont il était recouvert.

5° *Stade de la lame cornée* (stade de la seconde kératinisation). Enfin le 14e jour, une lame cornée mince, à faces parallèles, se développe sur toute la surface du bec. Par sa face profonde, cette lame est en rapport avec le corps muqueux supérieur dont elle procède; sa face opposée est recouverte, au centre du bec, par le coin corné, et, partout ailleurs, par la couche granuleuse. La lame cornée est formée de cellules lamelleuses, disposées en lits réguliers, et tassées sur plusieurs plans superposés. Après la chute du

cône corné, elle persiste à la surface du bec dont elle constitue le revêtement définitif. Elle se desquamera cellule à cellule, car les éléments qui la constituent sont aussi lâchement unis que les cellules cornées de l'épiderme.

Explication des planches [1].

D, derme; B, assise basilaire; M, corps muqueux; MI, corps muqueux inférieur; MS, corps muqueux supérieur; CC, cône corné ou diamant; LC, lame cornée; G, couche granuleuse; S, stratum superficiel; VN, versant nasal; VB, versant buccal; MB, muqueuse buccale; T, thécorynque.

Pl. XV.

Fig. 1. — Épaississement de l'ectoderme cutané dans la région qui donnera naissance au diamant (Poulet du 5e jour; grossissement = 315 d.).

Fig. 2. — Apparition de la couche granuleuse au point culminant de l'épaississement ectodermique (Poulet du 6e jour; gr. = 315 d.).

Fig. 3. — L'ébauche du diamant sur une coupe antéro-postérieure du bec; M, corps muqueux qui, au niveau de la portion centrale, présente 2 zones, l'une inférieure (corps muqueux inférieur), l'autre supérieure, globuleuse, un peu plus foncée (corps muqueux supérieur), au niveau de laquelle se sont élaborées des fibrilles épidermiques; la couche granuleuse, épaisse sur la couronne du diamant, est très réduite au niveau de l'épaississement épidermique (Poulet du 7e jour; gr. = 150 d.).

Fig. 4. — Les éléments de la couche granuleuse. On remarquera le noyau, le cytoplasma avec ses grains de sécrétion (quelques-uns d'entre eux sont situés au-dessus du noyau), les anastomoses protoplasmiques (Poulet du 10e jour; gr. = 1 500 d.).

Fig. 5 et 6. — Cellules isolées du corps muqueux supérieur au 5e stade de l'évolution; les cellules ne montrent pas de fibrilles, car elles ont été très fortement décolorées. La cellule de la figure 5 montre des zones claires; la cellule de la figure 6 montre des crêtes d'empreintes (Poulet du 14e jour; gr. = 800 d.).

Fig. 7. — Le cône corné sur une coupe paramédiane du bec; on remarquera que les cellules profondes, les plus jeunes, sont irrégulièrement aplaties; les cellules superficielles sont polymorphes (Poulet du 17e jour; gr. = 315 d.).

Fig. 8. — Les éléments de la couche granuleuse, au dernier stade de l'évolution (Poulet du 18e jour; gr. = 1 500 d.).

Fig. 9. — Cellules du cône corné avec leur résidu nucléaire, et leur cytoplasme, encore semé de traits (fibrilles épidermiques kératinisées) (Poulet du 10e jour; gr. = 2 100 d.).

Planche XVI.

Fig. 10. — Ébauche du diamant au 3e stade (Poulet du 7e jour); on voit les fibrilles épidermiques développées dans la zone superficielle du corps muqueux (coloration : triple Flemming; gr. = 315 d.).

Fig. 11. — Le corps muqueux supérieur avec ses fibrilles (Poulet du 7e jour, même coloration; gr. = 800 d.).

1. Toutes les figures ont été dessinées à la chambre claire avec les objectifs de Stiassnie.

Fig. 12. — *Le diamant chez un Poulet du 8e jour* (même coloration; gr. = 315 d.).

Fig. 13. — *Cellules profondes du corps muqueux supérieur.* Les fibrilles commencent à se développer autour du noyau (10e jour, même coloration; gr. = 1500 d.).

Fig. 14. — *Cellules superficielles du corps muqueux supérieur.* On notera la direction des fibrilles, horizontale dans l'assise supérieure au contact de la couche granuleuse, et surtout verticale dans l'assise sous-jacente (Poulet, 10 jours, même colorat.; gr. = 1500 d.).

Fig. 15, 16, 17. — *Cellules du corps muqueux supérieur* (Poulet du 15e jour, même colorat; gr. = 800 d.). La figure 15 se rapporte à des éléments pris sur une coupe verticale, mais qu'un accident de préparation a dissociés et fait tourner de 90°; on voit donc les cellules de face; on notera la présence de granules autour du noyau. La figure 17 représente une cellule du corps muqueux supérieur complètement isolée.

Fig. 18. — *Le diamant au 4e stade.* Sur cette coupe, on voit le corps muqueux inférieur, la transition avec le corps muqueux supérieur marquée par l'apparition de fibrilles épidermiques, autour du noyau, et, enfin, l'envahissement de la totalité du cytoplasme par ces fibrilles. Plus haut, les cellules se kératinisent (Poulet, 11e jour, fixation sublimé; coloration hématoxyline et orange; gr. = 315 d.).

Fig. 19. — *Cellules du cône corné.* Ces cellules renferment encore des fibrilles qui sont ici colorées par le violet de gentiane (Poulet, 11 jours; gr. = 1500 d.).

Fig. 20. — *Éléments de la lame cornée et leur kératinisation.* Le dessin a été pris près de la périphérie du revêtement corné du bec (Poulet du 14e jour; fixat. sublimé; col. : hématoxyline au fer et orange; gr. = 1500 d.).

Planche XVII.

Tous les dessins de cette planche sont exécutés d'après des préparations fixées par le sublimé ou le mélange sublimé, formol, picro-acétique, et colorées par l'hématoxyline, l'éosine et l'orange.

Fig. 21. — *Le diamant et la zone qui l'entoure* (Poulet du 10e j.; gr. = 95 d.).

Fig. 22. — *Structure du corps muqueux supérieur et inférieur*, chez le poulet du 10e jour (gr. = 800 d.).

Fig. 23, 24, 25. — *Cellules du corps muqueux* pour montrer la structure du protoplasme et du noyau; fig. 23, cellules basilaires; fig. 24, cellules du corps muqueux inférieur; fig. 25, cellules du corps muqueux supérieur (Poulet 10e jour; gr. = 2100 d.).

Fig. 26. — *Le diamant au terme de son développement* avec le cône corné et la lame cornée secondaire, développée au-dessous de lui (Poulet 18e jour; gr. = 95 d.).

Fig. 27. — *Le corps muqueux et la lame cornée secondaire* (Poulet 17 jours; gr. = 315 d.).

Fig. 28. — *Mode d'union du revêtement cutané* du bec (à droite) et de la muqueuse buccale (à gauche) (Poulet 11 jours; gr. = 150 d.).

Fig. 29. — *Mode d'union du revêtement cutané* du bec (à droite) et de la muqueuse buccale (à gauche) (Poulet 14 jours; gr. = 150 d.).

Fig. 30. — *Structure des cellules* occupant le versant buccal du sillon buccal (Poulet 14 jours; gr. = 315 d.).

Fig. 31. — *Mode d'union du revêtement cutané* du bec (à droite), maintenant totalement kératinisé, et de la muqueuse buccale (à gauche) (Poulet 16e jour; gr. = 150.).

L'ÉVOLUTION DU MÉSENTÈRE COMMUN

CHEZ L'HOMME

PAR

P. ANCEL et **Paul CAVAILLON**

Professeur agrégé, chef des travaux anatomiques, Professeur agrégé,
à la Faculté de médecine de Lyon.

(*Travail du Laboratoire d'Anatomie.*)

Le mésentère propre à l'intestin grêle n'est pas différencié chez le fœtus humain avant le 4e mois de la vie intra-utérine.

Avant cette époque, l'intestin grêle et le gros intestin possèdent un méso commun attaché à la paroi abdominale au niveau de l'origine de l'artère mésentérique supérieure.

Comment se forme le mésentère de l'intestin grêle aux dépens de ce méso commun? De nombreux auteurs se sont efforcés de répondre à cette question ; on peut réunir leurs travaux en deux groupes : ceux qui précèdent les mémoires de Toldt et ceux qui les suivent.

Avant Toldt [1] les changements que l'on constatait au cours de l'évolution du fœtus dans les dispositions du péritoine étaient expliqués par la théorie dite « du glissement ». Un organe primitivement pourvu d'un méso le perdait par étalement des deux feuillets sur la paroi. Toldt montra que les méso ne disparaissent pas par glissement mais par accolement ; cette notion est universellement admise aujourd'hui.

Nous ne parlerons donc pas de la théorie du glissement et des auteurs qui l'ont soutenue. Nous rapporterons seulement la description de Toldt et celle des auteurs qui l'ont suivi.

1. Bau und Wachsthumsveränderungen der Gekröse des menschlichen Darmkanales, *Denkschriften der Kais. Akademie der Wissenschaften*, 1879.

Cette revue terminée, nous exposerons les résultats de nos recherches personnelles et nous ferons voir combien sont inexactes les descriptions, aujourd'hui universellement admises, des phénomènes qui président à la formation du mésentère et du mésocôlon ascendant aux dépens du *mesenterium commune*.

Le développement du péritoine étant une question assez complexe, nous croyons bon pour la clarté de notre travail de bien préciser notre point de départ.

On sait que l'anse intestinale primitive subit un mouvement de torsion qui a pour résultat de faire passer la portion gros intestinale sur celle qui donnera naissance à l'intestin grêle. Quand cette rotation est effectuée, les choses se trouvent dans l'état représenté par notre figure 1.

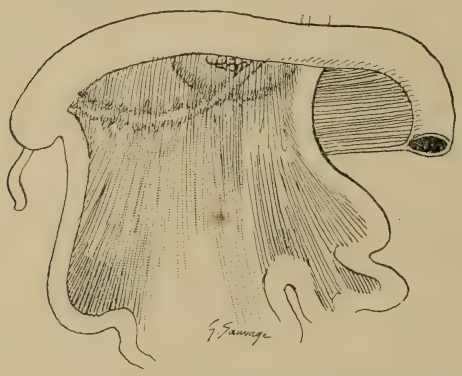

Fig. 1. — La rotation de l'anse intestinale est complètement effectuée. Le mésentère commun est flottant.

Comme on le voit, le cæcum et l'appendice sont sous le foie, le côlon ascendant et le transverse se continuent sans ligne de démarcation (il serait peut-être plus juste de dire que le côlon transverse fait suite au cæcum), l'angle splénique du côlon est ébauché.

Le cæcum, les côlons ascendant et transverse et tout l'intestin grêle sont unis à la paroi par un méso commun qui s'attache au niveau de l'origine de la mésentérique supérieure. Ce méso est flottant et renferme entre ses deux feuillets l'artère mésentérique supérieure et ses branches pour l'intestin grêle et le gros intestin.

C'est de ce stade que nous partirons pour rappeler les description des auteurs, c'est encore lui qui servira de point de départ à l'exposé de nos recherches.

Toldt[1] décrit chez les embryons humains à la fin du 4e mois une

1. *Loc. cit.*

soudure du gros intestin à la face gauche du méso-duodénum et à la paroi abdominale postérieure, soudure qui marque l'angle droit du côlon.

« Le mésentère de l'intestin grêle prend au 6e mois son individualité et par conséquent son état définitif, c'est-à-dire qu'on voit apparaître ce que l'on décrit comme racine du mésentère. Ce processus commence déjà dans les périodes antérieures. En effet, cette partie du mésentère commun à l'intestin grêle et au gros intestin qui correspond au côlon ascendant s'est soudé à la paroi abdominale postérieure comme au duodénum. Cette soudure s'étend de haut en bas vers la fosse iliaque droite et le long de la surface du muscle psoas droit où elle trouve sa limite médiane. » Ainsi se trouve constituée cette ligne qui marque la racine du mésentère de l'adulte.

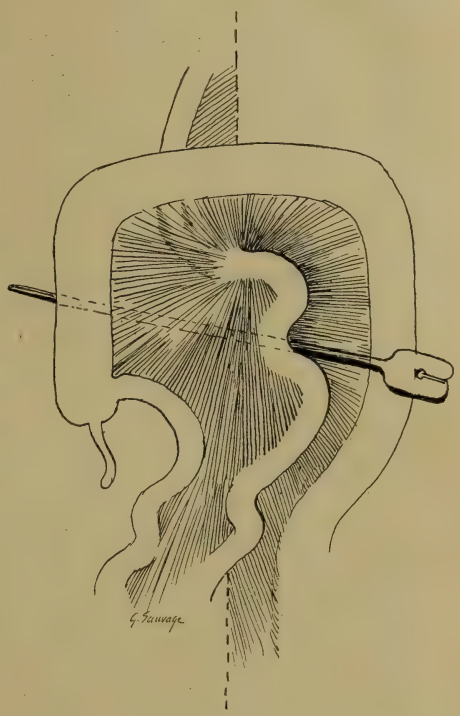

Fig. 2. — (D'après Rogei.) Mésentère commun flottant.

En somme le mésentère se constitue aux dépens du *mesenterium commune* en deux temps : 1° par une soudure transversale de ce *mesenterium commune* à la paroi abdominale postérieure. Cette soudure marque la racine du méso-côlon transverse dans sa partie droite; quand elle est effectuée le mésentère est commun au cæcum, au côlon ascendant et à l'intestin grêle ; 2° alors intervient une 2e soudure qui unit une partie du mésentère commun à la paroi. Toldt n'insiste pas sur la façon dont se fait cette soudure.

Rogie [1] expose très simplement le mode de formation du mésentère

1. Rogie, Note sur l'évolution de la portion infra-duodénale du tube digestif et de son mésentère, *Bull. de la Soc. anat.- chir. de Lille*, 1889.

et du méso-côlon ascendant : « Comment, dit-il, le méso-côlon ascendant et le mésentère de l'intestin grêle qui font d'abord partie d'un même tout (le mésentère propre de l'anse intestinale primitive, très développé), arrivent-ils à s'individualiser et à se pourvoir d'attaches distinctes? Pour faciliter l'intelligence de ce phénomène, recourons à la figure 2. Imaginez une ligne oblique s'étendant de l'embouchure de l'iléon dans le cæcum, vers le centre de rayonnement de la figure, vous diviserez ainsi le mésentère commun au côlon ascendant et à l'intestin grêle, en deux régions, l'une droite et supérieure limitée en dehors et en haut par le côlon ascendant et la flexure hépatique, l'autre gauche et inférieure qui correspond aux circonvolutions de l'intestin grêle. Admettez maintenant qu'au niveau de la première de ces régions et sur toute son étendue le feuillet mésentérique postérieur se soude au péritoine pariétal, vous obtenez du même coup l'autonomie du méso-côlon ascendant, d'une part, et celle du mésentère de l'intestin grêle, d'autre part.

« Il est évident que le côlon ascendant sera pourvu d'un méso d'autant plus nettement pédiculé que la soudure s'avancera moins vers la droite. Dans le cas contraire, où la coalescence s'effectue jusqu'au niveau du côlon, celui-ci est dépourvu de méso. »

Pérignon[1] a insisté plus que les auteurs précédents sur les processus de soudure qui amènent la disparition d'une partie du mésentère commun pour ne plus laisser subsister à sa place que le mésentère définitif.

« Nos recherches, dit l'auteur, ont confirmé les idées de Toldt, elles nous ont montré (ce qu'il dit aussi d'ailleurs) que la marche de la coalescence est bien loin d'être régulière; elle peut être terminée de très bonne heure comme elle peut aussi se faire beaucoup plus tard. Ceci ne doit pas nous étonner, puisque nous savons déjà que la descente du cæcum dont dépend l'accolement n'est pas uniforme chez tous les sujets.

« Le plus souvent l'adhérence débute par une bande étroite de la surface postérieure du mésentère commun dirigée suivant le sens

1. Pérignon, *Étude sur le développement du péritoine*, thèse Paris, 1892.

de l'insertion définitive du méso de l'intestin grêle; on soulève une bride qui unit le mésentère commun à la paroi postérieure et qui a la direction générale du mésentère définitif. C'est à partir de cette bande que l'accolement progresse à la fois en bas et en dehors. Le méso-côlon ascendant commence donc par être très long; il diminue peu à peu d'étendue par la marche de l'adhérence vers la droite. »

Prenant[1] place à la fin du 4e mois les soudures qui nous intéressent. « La portion gros-intestinale de l'anse primitive, avec le segment correspondant de mésentère, dit-il, se soude à la face antéro-latérale gauche de la partie descendante du duodénum, au-dessous du foie. L'endroit de cette soudure est marqué plus tard par un coude intestinal, la *courbure hépatique du côlon*, qui se prononcera de plus en plus. »

« La fixation de la courbure hépatique du côlon progresse de façon à ce que le méso-côlon ascendant s'accole à la paroi abdominale dans une étendue toujours plus grande. »

Voici ce que dit Prenant du méso-côlon ascendant chez les embryons du 5e mois :

« Pour ce qui concerne le méso-côlon ascendant, nous l'avons vu fixé à son origine, c'est-à-dire au niveau de la courbure hépatique, au duodénum et par son intermédiaire à la paroi abdominale à laquelle le duodénum est soudé. *L'adhérence du méso-côlon ascendant au péritoine pariétal se continue par en bas jusqu'au cæcum inclusivement, et de la ligne médiane vers la droite.* La ligne d'adhérences répond en dehors au côlon ascendant et au cæcum eux-mêmes, qui sont par conséquent fixés à la paroi de l'abdomen; cependant, le long de la portion inférieure du côlon et le long du cæcum, elle peut s'arrêter pour un temps variable un peu en dedans de ces organes qui demeurent alors libres et pourvus d'un méso. »

Nous terminerons ce bref historique par une citation de l'article de Fredet dans le *Traité d'Anatomie* de Poirier et Charpy. Nous n'hésitons pas à reproduire en détail la description de Fredet, car

1. Prenant, *Éléments d'embryologie de l'homme et des vertébrés*, livre deuxième, Paris, Steinheil, 1896.

c'est dans son article que se trouvent le plus complètement précisés les points qui nous intéressent.

« Le mésentère commun aux deux branches de l'anse ombilicale, tordu près de sa racine, flotte d'abord transversalement au-devant du duodénum et de la paroi abdominale postérieure sans y adhérer, mais son indépendance complète ne persiste pas chez l'homme. Il se fixe *en premier lieu* suivant une ligne qui correspond au tronc de l'artère mésentérique supérieure grâce à un accolement entre la face postérieure du *mesenterium commune* et le péritoine sous-jacent. Ainsi le méso commun aux deux branches de l'anse se subdivise en deux mésos secondaires, propres à chacune des branches de l'anse mais à racine commune.

« L'un flotte à droite et au-dessus du tronc de la mésentérique soudée à la paroi : il répond au côlon, l'autre flotte à gauche et au-dessous du tronc de l'artère : c'est le méso de l'intestin grêle ou mésentère proprement dit.

« La racine commune aux deux mésos, longuement implantée, est donc acquise secondairement. »

L'auteur décrit ensuite la fixation du côlon ascendant.

« La portion du mésentère commun de l'anse ombilicale, qui correspond aux branches côliques de la mésentrique supérieure, ne reste pas entièrement flottante. Nous avons admis que ce segment du *mesenterium commune* appendait le futur côlon ascendant et le futur côlon transverse.

« *Au moment de la fixation de la mésentérique supérieure*, le côlon ascendant et le côlon transverse acquièrent donc un méso commun.

« Il est permis de parler d'un *méso-côlon ascendant* distinct, à dater de l'époque où le méso des côlons ascendant et transverse se fixe par l'intermédiaire de sa face péritonéale postérieure, suivant une ligne presque transversale, allant de l'origine de la mésentérique sur l'aorte, jusqu'au bord libre du gros intestin vers la droite (angle hépatique du côlon).

« La face postérieure du méso-côlon ascendant s'accole au péritoine sous-jacent :

« 1° Dans le *sens vertical* depuis la ligne d'adhérence étendue de l'origine de la mésentérique à l'aorte, jusqu'à la région iléo-côlique.

« 2° Dans le sens transversal depuis le tronc déjà fixé de la mésentérique supérieure jusqu'au bord libre du gros intestin.

« La fusion se fait par étapes. Elle progresse *de haut en bas* et *de la ligne médiane vers le côté droit.* »

En somme, Fredet décrit la formation du mésentère et la fixation du méso-côlon ascendant comme les auteurs précédents, mais pour lui la fixation de l'angle droit du côlon est *postérieure* à la formation de la racine du mésentère par soudure du mésentère commun à la paroi abdominale le long de l'artère mésentérique supérieure. L'auteur précise cette opinion dans les lignes suivantes :

« *En résumé*, le côlon ascendant possède d'abord un méso qui lui est commun avec la branche supérieure de l'anse ombilicale et le reste de la branche inférieure. Ce *mesenterium commune*, portion du mésentère dorsal général primitif, a une racine courte médiane et sagittale. Secondairement, quand l'artère mésentérique supérieure, nervure de la feuille formée par l'anse ombilicale et son méso, se fixe à la paroi abdominale, le côlon ascendant acquiert un méso, flottant autour du tonc de la mésentérique supérieure. *Mais ce méso se continue sans démarcation avec celui du côlon transverse. Un accolement entre la face postérieure du méso des deux côlons et le péritoine sous-jacent, depuis l'origine de la mésentérique jusqu'à l'angle hépatique du côlon, sépare le méso-côlon ascendant du méso-côlon transverse*[1]. »

Nous aurions pu citer un beaucoup plus grand nombre d'auteurs, mais nous avons jugé la chose inutile, ils se répètent tous.

L'accord est donc parfait à l'heure actuelle. Le mésentère commun à l'intestin grêle, au cæcum et au côlon ascendant se soude à la paroi dans la partie étendue entre la mésentérique et le gros intestin. Les auteurs qui ont fait des recherches sur le cadavre ne nous expliquent pas nettement comment elle se réalise. Ceux qui ont écrit des livres sont beaucoup plus explicites, ils ont été en effet obligés de schématiser. Tous sont d'avis que cette soudure se fait de haut en bas et de dedans en dehors.

En dedans, la ligne le long de laquelle elle commence est la ligne

1. Ces deux dernières phrases ne sont pas soulignées dans l'article de Fredet.

d'attache du mésentère de l'adulte. Cette soudure peut s'arrêter avant d'arriver au gros intestin; ainsi persiste un petit méso, c'est le méso-côlon ascendant de l'adulte.

Ce méso-côlon chez l'adulte est donc une persistance d'un état fœtal.

Les recherches que nous avons faites sur 70 fœtus et 60 adultes ne nous ont pas amené à de semblables conclusions.

Nous avons vu au contraire que la soudure du mésentère commun à l'intestin grêle, au côlon ascendant et au cæcum, se fait de haut en bas et de *dehors en dedans*; elle débute par l'intestin et peut s'étendre plus ou moins loin vers la ligne médiane; le méso-côlon ascendant de l'adulte ne peut donc pas se former comme le disent tous les auteurs. Il se constitue après fixation du côlon par des tractions sur le péritoine pariétal et ne peut donc être considéré comme une persistance d'un état fœtal. La preuve en est donnée par ce fait que le méso-côlon ascendant n'a pas 2 feuillets comme le mésentère, mais 4 ou mieux un groupe de 2, entre lesquels passent des vaisseaux d'origine fort différente.

Nos observations mises de côté, la dissection du méso-côlon ascendant chez l'adulte suffirait donc à faire rejeter l'opinion universellement admise sur son mode de formation.

Recherches personnelles[1].

I. — Avant la fin du quatrième mois, l'intestin grêle et la partie initiale du gros intestin sont attachés à la paroi abdominale postérieure par un mésentère commun, dont le point d'attache se trouve placé au niveau de l'origine de l'artère mésentérique supérieure.

La partie du gros intestin qui est attachée à ce mésentère commun donnera naissance au cæcum, au côlon ascendant et à la plus grande partie du côlon transverse; le reste du gros intestin est relié à la paroi abdominale postérieure par un mésentère qui s'attache le long de la ligne médiane depuis l'origine de l'artère

1. Nous sommes heureux de remercier M. Sauvage qui a bien voulu mettre son talent de dessinateur à notre disposition.

mésentérique supérieure jusque dans le bassin : c'est le mésentère terminal.

A ce stade, le mésentère commun est donc flottant dans la cavité abdominale, il n'est en effet fixé qu'en un point (l'origine de la mésentérique supérieure); il se continue en haut avec l'origine du mésentère terminal. Dans le mésentère commun chemine l'artère mésentérique supérieure, qui va se terminer à l'union de l'intestin grêle et du gros intestin.

Le cæcum à ce stade est à peine indiqué, l'appendice est long, mais la limite entre le côlon transverse et le côlon ascendant n'est pas marquée, le cæcum touche le foie et de là le gros intestin se dirige presque transversalement jusqu'à l'angle splénique qui, sans être bien marqué, est déjà reconnaissable.

II. — Vers la fin du quatrième mois, le mésentère commun se soude à la paroi le long d'une ligne transversale partant du point où l'artère mésentérique supérieure émerge entre le bord inférieur du pancréas et la troisième portion du duodénum et se terminant sur le gros intestin un peu au-dessus du cæcum. Cette soudure fixe le mésentère commun à la face gauche du méso-duodénum, à la seconde portion du duodénum et à la paroi abdominale postérieure. Comme le duodénum et son méso viennent eux-mêmes de se souder à la paroi, le mésentère commun se trouve de cette façon uni à la paroi abdominale postérieure le long de la ligne transversale dont nous venons de parler. Cette ligne divise le mésentère commun en deux parties, l'une située au-dessus et qui donnera naissance au méso-côlon transverse, l'autre située au-dessous et qui formera le mésentère proprement dit et le méso-côlon ascendant.

Nous nous occuperons seulement de cette deuxième partie que nous continuerons à appeler mésentère commun, bien qu'en réalité elle ne soit plus qu'une partie du mésentère commun. Nous pourrons alors dire, si nous prenons cette seconde partie pour le tout, que le mésentère commun est flottant et rattaché à la paroi abdominale postérieure, le long d'une ligne transversale qui marque sa limite supérieure (fig. 3).

L'artère mésentérique supérieure est toujours contenue dans le

mésentère commun, mais elle est très rapprochée de la ligne d'attache, ce qui est dû à la position élevée du cæcum.

III. — A partir de ce moment, des transformations vont se produire suivant trois processus différents : 1° le côlon ascendant, à peine marqué entre l'angle droit du côlon et le cæcum, va s'allonger, le cæcum sera ainsi entraîné peu à peu jusque dans la fosse iliaque; 2° le côlon ascendant et le cæcum vont se souder à la paroi; 3° le mésentère commun se soudera à la paroi abdominale en partant du

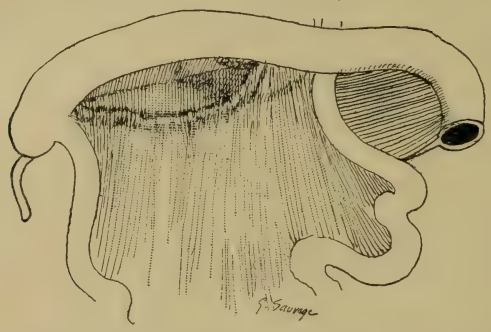

Fig. 3. — Le mésentère commun est soudé à la paroi le long d'une ligne à peu près transversale qui unit le point où la mésentérique émerge entre le duodénum et le pancréas à un autre point situé un peu au-dessus du cæcum. Cette soudure marque l'angle droit du côlon. Remarquer la direction presque transversale de la mésentérique à ce stade.

gros intestin; cette soudure comprendra la partie du mésentère commun située à droite de l'artère mésentérique supérieure.

Ces processus se résument donc de la façon suivante : 1° allongement du côlon ascendant; 2° soudure du côlon ascendant à la paroi; 3° soudure partielle du mésentère commun.

Le premier processus peut se réaliser seul, ou bien le premier et le second, tandis que le troisième fait défaut. Nous n'avons jamais vu se manifester le premier en l'absence des deux autres. Donc, tandis que normalement ces 3 processus agissent ensemble on peut voir des cas dans lesquels ils agissent séparément; bien que ceux-ci constituent la minorité, nous les étudierons tout d'abord, cette manière de faire facilitant l'exposé de la question.

1° *Allongement du côlon ascendant.*

Au moment où se fixe l'angle droit, le côlon ascendant est très court, comme nous l'avons vu.

Peu à peu ce côlon s'accroît et le cæcum descend lentement jusque dans la fosse iliaque. Tandis que s'opère cette descente, le mésentère commun s'accroît lui aussi et cet accroissement est surtout marqué dans la partie qui s'étend entre l'artère mésentérique supérieure et le côlon ascendant; cet accroissement du mésentère ne fait que suivre celui de l'intestin, les rapports restent les mêmes.

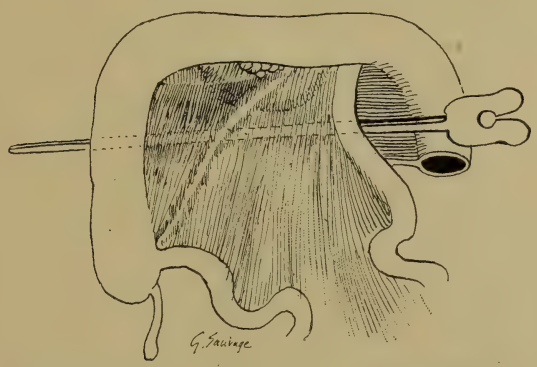

Fig. 4. — L'allongement du côlon ascendant s'est réalisé; le cæcum est descendu, le mésentère commun est toujours flottant.

Lorsque cette descente du cæcum est terminée, si de nouvelles soudures ne sont pas intervenues, l'intestin grêle et le gros intestin ont exactement la situation qu'ils possèdent chez l'adulte, mais les dispositions péritonéales sont bien différentes de celles qu'on rencontre normalement. L'intestin grêle, le cæcum et le côlon ascendant sont pourvus d'un mésentère commun, flottant, attaché à la paroi abdominale postérieure seulement le long d'une ligne transversale allant de l'angle droit du côlon au point d'émergence de la mésentérique, entre le duodénum et le pancréas. Dans ce mésentère commun on retrouve l'artère mésentérique supérieure, mais sa direction presque horizontale au stade d'où nous sommes partis se rapproche beaucoup de la verticale, son extrémité inférieure ayant été entraînée avec le cæcum (fig. 4).

Habituellement d'autres processus interviennent pendant que le côlon ascendant s'allonge, dans certains cas cependant ils ne se manifestent pas et l'on peut retrouver, chez le fœtus à terme, l'enfant ou même l'adulte, la disposition que nous venons de décrire.

Nous en avons trouvé des exemples sur des nouveau-nés. Treitz, Gruber, Jonnesco, etc., en ont rapporté un certain nombre d'observations. C'est une disposition qui est donc loin d'être exceptionnelle.

2° *Soudure du côlon ascendant à la paroi abdominale postérieure.*

Supposons qu'après allongement du côlon ascendant et descente

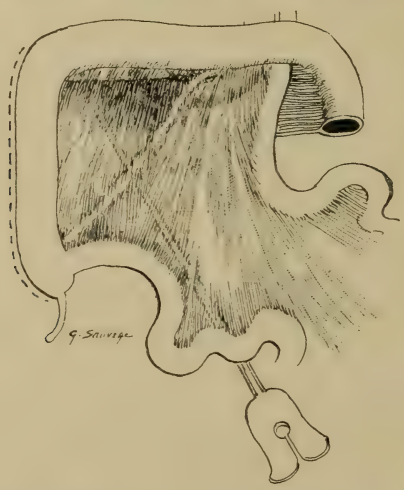

Fig. 5. — Le côlon ascendant et le cæcum se sont accolés par leur bord externe (ligne pointillée). Le mésentère commun a une attache angulaire. Une sonde a été introduite dans la poche qu'il délimite, avec le péritoine pariétal.

du cæcum l'évolution continue, nous verrons alors le côlon ascendant se fixer à la paroi abdominale postérieure de haut en bas et par son bord externe, la soudure dépassera le côlon ascendant vers le bas et atteindra le cæcum qu'elle fixera complètement à la paroi.

Quand cette soudure est terminée et si un nouveau processus de soudure n'a pas déjà commencé, on retrouve encore le mésentère commun à l'intestin grêle, au cæcum et au côlon ascendant, mais ce mésentère commun a sur la paroi une insertion angulaire, l'une des branches de l'angle, horizontale, est la ligne de soudure première

(celle qui marque l'angle droit du côlon) ; l'autre branche, sensiblement verticale, longe le côlon ascendant et le cæcum.

Cette insertion angulaire donne naissance à une poche profonde dont les parois sont formées d'une part par le péritoine pariétal, de l'autre par le mésentère commun ; le fond de la poche se trouve au niveau de l'angle droit du côlon ; l'ouverture très vaste, étendue du cæcum à la troisième portion du duodénum, regarde à gauche et en bas (fig. 5).

On peut retrouver chez le fœtus à terme des cas dans lesquels l'évolution s'est arrêtée à ce stade, mais ceux-ci sont exceptionnels : presque toujours, en effet, un autre processus est intervenu, c'est lui que nous allons étudier.

3° *Soudure partielle du mésentère commun à la paroi abdominale postérieure.*

Supposons le cæcum descendu dans la fosse iliaque, le côlon ascendant et le cæcum soudés et le mésentère commun ayant l'insertion angulaire que nous lui avons décrite. Si l'évolution continue, le mésentère commun va s'appliquer contre le péritoine pariétal qui tapisse la paroi abdominale postérieure et se souder à lui, amenant ainsi peu à peu la disparition de la poche dont nous avons parlé. Cette soudure se fait *de haut en bas* et *de dehors en dedans* ; elle débute au niveau du fond de la poche, c'est-à-dire à l'angle droit du côlon : la poche se comble donc en allant du fond vers l'orifice.

Cette soudure n'intéresse pas tout le mésentère commun, elle s'arrête habituellement lorsqu'elle est arrivée à la ligne qui correspond à l'artère mésentérique supérieure dans le mésentère commun ; étant donné le sens dans lequel s'est faite la soudure, toute la partie du mésentère commun qui se trouve située à droite de la mésentérique est soudée à la paroi, tout ce qui se trouve à gauche est libre ; c'est le mésentère définitif qui renferme alors dans sa racine l'artère mésentérique supérieure (fig. 6).

Normalement la soudure s'arrête donc quand elle a atteint la mésentérique, mais il n'en est pas de même dans tous les cas, par-

fois elle s'arrête avant d'atteindre la ligne que longe l'artère, la mésentérique se trouve alors dans le mésentère définitif (fig. 7).

Dans d'autres cas, elle dépasse la mésentérique; cette artère ne longe plus alors la racine du mésentère définitif, on la trouve située

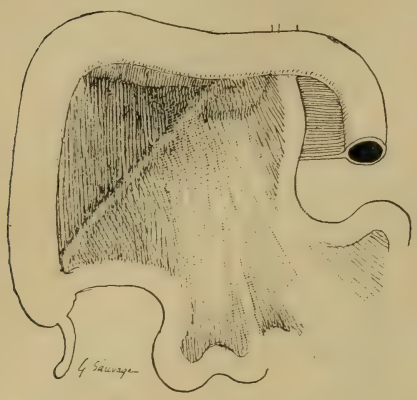

Fig. 6. — L'accolement du mésentère commun est terminé; il s'est arrêté le long de l'artère mésentérique (ligne pointillée).

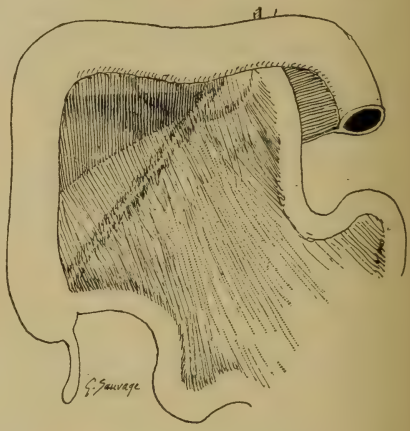

Fig. 7. — La soudure du mésentère commun à la paroi s'effectue de haut en bas et de dehors en dedans; elle est encore incomplète.

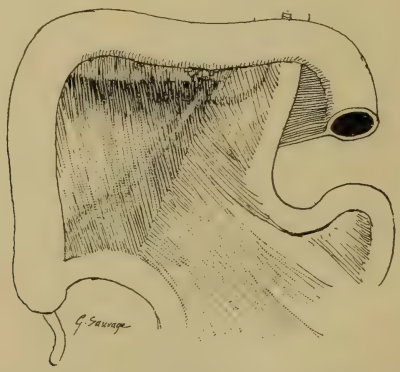

Fig. 8. — L'accolement a dépassé la mésentérique et englobe une partie de 'iléon

plus ou moins loin à droite et au-dessus de cette racine. L'artère mésentérique ne sert donc pas à régler l'accolement (fig. 8).

Tels sont les trois processus qui procèdent aux transformations dont le mésentère commun est le siège.

Nous les avons décrits successivement, mais en réalité l'un ne commence pas habituellement quand l'autre est terminé; ils che-

vauchent l'un sur l'autre, et ce fait rend l'étude un peu plus délicate.

Les variétés dont nous avons parlé étant mises de côté, voici comment les choses se passent dans la grande majorité des cas.

L'angle droit étant fixé, le premier processus qui intervient c'est l'allongement du côlon, mais presque en même temps le second processus (soudure du côlon ascendant à la paroi) se manifeste si bien que le côlon s'allonge tout en s'accolant. Le troisième processus (soudure du mésentère commun) *commence toujours après les deux autres*, la soudure du mésentère est donc toujours postérieure à la soudure du gros intestin.

Comme on le voit, notre description diffère très sensiblement de celles de nos devanciers ; nous allons montrer sur quels points porte plus précisément cette différence : nous pourrons ainsi pénétrer un peu plus dans les détails, chose que nous n'avons osé faire plus haut, de peur de nuire à la clarté de notre description.

Comme nous l'avons vu, la première transformation que subit le *mesenterium commune* consiste dans une soudure transversale qui fixe l'angle droit du côlon et établit la séparation entre le côlon ascendant et le côlon transverse. Les différents auteurs dont nous avons rapporté les descriptions admettent tous que cette soudure est la première qui se manifeste au niveau du *mesenterium commune*, Fredet est le seul qui la considère comme secondaire et se produisant seulement après la formation de la racine définitive du mésentère proprement dit. Cette manière de voir est insoutenable, la fixation de l'angle droit a lieu en effet à un moment où le cæcum est encore sous le foie, tandis que la soudure qui donne naissance à la racine du mésentère définitif (telle que la comprend l'auteur) se ferait obligatoirement quand le cæcum a déjà atteint la fosse iliaque.

Fredet mis à part, nous sommes donc, au sujet de la fixation de l'angle droit, en complet accord avec nos devanciers.

Il n'en est plus de même en ce qui concerne l'évolution ultérieure du mésentère commun. Pour tous, en effet, le mésentère commun, après la fixation de l'angle droit, se soude à la paroi abdominale avant le côlon ascendant. Toldt, Prenant et Rogie s'expliquent peu

sur cette soudure et surtout ne disent pas où elle commence. Pérignon décrit une bride qui occupe la situation de la racine du mésentère définitif; Fredet, plus explicite, décrit la soudure comme se faisant le long de l'artère mésentérique.

Pour tous les auteurs cette soudure a pour résultat de diviser le mésentère commun en deux parties : l'une, gauche, est le mésentère définitif; l'autre, droite, est le méso-côlon ascendant.

Sur les 70 fœtus que nous avons examinés nous n'avons jamais

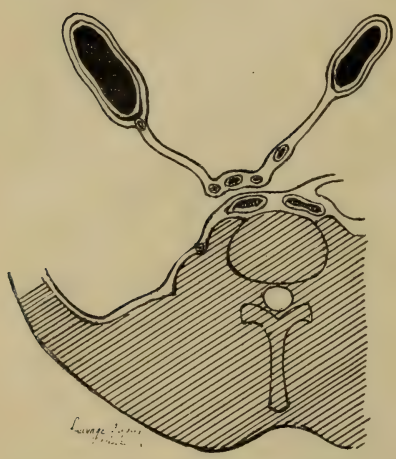

Fig. 9. — (D'après Fredet.) Disposition primitive, mésentère commun flottant.

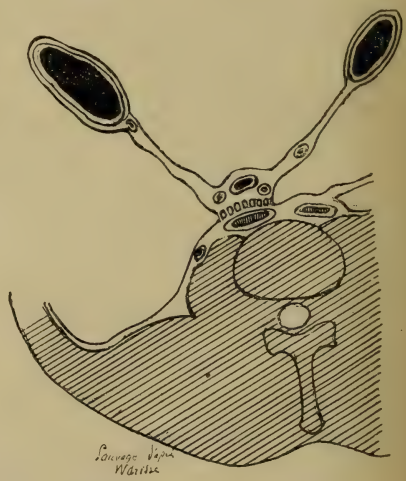

Fig. 10. — (D'après Fredet.) Fixation du mésentère commun à la paroi suivant la ligne de la mésentérique.

vu pareil fait, *jamais nous n'avons vu le mésentère commun soudé au péritoine pariétal alors que le côlon ascendant était libre*; jamais non plus nous n'avons vu une figure représentant cette disposition d'après nature.

Le côlon ascendant étant toujours soudé à la paroi avant le mésentère commun, il en résulte que l'explication que donnent tous les auteurs de la formation du méso-côlon ascendant de l'adulte est absolument fantaisiste. Cette explication, très séduisante par sa simplicité, est la suivante : Le méso-côlon ascendant du fœtus (primitivement confondu avec le mésentère de l'intestin grêle, fig. 9, puis individualisé par la soudure du mésentère commun à la paroi le long d'une ligne qui marque la racine du mésentère

définitif, fig. 10) s'applique contre le péritoine pariétal, et se soude à lui de dedans en dehors; si la soudure arrive jusqu'au côlon ascendant (fig. 11), il n'y aura pas de méso chez l'adulte; si la soudure

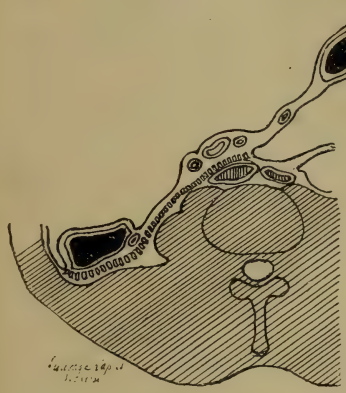

Fig. 11. — (D'après Fredet.) Accolement de tout le méso-côlon et du côlon ascendant à la paroi.

Fig. 12. — (D'après Fredet.) Accolement du méso-côlon ascendant à la paroi. Méso-côlon ascendant définitif. Ce stade précède celui qu'indique la figure 11.

n'atteint pas le côlon (fig. 12), il y aura un méso-côlon d'autant plus long que la soudure se sera arrêtée plus tôt.

Si, comme nous l'avons dit, le côlon se soude à la paroi avant le

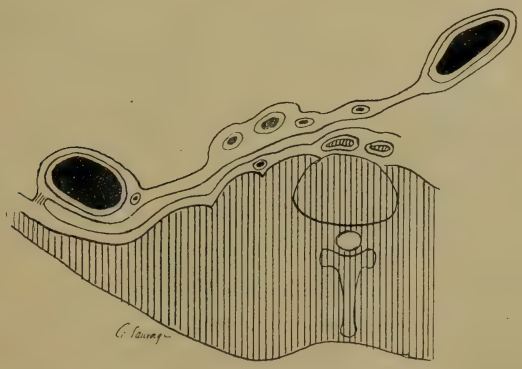

Fig. 13. — 1er stade de l'accolement du mésentère commun à la paroi. Le côlon ascendant s'accole au péritoine pariétal par son bord externe.

mésentère commun, ce mode de formation du méso-côlon ascendant de l'adulte devient incompréhensible. Comment se forme-t-il donc?

La soudure du côlon ascendant à la paroi s'étant faite par son

bord externe (fig. 13), puis celle du mésentère commun (de dehors en dedans, fig. 14 et 15), le côlon dans certains cas fait subir au péritoine pariétal des tractions qui ont pour résultat d'attirer le

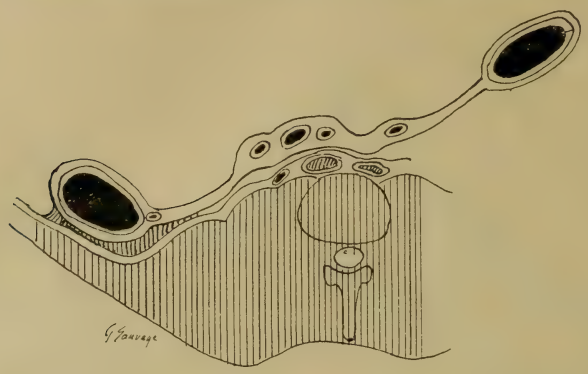

Fig. 14. — 2e stade. L'accolement du mésentère commun se réalise de dehors en dedans; il est encore incomplet.

péritoine pariétal en dedans et d'éloigner le côlon de la paroi : ainsi se forme un méso-côlon ascendant. Ces tractions, en éloignant le côlon de la paroi, ont forcément entraîné les deux feuillets du mésentère primitif accolé et en outre le péritoine pariétal. Ce dernier, inséré au niveau du bord externe du côlon et attiré comme

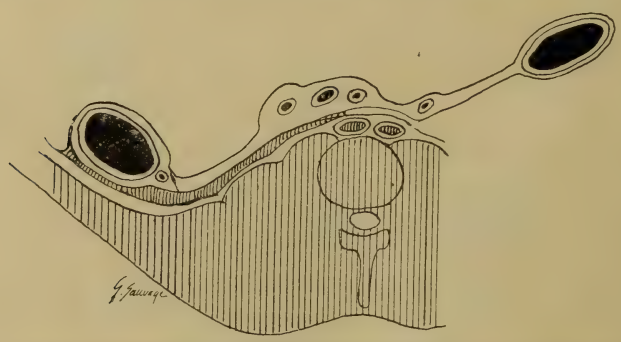

Fig. 15. — 3e stade. L'accolement du mésentère commun à la paroi est complètement effectué.

avec une pince, va s'adosser à lui-même ; le méso-côlon ascendant comprendra donc quatre feuillets (fig. 16) : deux feuillets internes formés par les deux feuillets du mésentère commun (et entre lesquels cheminent les branches coliques) et deux feuilllets externes formés par les deux feuillets du péritoine pariétal adossé à lui-

même entre lesquels passent des vaisseaux venant de la paroi abdominale postérieure.

Si la conception de la genèse du méso-côlon ascendant de l'adulte admise par tous les auteurs était conforme à la réalité des faits, le méso-côlon ascendant de l'adulte ne devrait se composer que de deux feuillets. La dissection montre nettement qu'il y en quatre assez distincts les uns des autres pour que le fait puisse être facilement mis en évidence.

Le côlon ascendant se soude donc avant le mésentère commun,

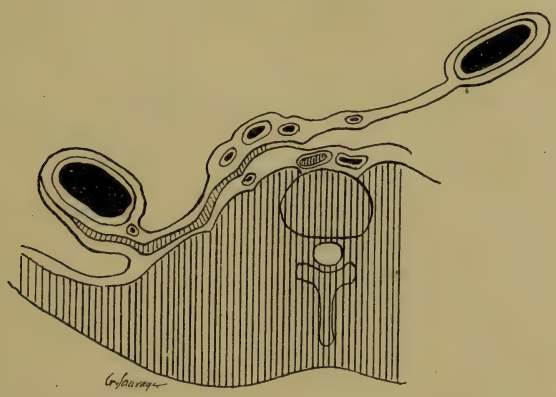

Fig. 16. — 4e stade. Le côlon ascendant s'est relevé entraînant le péritoine pariétal et le mésentère commun. Un méso-côlon ascendant à 4 feuillets a pris naissance. C'est le méso-côlon ascendant de l'adulte.

celui-ci se soude ensuite au péritoine pariétal de haut en bas et de dehors en dedans (et non pas de dedans en dehors, comme le disent tous les auteurs); le méso-côlon ascendant de l'adulte ne doit pas être considéré comme la persistance d'un état fœtal; au contraire c'est une formation secondairement acquise.

En terminant, nous voudrions dire quelques mots des dispositions anormales déterminées par l'évolution incomplète d'un des trois processus que nous avons vus agir pour transformer le mésentère commun.

1° *Allongement du côlon ascendant.*

Si le côlon ascendant ne s'allonge pas suffisamment pour permettre au cæcum de gagner la fosse iliaque, la racine du mésentère

définitif devrait être située beaucoup plus haut que normalement (si la soudure s'arrêtait le long de l'artère mésentérique supérieure). Ce n'est pas ce qui se produit, tout au moins dans les cas que nous avons observés (2 fœtus à terme, 1 nouveau-né et 2 adultes); on voit la partie terminale de l'iléon se diriger non pas horizontalement comme d'habitude, mais verticalement jusqu'aux vaisseaux iliaques internes; à partir de ce point elle prend sa direction transversale habituelle en formant un angle voisin de l'angle droit. La racine du mésentère va de cet angle à l'angle duodéno-

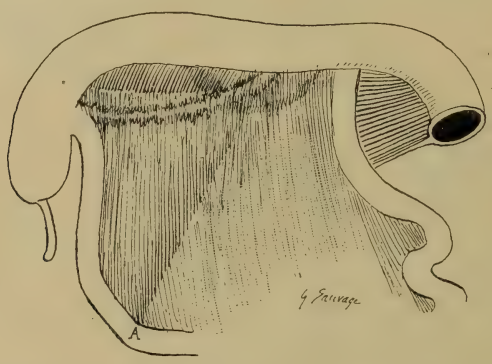

Fig. 17. — Le côlon ascendant s'est à peine développé, l'intestin grêle est soudé à la paroi dans sa partie terminale, la racine du mésentère va de l'angle duodéno-jéjunal à l'angle A. L'artère mésentérique a gardé sa direction primitive (fœtus à terme).

jéjunal (fig. 16). L'artère mésentérique est au-dessus de la racine du mésentère, plus ou moins éloignée de cette racine suivant la situation du cæcum; elle est sous le péritoine pariétal.

L'accolement du mésentère commun a dépassé la mésentérique parce que cette artère n'occupait pas sa place habituelle. Ces faits démontrent parfaitement que l'artère mésentérique supérieure ne sert pas à régler la soudure du mésentère commun.

Chez l'adulte, la racine du mésentère paraît assez fixe, elle s'étend de l'angle duodéno-jéjunal à l'entrée du bassin.

Cette disposition est constante (les cas pathologiques exceptés) et, la situation de la mésentérique variant avec celle du cæcum, on conçoit facilement que l'artère ne se trouvera pas toujours dans la racine du mésentère chez l'adulte; c'est en effet ce qui se produit, on la trouve sous le péritoine pariétal, au-dessus de la racine du

mésentère quand le cæcum est en position haute; elle est dans le mésentère quand le cæcum est dans le bassin.

Cette fixité de direction de la racine du mésentère est assez curieuse, elle est réglée par des raisons mécaniques que nous n'avons pas élucidées, mais ce que nous avons vu avec une netteté parfaite c'est qu'elle ne se constitue qu'après soudure du côlon ascendant à la paroi et soudure de dehors en dedans du mésentère commun. Les causes mécaniques n'ont pour effet que de limiter en dedans cette soudure. Aussi nous est-il impossible d'admettre l'opinion de Pérignon concernant la formation de la racine du mésentère définitif.

Pérignon a, comme nous l'avons vu, décrit une bride péritonéale qui serait le premier vestige de la soudure du mésentère commun à la paroi après fixation de l'angle droit et qui marquaient la racine définitive du mésentère. « On soulève une bride, dit cet auteur, qui unit le mésentère commun à la paroi postérieure et qui a la direction du mésentère définitif. » Ce terme « on soulève » montre bien que, pour voir cette bride, il faut tirer sur le mésentère commun; dans ces conditions, on crée en effet un repli ayant la direction que lui assigne Pérignon, mais ce pli est artificiel; on peut en créer d'autres de la même façon et dans presque toutes les directions : sa valeur est donc nulle, l'évolution ultérieure du mésentère commun le démontre d'ailleurs avec la plus parfaite netteté.

2° *Soudure du côlon ascendant à la paroi.*

L'allongement du côlon ascendant étant normal, son accolement à la paroi peut être incomplet. Procédant du haut en bas, il peut s'arrêter avant d'avoir atteint le cæcum; ce dernier reste alors tout à fait libre, ainsi que la fin du côlon ascendant. Cette partie terminale du gros intestin est alors pourvue d'un petit mésentère commun avec l'intestin grêle, petit mésentère commun dans lequel chemine la partie terminale de l'artère mésentérique inférieure. La fossette rétro-cæcale peut exister dans ces cas, mais son fond ne se trouve plus en arrière du cæcum, il est en arrière du côlon ascendant; la fossette est donc en réalité rétro-côlique.

L'accolement peut s'arrêter en arrivant au cæcum ou au contraire englober le cæcum plus ou moins complètement. Celui-ci pnet

donc être libre ou fixé partiellement ou complètement. Après fixation complète, on peut voir se produire au niveau du cæcum les mêmes phénomènes qu'au niveau du côlon ascendant, c'est-à-dire qu'il peut se décoller en entraînant le péritoine pariétal. Si ce décollement se produit quand le cæcum est complètement fixé, il se formera un méso-cæcum à 4 feuillets; si le cæcum est incomplètement fixé, la traction donne seulement naissance à une bride externe qui limitera en dehors une fossette rétro-côlique.

Nous avons établi une statistique pour savoir avec quelle fréquence on rencontre ces différentes dispositions chez le fœtus et chez l'adulte. Pour fixer les idées, nous avons créé 5 types qui, par ordre d'évolution, doivent être rangés de la façon suivante : 1° Cæcum flottant (le cæcum est entièrement libre); 2° fond du cæcum libre (l'adhérence qui descend de haut en bas n'est pas co mplète); 4° il y a une fossette rétro-cæcale (le processus secondaire de décollement est intervenu sur un cæcum incomplètement fixé); 5° il y a un méso-cæcum (le processus de décollement est intervenu sur un cæcum complètement fixé).

Les résultats auxquels nous sommes arrivés sont consignés dans le tableau suivant :

	Fœtus.	Adultes.
Cæcum flottant	45 p. 100	8,5 p. 100
Fond libre	26 —	43 —
C. fixé	14 —	22 —
Fossette	7 —	18 —
Méso-cæcum	3,5 —	8,5 —

Cette statistique est tout à fait d'accord avec l'idée que nous avons de l'évolution du mésentère commun.

Un coup d'œil sur la statistique chez les fœtus montre que la succession des stades est la même si on l'établit d'après la fréquence ou d'après l'évolution que nous leur avons assignée. Chez l'adulte cette succession reste la même, mais le stade premier a considérablement diminué de fréquence, tandis que les autres ont augmenté.

3° *Soudure du méso-côlon ascendant à la paroi.*

Quand le processus n'atteint pas son terme normal, la racine est située plus haut et plus à droite que d'habitude. On trouve fréquemment un retard dans l'évolution du troisième processus (fréquemment chez le nouveau-né, l'accolement du mésentère commun n'a pas encore atteint la mésentérique), mais, au cours de la vie, la soudure se complète presque toujours et même assez souvent dépasse la mésentérique.

Conclusions.

1° La première transformation que subisse le *mesenterium commune* consiste dans une soudure transversale qui marque l'angle droit du côlon.

2° Cette première soudure étant effectuée, trois processus interviennent dans l'évolution ultérieure du mésentère commun. Ce sont :

a) L'allongement du côlon ascendant;

b) La soudure du côlon ascendant à la paroi abdominale postérieure selon le bord côlique externe ;

c) La soudure partielle du mésentère commun à la paroi abdominale postérieure.

Ces 3 processus ne se manifestent pas isolément, ils ne sont pas non plus simultanés, mais ils empiètent les uns sur les autres.

La soudure du côlon ascendant à la paroi précède toujours la soudure du mésentère commun (contrairement à ce qu'affirment tous les auteurs).

3° Le méso-côlon ascendant du fœtus (partant de la racine du mésentère et allant au côlon) est une formation qui n'existe pas (fait qui découle du précédent).

4° Le méso-côlon ascendant de l'adulte n'est pas la persistance d'un état fœtal, c'est au contraire une formation secondairement acquise.

On en peut trouver une preuve dans ce fait qu'il possède 4 feuillets et non pas 2, comme le disent tous les anatomistes.

LE PARENCHYME HÉPATIQUE ET LES VOIES BILIAIRES

SONT DEUX FORMATIONS

GÉNÉTIQUEMENT INDÉPENDANTES

(Théorie générale du mésoderme).

Par Émile GÉRAUDEL
Chef de laboratoire à la Pitié.

(Travail du laboratoire de M. le Dr Rénon.)

Depuis Remak (1), on admet que le foie et les voies biliaires sont une seule et même formation, continue, née par évagination du feuillet entodermique. Remak formule nettement cette origine entodermique de l'appareil hépato-biliaire : « Le parenchyme hépatique, dit-il, est en réalité un équivalent génétique de l'épithélium qui tapisse le tube digestif; le feuillet glandulaire (das Drüsenblatt) est leur matrice commune ».

Dastre (2), dans son article sur la Physiologie comparée du foie, écrit : « Le foie est une annexe de l'intestin moyen..... C'est un organe qui, envisagé au point de vue morphogénique, se confond d'abord avec l'intestin, puis s'en sépare graduellement. » Et il cite Gegenbauer : « La différenciation du foie aboutit à sa séparation graduelle de l'intestin, séparation poussée finalement à un tel degré que l'organe n'est plus relié au tube digestif que par son conduit excréteur ».

C'est sur cette conception classique de l'origine entodermique du foie que Sabourin a édifié sa théorie du foie, glande biliaire.

Le présent travail a pour but : 1° d'examiner la valeur de cette conception classique et de démontrer qu'elle est en désaccord avec

les faits connus; 2° d'exposer une conception toute différente de l'origine du foie et des voies biliaires[1].

Je résume tout d'abord les faits connus.

Au niveau de la future région hépatique, il y a deux formations bien distinctes, un *diverticule entodermique* et une *masse mésodermique* où s'enfonce le diverticule.

Le *diverticule entodermique* a été bien étudié récemment par Brachet (3), auquel j'emprunte les lignes suivantes : « Chez les Sélaciens, les Reptiles et les Mammifères, le foie se développe aux dépens d'un renflement longitudinal du pourtour ventral du tube digestif, occupant toute l'étendue du trajet de ce dernier organe, compris entre le sinus veineux et l'ombilic.

» Ce renflement est dû à la présence d'une gouttière, longitudinale également, formée par une dilatation dans le sens dorso-ventral de la lumière du tube digestif, et régnant dans toute l'étendue du renflement.

» Cette gouttière, avec la paroi qui la délimite, constitue la toute première ébauche du foie et des voies d'excrétion. Cette ébauche n'a pas la même destinée dans toute son étendue :

» Sa portion antérieure fournit, par prolifération de sa paroi, des travées épithéliales qui deviendront le tissu propre du foie et les canaux hépatiques.

» Sa portion postérieure ne prolifère jamais : elle donne naissance exclusivement à la vésicule biliaire et au canal cystique.

» Plus tard, cette ébauche primitive se modifie de façon différente suivant les groupes, et de ces modifications résulte la formation des bourgeons ou diverticules décrits par les auteurs. »

La masse mésodermique où s'enfonce le diverticule entodermique a été surtout décrite par Kölliker (4); il la nomme bourrelet ou *renflement hépatique*. « En même temps qu'apparaissent les bourgeons entodermiques, le renflement hépatique, dit cet auteur, augmente de volume et il se développe dans son intérieur de nombreux vaisseaux;..... je les considère, avec tous les autres

1. Ce travail était terminé quand j'ai retrouvé dans Schenk (Lehrbuch der Vergleichenden Embryologie der Wirbelthiere, Wien, 1874) une conception analogue de l'*origine mésodermique* de la plupart des parenchymes, et du foie en particulier.

embryologistes, comme des bourgeons des veines omphalo-mésentériques. » His a nommé *avant-foie* cette masse mésodermique.

Telles sont les deux formations, l'une entodermique, l'autre mésodermique, dont l'existence a été confirmée par tous les auteurs. Et voici la signification qu'on leur a attribuée.

Étant donnés les faits, on a émis l'hypothèse suivante : Le diverticule entodermique par un bourgeonnement continu pousse des séries de ramifications qui formeront les voies biliaires. Puis les dernières des ramifications de cette arborisation biliaire s'anastomosent secondairement et créent un réticulum de cylindres hépatiques, le parenchyme hépatique.

Le diverticule entodermique aurait donc bien la signification d'une ébauche biliaire, puis hépatique. Quant au bourrelet mésodermique, il serait purement et simplement l'ébauche vasculo-conjonctive du foie.

Si l'hypothèse précédente, qui fait du diverticule entodermique une ébauche bilio-hépatique, est exacte, le réticulum hépatique serait donc dû à l'anastomose secondaire de bourgeons épithéliaux primitivement isolés. C'est là un fait qui n'a été constaté effectivement ni par Remak, ni par Kölliker : ces auteurs admettent simplement que c'est ainsi que les choses doivent se passer. Kölliker dit explicitement : « Dans le foie, presque dès les premiers instants, se montre un réticule clos d'éléments glandulaires, et dans les interstices un réticule clos de vaisseaux sanguins ». Et il ajoute plus loin : « Il faut, pour s'expliquer ce processus, admettre : 1° que le réticule des cylindres hépatiques s'étende toujours davantage par une formation ininterrompue de cellules et par division de ces cylindres; 2° que des anastomoses toujours nouvelles se forment dans le réticule vasculaire. »

Mais, contrairement à cette explication proposée par Kölliker, tous les auteurs récents s'accordent à décrire le parenchyme hépatique d'emblée comme une masse pleine, puis fenêtrée ultérieurement par les vaisseaux qui y pénètrent.

Shore (5) a tout particulièremenl insisté sur ce mode de genèse du foie. Il montre que, *au point de vue phylogénique*, chez aucun vertébré, à quelque moment de son évolution qu'on l'ait observé,

on n'a rencontré un foie fait de tubes indépendants. Dans tous les cas étudiés, le parenchyme hépatique s'est présenté d'emblée comme un réseau de cylindres glandulaires.

Mais on pourrait poser cette objection : ce stade à tubes indépendants, s'il manque chez les vertébrés, existe chez les invertébrés.

Les invertébrés présentent, au niveau de ce qui serait leur intestin moyen, un diverticule tubulaire que l'on peut précisément considérer comme un véritable foie, l'ancêtre du foie des vertébrés.

Shore a répondu à cette objection et montré que l'homologie que l'on admet souvent entre le tube des invertébrés et la glande des vertébrés est toute gratuite : — 1° Le tube des invertébrés est constitué par des cellules sécrétoires disposées autour d'une large cavité centrale ; — 2° Ces cellules reposent sur une membrane basale ; — 3° Il n'y a pas de réseau vasculaire intriqué avec les cellules ; — 4° Ces cellules sécrètent un ferment digestif. Autant de différences capitales avec le foie des vertébrés.

C'est donc par une hypothèse toute gratuite qu'on cherche à homologuer cette annexe intestinale des invertébrés avec le foie des vertébrés.

Au surplus, l'absence d'homologie est confirmée encore par l'absence de toute disposition intermédiaire dans la série entre le tube entodermique des invertébrés, et le réseau hépatique des vertébrés.

Nous pouvons donc conclure avec Shore que le foie est un organe qui n'appartient qu'aux vertébrés, un organe qui a surgi dans les limites mêmes du phylum des vertébrés — et par conséquent, que, dans ce phylum, à aucun niveau, le foie n'est formé de tubes un moment indépendants.

L'objection précédente empruntée à la phylogénie se double naturellement d'une *objection empruntée à l'ontogénie*. Si l'on admet avec les classiques que le réseau hépatique résulte de l'anastomose des tubes entodermiques d'abord isolés, on doit, en suivant pas à pas le développement embryonnaire d'un être donné, trouver un stade de développement où les tubes entodermiques sont encore

isolés; ce n'est que postérieurement à ce stade d'indépendance que doit apparaître un stade d'anastomose.

Or, chez aucun vertébré on n'a pu observer ce stade d'indépendance. Dès que le foie se différencie, c'est sous forme de réseau qu'il apparaît. « Dans le foie, dit Kölliker, presque dès les premiers instants, se montre un réticule clos d'éléments glandulaires et dans les interstices un réticule clos de vaisseaux sanguins. » — « Dans le cours du développement, chez le poulet, par exemple, dit Shore, il n'est nullement établi que les cylindres hépatiques aient jamais été non anastomosés, bien que généralement on affirme que tel a été le cas. »

En résumé, 1° il n'y a aucune preuve positive de la formation d'un réseau hépatique par anastomose secondaire des tubes entodermiques primitivement indépendants. C'est par *pure hypothèse* que ces deux constatations positives, présence d'un bourgeon entodermique plus ou moins ramifié d'une part, puis, à un stade ultérieur, présence d'un réseau de cylindres hépatiques d'autre part, sont enchaînées l'une et l'autre par la formule : le réseau résulte de l'anastomose des ramifications du bourgeon.

2° *Cette hypothèse même n'est pas confirmée par les faits tirés de l'ontogénie et de la phylogénie.*

D'ailleurs, on peut dire que cette hypothèse est peu satisfaisante. Il est difficile en effet de comprendre comment un seul et même bourgeon entodermique peut fournir ici un épithélium biliaire, là un élément parenchymateux hépatique. Il n'y a aucune analogie ni aucune transition entre ces deux types cellulaires. Leur structure, leurs sécrétions sont différentes : la cellule biliaire ressemble à une cellule intestinale, reposant comme elle sur une basale, comme elle garnie d'un plateau. La cellule hépatique n'a aucun rapport avec la cellule intestinale et ne comporte ni membrane basale, ni plateau. La lumière des canaux biliaires, large, arrondie, ne ressemble aucunement au mince capillicule réservé entre les cellules hépatiques.

Enfin une formation mésenchymateuse, ou chorion, la gaine de Glisson, s'accole aux cellules biliaires; les cellules hépatiques reposent immédiatement sur les capillaires interposés.

J'ajoute que le type circulatoire est différent pour les voies biliaires et pour le parenchyme hépatique.

Les voies biliaires sont alimentées par l'artère hépatique qui amène un sang venant directement du cœur, sang ramené au cœur par des veines correspondantes.

Le parenchyme hépatique est alimenté par un courant veineux venant de l'intestin, capillarisé sous forme de réseau admirable interposé à la veine porte d'une part, à la veine sus-hépatique d'autre part.

Enfin, les lymphatiques démontrés au niveau des voies biliaires paraissent manquer totalement au niveau du parenchyme hépatique.

A ces différences morphologiques s'ajoutent des différences physiologiques et des différences dans les réactions pathologiques telles que l'unité d'origine de parties aussi dissemblables ne laisse pas de choquer [1].

La lecture d'un travail récent où C. Huber (6) résume les acquisitions antérieures et ses recherches personnelles sur le *développement de l'appareil urinaire* m'a suggéré l'idée que l'identité d'origine admise habituellement pour le foie et les voies biliaires pouvait bien n'être qu'une interprétation erronée des faits observés.

C. Huber montre que, ainsi que Kupffer (7) l'a le premier affirmé, le rein est une unité morphologique faite de l'inosculation de deux unités embryologiques différentes : d'une part, le tube urinifère, du glomérule au canal d'union; d'autre part, le tube collecteur de Bellini.

A bien réfléchir, si cette double origine génétique du rein est un fait nouveau, il existait déjà un fait analogue connu depuis longtemps, mais dont la signification capitale n'éveillait pas l'attention. On le considérait en effet comme un fait exceptionnel. Je veux parler du testicule.

Comme le rein, l'appareil génital mâle se compose pour le moins de deux formations distinctes embryologiquement, le tube sémini-

1. Aussi, bien que j'aie admis, dans un précédent travail sur la structure du foie, cette identité d'origine, contre laquelle je m'élève aujourd'hui, j'avais nettement spécifié cependant que le bourgeon intestinal était *à double étage*, l'un, proximal ou biliaire, de type encore intestinal, l'autre, distal ou hépatique, à type spécifique. J'avais surtout insisté tout particulièrement sur les *différences de circulation* de ces deux étages.

pare et les voies spermatiques. Par inosculation, ces deux unités embryologiques créent une fausse unité morphologique. Il y a plus, ces deux unités qui s'inosculent dans le sexe mâle peuvent rester indépendantes dans le sexe femelle et former d'une part l'ovaire, de l'autre les trompes.

Cette anastomose secondaire d'appareils originairement indépendants, créant de fausses unités morphologiques, est en réalité la règle générale.

En particulier, je crois que, comme le rein, comme le testicule, *le foie est une fausse unité morphologique*, faite de *deux unités embryologiques* : d'une part, le *réseau hépatique*; d'autre part, les *voies biliaires.*

Par inosculation de ces deux unités embryologiques est née la fausse unité morphologique, le foie.

De cette hypothèse, je n'apporte *pas de preuve directe.*

Mais si la preuve directe manque à mon hypothèse, comme *elle manque d'ailleurs à l'hypothèse classique*, il y a un certain nombre de *preuves indirectes* qui la rendent extrêmement probable. Ce sont ces arguments que je vais exposer.

Je dis que le *foie est une fausse unité morphologique* faite de la soudure secondaire de *deux unités embryologiques*, donnant l'une les voies biliaires, l'autre le parenchyme hépatique.

1° *Le lieu de soudure est facile à reconnaître* : c'est le passage de Hering, situé aux confins des deux formations, entre les voies biliaires, d'une part, et le parenchyme hépatique, d'autre part. Le passage de Hering fait succéder brutalement à l'épithélium de type intestinal des voies biliaires, la cellule hépatique à physionomie si caractéristique. En deçà du passage, la circulation est à type artériel, et dépend de l'artère improprement nommée artère hépatique, mieux nommée artère biliaire. Au delà du passage débute la circulation à type admirable porto-sus-hépatique.

La comparaison des figures que Hering donne de la soudure bilio-hépatique avec celles représentant la soudure urétéro-rénale, ou canal d'union, ou celles représentant la soudure épididymo-testiculaire, ou tube droit, est à ce point de vue particulièrement suggestive.

Dans le foie, comme dans le rein, comme dans le testicule, l'abouchement des deux parties d'origine différente se fait sans règle bien précise sous les angles les plus variés, parfois de façon paradoxale, à contre courant. Et les modalités et incidences variées des passages s'accordent peu avec l'hypothèse que les deux parties réunies par ce passage sont une seule et même formation.

D'ailleurs cette *soudure bilio-hépatique* peut *n'avoir pas lieu* en certains points. Remak considérait comme vraisemblable que, à l'intérieur du foie, un certain nombre de voies biliaires peuvent se terminer en cul-de-sac. D'ailleurs c'est ainsi que se termine nettement le bourgeon postérieur ou caudal de la gouttière soi-disant hépatique, le bourgeon cystique qui forme la vésicule biliaire.

Les vasa aberrantia sont un exemple non moins frappant de l'absence de soudure et de terminaison en cul-de-sac du bourgeon biliaire.

Il y a plus : Toldt et Zuckerkandl (8) ont démontré qu'en certaines régions du foie, au niveau des ligaments triangulaires et suspenseur, au niveau des ponts parenchymateux qui passent au-dessus de la veine cave inférieure ou de la veine ombilicale, au voisinage de la vésicule biliaire, le parenchyme hépatique régresse, s'atrophie et peut entièrement disparaître. Au niveau des parties devenues membraneuses *persistent seules les voies biliaires.*

Il me semble légitime de onclure que, en ces régions, des deux unités embryologiques anastomosées, seule a persisté l'unité biliaire, alors que, sous l'action des pressions supportées par ces régions, l'unité hépatique a rétrocédé et a disparu.

Le même phénomène se produit au niveau des plaies du foie, au pourtour des tumeurs intra-hépatiques, partout où une action nocive, habituellement l'excès de pression, agit sur le parenchyme qui disparaît, alors que résiste le bourgeon biliaire.

2° Un autre ordre de *phénomènes bien connus, d'apparence très paradoxale* trouve son explication si l'on admet la dualité d'origine des voies biliaires et du foie. Les recherches de tous les embryologistes ont montré que sur le cholédoque apparaissaient deux bourgeons dits bourgeons pancréatiques ventraux, d'où naissait

du *tissu pancréatique* alors que, en aval, le même cholédoque fournissait du *tissu hépatique*. Kupffer (in Prenant, 9) pense même avoir démontré que chez l'Esturgeon et chez les Cyclostomes, le pancréas ventral se transformerait pour donner la partie antérieure de la *rate*. Et Kupffer conclut de ces faits qu'il existe « entre les organes annexes de l'intestin moyen, le foie, le pancréas, la rate, des rapports génétiques plus étroits qu'on ne l'avait admis jusqu'alors.... Tous ces faits indiquent que ces organes se sont constitués par une différenciation fonctionnelle et morphologique, aux dépens d'une formation univoque qui leur a servi de point de départ et qui s'étendait le long de l'intestin moyen. »

S'appuyant sur des données semblables, Laguesse a d'autre part écrit : « On peut supposer, chez les ancêtres des vertébrés actuels, une glande unique, ou hépato-pancréas, possédant, à l'état rudimentaire du moins, les fonctions des deux glandes, organe dans lequel le perfectionnement graduel de ces fonctions, la division du travail a créé peu à peu des parties exclusivement pancréatiques et des parties exclusivement hépatiques plus ou moins bien séparées.... L'existence dans la région duodénale, chez l'ensemble des vertébrés, de bourgeons nombreux et diversement placés, la comparaison avec certains invertébrés (vers, ascidies) invite à croire que l'hépato-pancréas primitif n'était pas une glande massive, mais que l'épithélium de la région duodénale tout entier a d'abord possédé en bloc et à l'état rudimentaire toutes ces fonctions, peu à peu localisées, à mesure qu'elles se compliquaient, en un certain nombre de bourgeons glandulaires de structure différente. Le foie et le pancréas nous apparaissent de plus en plus, au triple point de vue anatomique, physiologique et embryologique, comme les deux parties d'un même tout. »

Je n'ai pas à discuter ici le bien fondé de ces hypothèses de Kupffer et de Laguesse, et en particulier de cette homologie peu probable entre des formations fort distinctes des invertébrés et des vertébrés. En passant, je ferai seulement remarquer que si des glandes annexes de l'intestin moyen provenaient d'une différenciation de l'entoderme, on devrait retrouver dans la phylogénie et dans l'ontogénie les stades de passage qui mènent du stade initial

épithélium duodénal au stade terminal cellule hépatique ou pancréatique, ou splénique, — ce qui n'est pas.

Je ne retiens ici que ce fait que des bourgeons dits pancréatiques donnent naissance à du tissu hépatique, voire à du tissu splénique.

Très paradoxal et fort suspect, si l'on s'en tient à l'hypothèse classique, ce fait devient très explicable si l'on veut bien admettre que les bourgeons hépatiques et pancréatiques des classiques n'ont rien à voir avec les parenchymes hépatiques et pancréatiques et représentent purement des glandes annexes de l'intestin moyen, au même titre que les glandes de Lieberkühn par exemple.

Il n'y a rien d'étonnant dès lors à ce que, sur ces cæcums entodermiques, viennent s'aboucher des formations embryologiques indépendantes, spécifiques et dissemblables, ici tissu hépatique, là tissu pancréatique. C'est accessoirement que ces cæcums entodermiques donnent passage ici à la sécrétion hépatique, là à la sécrétion pancréatique. Et, partant, ils ne méritent nullement leur nom de bourgeon pancréatique ou de bourgeon hépatique.

Rien d'étonnant encore, si un même bourgeon entodermique peut dès lors donner passage à la fois à la sécrétion hépatique et à la sécrétion pancréatique.

Rien d'étonnant enfin dans toutes ces modalités si variables des voies biliaires et pancréatiques, et surtout dans les variations des bourgeons dits pancréatiques.

Le pseudo-pancréas dorsal des Sélaciens peut seul donner du pancréas et les pseudo-pancréas ventraux donner du foie, le pseudo-pancréas dorsal des Cyclostomes fournir en majeure partie du foie en même temps que les pancréas ventraux; tel pancréas ventral peut on non s'atrophier, cela importe peu à la fixité du type pancréatique et hépatique. Aussi bien ces deux organes pourraient-ils, comme la rate, n'avoir aucun rapport avec les bourgeons entodermiques et garder néanmoins leur spécificité.

3° L'indépendance du bourgeon biliaire et du parenchyme hépatique permet seule de comprendre la possibilité des cas d'*agénésie biliaire* coïncidant avec le développement parfait du parenchyme hépatique.

4° Enfin, le fait bien connu que *les cordons hépatiques sont d'abord*

pleins, puis secondairement creusés d'une mince lumière, nous fait pour ainsi dire assister à la succession des deux phases : phase de glande close à type de cordons pleins, — phase de glande accessoirement canaliculée, à cordons creux, consécutivement à la soudure avec le bourgeon entodermique.

5° Il est enfin possible que certains cas de *dégénérescence kystique du foie* s'expliquent, comme les cas de dégénérescence kystique des reins, étudiés par Hildebrandt, Ribbert, Meyer, par l'absence de soudure entre les deux unités embryologiques : la sécrétion du parenchyme hépatique, ne trouvant pas son issue normale dans le bourgeon biliaire anastomosé, distend les cylindres hépatiques.

Si le foie est en réalité le résultat de la soudure de deux organes différents, il devient nécessaire de chercher l'*origine* de ces deux organes.

L'un, l'*organe biliaire*, est nettement *entodermique* : c'est un diverticule peu différencié du tube intestinal, une véritable *glande annexe de l'intestin moyen*. Aucune discussion sur sa signification ni sur sa genèse.

L'autre, l'organe hépatique proprement dit, a une origine moins évidente.

Dès que le parenchyme hépatique apparaît, c'est sous la forme d'une masse cellulaire réticulée, intriquée intimement avec un réseau vasculaire provenant des veines omphalo-mésentériques et ombilicales.

Nous avons vu que ce réseau n'a pas pu se former, comme on le suppose, par anastomose secondaire de tubes glandulaires nés du bourgeon entodermique. *Ce réseau apparaît d'emblée en qualité de réseau et succède à une masse primitivement pleine.*

Shore et Jones (10), qui ont suivi le développement du foie dans la série des vertébrés, montrent le parenchyme hépatique se développant aux dépens d'une masse cellulaire solide formée à l'extrémité des conduits biliaires, masse très différente de ces conduits. Cette masse cellulaire est peu à peu pénétrée par des bourgeons vasculaires nés par des veines voisines et réticulée du fait de cette pénétration.

Shore et Jones admettent implicitement avec tous les classiques que cette masse cellulaire *adjacente* aux conduits biliaires provient de ces dits bourgeons et, partant, le foie aurait la même origine entodermique que les conduits biliaires.

Il me semble infiniment plus probable que *cette masse cellulaire et le bourrelet hépatique de Kölliker*, de l'avis de tous les auteurs, d'origine mésodermique, *ne constituent qu'une seule et même formation.*

Il y aurait déjà lieu de s'étonner que cette masse mésodermique considérable, bien plus importante que le bourgeon dit hépatique, ne servît qu'au développement du tissu conjonctif du foie, alors que précisément il est *très discutable qu'il y ait même du tissu conjonctif dans le foie* proprement dit.

Il y a plus : cette *masse mésodermique est en réalité constituée comme le parenchyme hépatique à ses débuts.* C'est, comme ce parenchyme, une *masse cellulaire* coiffant le bourgeon dit hépatique, et *pénétrée par des vaisseaux.*

Je cite ici Kölliker (4, page 92) : « Le développement de ce canal hépatique (bourgeon dit hépatique) est accompagné d'autres particularités qui n'ont pas encore été observées sur des embryons de poulet. Le premier fait curieux est un développement tout spécial de la lame fibro-intestinale dans la région de l'orifice pharyngo-ombilical, sur le côté ventral et caudal du canal hépatique. Cet épaississement considérable, présentant des bosselures arrondies de forme et de grandeur diverses, proémine dans la cavité qui contient le cœur et représente la masse de laquelle se développera l'enveloppe mésodermique du foie. Cette enveloppe préexisterait donc au foie jusqu'à un certain point chez les mammifères; je donne pour cette raison à cette formation le nom de renflement hépatique..... » Plus loin (p. 925) Kölliker écrit : « Au moment où paraît le second canal hépatique..... le renflement hépatique augmente de volume et il se développe dans son intérieur de nombreux vaisseaux..... bourgeons des veines omphalo-mésentériques. »

En résumé, on le voit, d'après cette description même, les bourgeons « hépatiques » s'enfoncent dans une masse mésodermique,

lame « fibro-intestinale » ou bourrelet hépatique, qui, en même temps que ces bourgeons se ramifient, prend de son côté un développement important et se montre constituée sous forme d'un réseau cellulaire, intriqué avec un réseau vasculaire. Je crois donc pouvoir conclure qu'il y a identité entre cette lame fibro-intestinale ainsi réticulée par les vaisseaux et la masse cellulaire péri-entodermique de Shore. Je crois que le bourrelet hépatique est en réalité la matrice même du parenchyme hépatique et que, par suite, ce parenchyme est de nature mésodermique.

Il est dès lors fort intéressant de rappeler ici que, au niveau du rein, la masse de cellules embryonnaires qui entoure le bourgeon uretéral, le « bassinet rénal primaire », masse également de nature mésodermique, donne de même naissance au parenchyme rénal. Le tube urinifère naît de cette masse mésodermique, véritable blastème rénal.

Dans cette masse mésodermique, on a d'ailleurs distingué deux zones, l'une centrale, véritable blastème néphrogénique, l'autre périphérique, enveloppant la précédente, véritable atmosphère conjonctive ou mésenchymateuse du rein.

Il est possible que dans le bourrelet hépatique il faille de même distinguer un blastème hépatogénique et une atmosphère mésenchymateuse.

Mais, à nous en tenir à la partie du bourrelet hépatique véritablement hépatogénique, on voit que ce bourrelet n'a *nullement la signification d'une enveloppe hépatique, mais celle d'une matrice hépatique.*

Dès lors, on s'explique comment ce parenchyme, qui naît du mésoderme, qui n'a rien d' « épithélial », ne peut être classé à côté des glandes nées de l'entoderme et faites de tubes plus ou moins ramifiés.

C'est accessoirement que la lumière dont se creusent ses cordons cellulaires communique avec le diverticule biliaire.

Le foie n'est une glande tubulée qu'en apparence. C'est une *fausse glande tubulée.*

Le foie, par sa structure, par sa circulation, on pourrait ajouter par ses réactions pathologiques, se comporte comme une *glande*

close, comme une *glande vasculaire sanguine*. C'est une glande *mésodermique*, à classer à côté du rein ou de la surrénale par exemple.

Aussi son *mode de développement* comme celui du rein, de la surrénale se fait-il suivant un type très spécial. Dans tous les cas, on trouve d'abord une masse cellulaire au voisinage d'un gros vaisseau, artère ou veine, plus brièvement sinus.

Massif cellulaire et *sinus* prolifèrent simultanément, et se pénètrent réciproquement. On peut dire alors aussi bien : le massif cellulaire découpe le sinus en vaisseaux plus petits, en *sinusoïdes*, suivant l'expression de Minot (11), ou au contraire le vaisseau pousse des bourgeons qui pénètrent le massif cellulaire et y taillent des travées plus ou moins épaisses. Pour le foie, le massif cellulaire, c'est le bourrelet hépatique, le sinus c'est la veine omphalo-mésentérique, puis la veine ombilicale. Par leur bourgeonnement et leur pénétration réciproques, le bourrelet hépatique est divisé en travées, la veine en *sinusoïdes* (capillaires hépatiques).

Cette pénétration réciproque peut être plus ou moins complète. Les foies des différents vertébrés diffèrent précisément dans le degré plus ou moins prononcé de cette pénétration.

Chez la lamproie, la pénétration est si peu prononcée que les lacunes sanguines réservent entre elles de larges masses de cellules hépatiques.

Chez le requin, entre les mailles vasculaires, la travée présente sur une section huit à dix cellules.

Chez les amphibies et les reptiles, la pénétration est bien plus complète : la travée ne compte plus que quatre à cinq cellules.

Chez les mammifères enfin, la travée a au plus deux cellules (Shore, 12).

Cette pénétration réciproque de la masse hépatique et du réseau sinusoïdal que nous voyons s'accuser, au fur et à mesure que nous avançons dans la série des vertébrés, se reproduit ontogéniquement. Qu'on suive avec Remak le développement du poulet, ou avec Toldt et Zuckerkandl le développement de l'embryon humain, nous verrons la masse hépatique être d'abord largement découpée par les sinusoïdes d'origine omphalo-mésentérique, puis être de plus

en plus finement réticulée, jusqu'à n'être plus constituée, au moment de la naissance, que par des travées comprenant en section deux cellules[1].

A l'intérieur des travées de la masse hépatique, entre les cellules, se creuse un fin interstice, capillicule biliaire, où s'accumule la sécrétion hépatique Selon le nombre des cellules que comprend l'épaisseur de la travée, ce capillicule occupe des positions variées; sur les faces des cellules, quand deux cellules constituent toute la travée, le capillicule passe sur une arête, quand il doit répondre à trois cellules constituant la travée, cas extrêmement rare chez l'homme.

Dans tous les cas, on comprend, sans qu'il soit besoin d'explication, que les capillicules *drainant* la masse cellulaire, soient toujours éloignés des sinusoïdes qui *découpent* cette masse cellulaire.

Pour compléter cette revue rapide du développement du foie, il me faudrait maintenant montrer comment l'apparition et la création d'une pression négative dans la veine cave inférieure a entraîné, par une sorte de succion, la formation dans le réseau sinusoïdal de centres d'appel (*foci of exit* de Shore) et par suite la tendance à la convergence des sinusoïdes vers ces centres d'appel, d'où l'apparence pseudo-lobulaire du foie. — Mais cette question mérite de plus longs développements et je me réserve de la traiter ailleurs.

Le foie, comme le rein, comme le testicule, est donc en réalité le résultat de la *soudure de deux unités génétiquement dissemblables.* De plus, dans ces trois cas, le parenchyme est une production mésodermique.

Cette conclusion peut d'ailleurs être généralisée et le nombre est considérable de parenchymes nés en réalité du mésoderme et faussement rattachés génétiquement aux feuillets épithéliaux interne-externe.

Le foie, parenchyme mésodermique, par sa soudure avec le bourgeon entodermique biliaire adjacent, donne l'illusion d'être d'origine entodermique.

1. On trouvera une description minutieuse de ce clivage progressif des massifs cellulaires intervasculaires dans le travail de van der Stricht (13).

D'autres parenchymes de même ont été rattachés soit à l'entoderme, soit à l'ectoderme. Je ne puis que les énumérer, en fai-

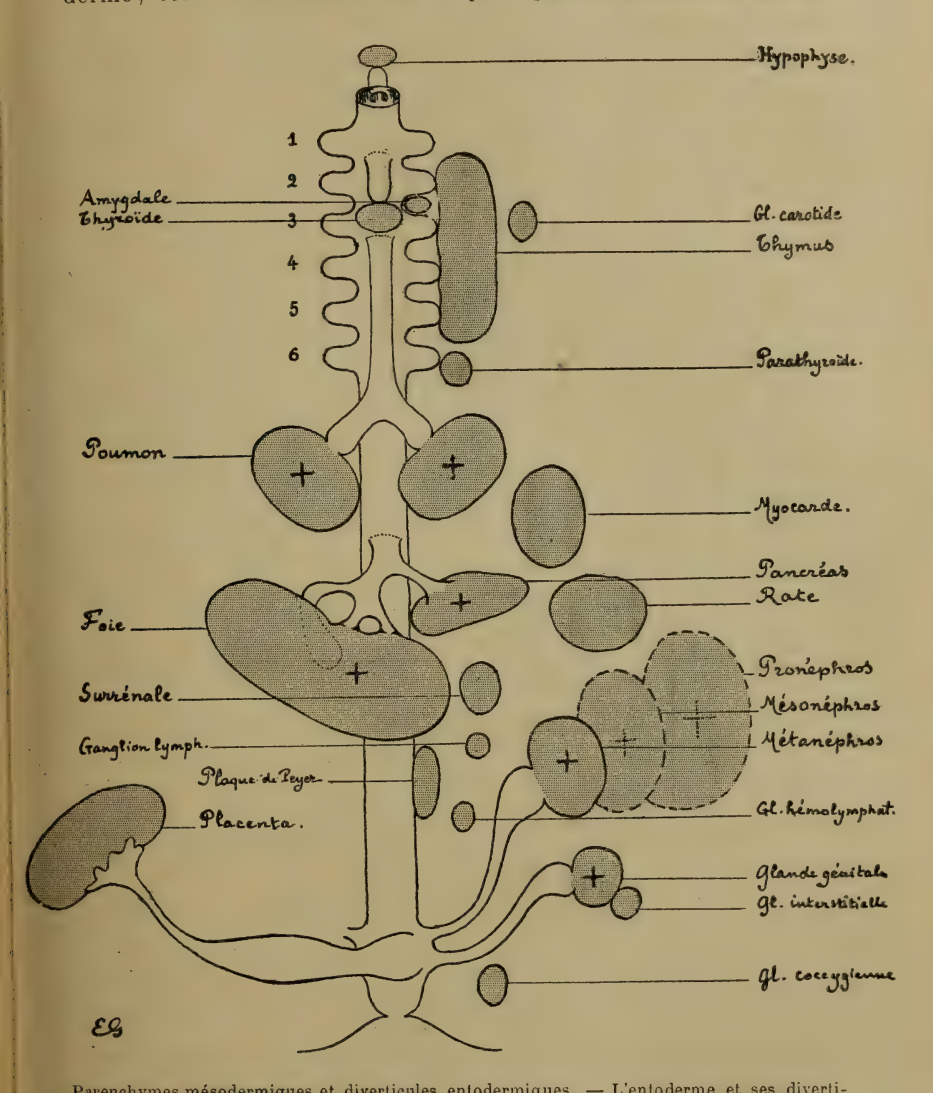

Parenchymes mésodermiques et diverticules entodermiques. — L'entoderme et ses diverticules sont en blanc. Les parties ombrées sont celles d'origine mésodermique. Parmi elles, celles marquées d'une + sont celles qui s'abouchent avec les diverticules entodermiques.

sant d'ailleurs remarquer qu'il ne s'agit là que d'une nomenclature provisoire, sujette à revision et à modification.

Pourtant, dès maintenant, on peut établir le tableau suivant :

PARENCHYMES MÉSODERMIQUES

A. PARENCHYMES RESTANT INDÉPENDANTS DES FEUILLETS ENTO-ECTODERME	B. PARENCHYMES S'UNISSANT A DES DIVERTICULES ÉPITHÉLIAUX ADJACENTS NÉS DES FEUILLETS ECTO-ENTODERME			C. PARENCHYMES UNIS OU INDÉPENDANTS SUIVANT LE SEXE
	α. UNION TEMPORAIRE	β. UNION PERMANENTE		
		avec diverticule ectodermique	avec diverticule entodermique	
Parathyroïde.	Hypophyse (poche de Rathke).	Glandes sébacées.	Poumon (diverticule bronchique).	Testicule uni au diverticule spermatique.
Amygdale.	Thymus.	Glande mammaire.	Foie (diverticule biliaire).	Ovaire indépendant du diverticule oviducte.
Thymus.	Thyroïde (canal thyréoglosse).	Glandes sudoripares.	Pancréas (diverticule pancréatique).	
Glande carotide.			Pronéphros (canal du pronéphros).	
Myocarde.			Mésonéphros ou corps de Wolff (canal de Wolff).	
Rate.			Métanéphros ou rein (diverticule urétéral).	
Surrénale.				
Glande interstitielle paragénitale.				
Glande hémolymphatique.				
Glande coccygienne.				
Ganglions lymphatiques.				
Plaques de Peyer.				
Formations épiploïques.				
Substance cartilagineuse.				
Substance osseuse.				
Moelle des os { tissu érythroblastique. tissu leucoblastique.				
Muscles striés.				
Muscles lisses.				
Utérus.				
Placenta.				
Glandes adipeuses.				
Tissu réticulé.				
Tissu conjonctif proprement dit.				
Substance nerveuse.				

Sur le schéma ci-dessus, un certain nombre seulement des formations mésodermiques énumérées dans le tableau précédent ont été figurées. Ce sont plus particulièrement celles en rapport avec l'entoderme. Parmi elles, les unes restent indépendantes de l'entoderme. D'autres, celles marquées d'une croix, s'abouchent avec des diverticules entodermiques. Mais les unes et les autres constituent une seule famille naturelle, celle des *parenchymes mésodermiques*.

Tous ces parenchymes mésodermiques forment bien en effet une véritable famille naturelle. Leur mode de développement, leur mode de circulation, leurs réactions pathologiques se font suivant le même type.

Leur *mode de développement* se fait suivant un même plan. Il suffit de relire toutes les descriptions un peu détaillées des Traités classiques pour retrouver toujours :

1° La *masse initiale* de cellules embryonnaires, ou blastème organogénique : blastème du pronéphros, blastème wolffien, tissu néphrogénique, bourrelet sexuel, bourrelet hépatique, blastème splénique, etc., bourgeon plein de la mamelle, masse d' « apparence sarcomateuse » du lobe postérieur de l'hypophyse, etc.

2° Les *cordons pleins* en lesquels cette masse initiale se découpe par prolifération et intrication réciproques de cette masse et des lacunes ou vaisseaux sanguins voisins : cordons de Pflueger, cylindres de Remak, cordons du thymus, cordons spléniques, cordons de la thyroïde, cordons pancréatiques, travées musculaires du cœur, etc.

3° Dans un grand nombre de cas, la transformation de ces cordons pleins en *vésicules creuses* ou en *tubes creux* : vésicules rénales primitives, vésicules pulmonaires primitives, vésicules du thymus, tubes hépatiques, tubes séminipares, tubes contournés du mésonéphros, du rein définitif, vésicules et tubes hypophysaires et tubes pancréatiques; etc.

4° L'*abouchement* de ces parties secondairement creuses avec des diverticules entodermiques ou ectodermiques adjacents : poche de Rathke et hypophyse, canal thyréoglosse et thyroïde, bronches et poumon, voies biliaires et foie, voies pancréatiques et pancréas, voies urinaires et rein, voies spermatiques et testicule,

trompe et ovaires, canaux galactophores et glande mammaire, etc.

Le *type circulatoire* de tous ces parenchymes mésodermiques est le type mis en relief par Minot (11) sous le nom de circulation sinusoïdale. J'ai indiqué ailleurs[1] ce qui caractérisait le type sinusoïdal et me bornerai ici à rappeler qu'une circulation sinusoïdale résulte de la prolifération et de l'intrication réciproques, *sans interposition de mésenchyme*, d'un parenchyme cellulaire et d'un vaisseau adjacent. Le bourgeonnement du vaisseau cloisonne le parenchyme, en même temps que le bourgeonnement du parenchyme cloisonne le vaisseau.

Enfin, les *réactions pathologiques* groupent également en une même famille naturelle tous ces parenchymes. Il est intéressant en particulier d'opposer l'inflammation des parenchymes, hépatite, orchite, néphrite, pneumonie, à l'inflammation du diverticule épithélial adjacent, angiocholite, épididymite, pyélite, bronchite.

De même pour les néoplasies. On admet cliniquement que l'épithélioma est rare pour la plupart de ces parenchymes et même inexistant pour d'autres. Je ne crains pas d'affirmer que l'*épithélioma n'existe pour aucun de ces parenchymes*. C'est d'ailleurs là une conséquence forcée de la conception que j'expose ici. Si l'on décrit des épithéliomas du foie, du poumon, du rein, c'est apparemment qu'on a eu affaire à une néoplasie développée aux dépens du bourgeon entodermique adjacent. C'est un épithélioma biliaire intra-hépatique, un épithélioma bronchique intra-pulmonaire, ce n'est ni un épithélioma hépatique, ni un épithélioma pulmonaire.

Mais, par contre, la néoplasie caractéristique de tous ces parenchymes c'est le *sarcome*. A vrai dire, il y a non un, mais *des sarcomes*; il y a autant de sarcomes qu'il y a de tissus mésodermiques, comme il y a autant d'épithéliomas qu'il y a de tissus épithéliaux.

Le sarcome n'est pas la néoplasie du tissu conjonctivo-vasculaire, tissu banal de remplissage. C'est la néoplasie de tous les dérivés du mésoderme.

Sarcome hépatique, sarcome pulmonaire, sarcome testiculaire,

1. *L'hyperplasie du mésenchyme hépatique.* — Arch. gén. de médecine, p. 1793-1808; 2 fig. 1905.

cela ne veut pas dire néoplasie du mésoderme intra-hépatique, ou intra-pulmonaire, ou intra-testiculaire. Cela veut dire prolifération anormale développée aux dépens du parenchyme même de ces organes. Et l'aspect si caractéristique des sarcomes, travées cellulaires reposant directement sur des vaisseaux, reproduit l'aspect même des parenchymes mésodermiques, faits de massifs parenchymateux et de sinusoïdes interposés. Ce qu'on nomme tissu conjonctivo-vasculaire, ou tissu mésenchymateux, n'est à tout prendre qu'un véritable parenchyme mésodermique, fait de travées cellulaires et de vaisseaux interposés. Le sarcome de ce tissu conjonctivo-vasculaire n'est qu'une des nombreuses variétés de sarcome, le sarcome mésenchymateux et comme tel à placer à côté du sarcome testiculaire, du sarcome surrénal, du sarcome hépatique, etc.

De ce rapide essai de généralisation, il résulte donc que le *mésoderme* a une *signification* et une *importance* autres que celles qu'on lui attribue ordinairement.

Depuis Remak, on considère que les 3 feuillets ectoderme, entoderme, mésoderme en lesquels, on peut, *à un moment donné* de l'évolution, scinder la masse embryonnaire, représentant 3 matrices spécifiques, formant, chacune de leur côté, une série de productions propres. En particulier l'ectoderme et l'entoderme fourniraient tous les éléments glandulaires ou parenchymateux, les éléments dits « nobles ». Le mésoderme interposé ne fournirait que le tissu de soutien, de remplissage, l'atmosphère vasculo-conjonctive. Une théorie célèbre de Metchnikoff explique même par la lutte entre ces deux formations, par la lutte entre nobles et vilains, et par la victoire définitive des vilains, la sénilité et la mort.

Je crois qu'il est possible d'interpréter les faits de façon tout autre. De la masse embryonnaire, les couches les plus externes, le feuillet externe-interne se *différencie le plus tôt*, puisqu'il représente la formation *la plus ancienne*. Ancienne dans la série puisque invertébrés aussi bien que vertébrés en sont pourvus, elle se différencie par suite de très bonne heure chez l'individu. Mais, pour la même raison, sa différenciation tôt commencée est tôt achevée. Et

il est *contraire à toutes les lois de l'embryologie* de supposer, comme on le fait, que ce feuillet externe-interne, si vite différencié, est la matrice des perfectionnements de la série et de l'individu.

A côté de cette formation si tôt différenciée, persiste à l'état embryonnaire une masse cellulaire interposée. C'est le mésoderme. La division classique du germe en 3 feuillets n'a donc pas d'autre signification que celle-ci : à un certain moment de l'évolution, si nous donnons un nom différent aux cellules déjà différenciées et à celles non encore différenciées, nous pouvons considérer d'une part deux feuillets, l'un interne, l'autre externe où les cellules sont différenciées, et, d'autre part, une masse cellulaire intermédiaire où les cellules sont encore à l'état indifférent. Appelons cette masse cellulaire feuillet moyen. Soit. Mais n'oublions pas que pareille systématisation, n'a pas d'autre valeur que d'individualiser, à un certain moment, ce qui est différencié, les feuillets externe et interne, et ce qui n'est pas différencié, le soi-disant feuillet moyen. — On pourrait tout aussi bien, quand le feuillet moyen s'est dédoublé la lame supérieure (juxta-ectodermique) et la lame inférieure (juxta-entodermique), décrire avec His 4 feuillets. Et ainsi de suite.

On peut donc réunir sous une même appellation toutes les cellules embryonnaires qui composent le mésoderme. Mais on doit s'attendre à voir se différencier dans cette masse où toutes les cellules *semblent* équivalentes, des formations très différentes. On pourrait dénommer feuillets ces formations, tout comme on a nommé feuillet externe-interne la formation la première en date. Déjà on a dû distraire du mésoderme le feuillet ou l'ébauche musculaire, l'ébauche génitale, l'ébauche vasculaire (ou moins d'après certains auteurs). On peut faire remarquer à ce propos combien la conception classique des feuillets s'accommode mal de cette genèse de formations aussi élevées que le muscle ou l'élément génital aux dépens de la masse mésodermique, et non des feuillets « nobles ». Mais, cette exception gênante une fois admise, on persiste à ne voir dans *tout le reste* des cellules mésodermiques que l'ébauche du seul tissu conjonctif, tissu banal de soutien, de remplissage.

La vérité est que, dans cette masse cellulaire où l'on ne veut voir que l'ébauche du tissu conjonctif, du mésenchyme, il y a en réalité

encore en *puissance* un grand nombre d'ébauches distinctes, qui s'individualisent et se développent, échelonnées dans l'espace et dans le temps.

Toutes ces ébauches restent longtemps latentes dans la masse mésodermique parce que, représentant des acquisitions récentes dans la série, elles ne se différencient que plus tard chez l'individu. La plupart des parenchymes dont beaucoup sont propres aux vertébrés naissent de ces ébauches. J'ai énuméré plus haut une grande partie d'entre eux. Le foie, le pancréas, le rein, par exemple restent longtemps à l'état de « bourrelet », hépatique, de « blastème » néphrogénique, parce que ces parenchymes sont des formations récentes.

A rendre ainsi au mésoderme toutes les ébauches qu'il recèle, on voit que ce mésoderme représente en réalité le *lieu de réserve* où s'éveillent successivement toutes les formations de perfectionnement, de spécificité de plus en plus élevée, par où se différencient et se compliquent les êtres. C'est, si l'on veut, la matrice de toutes les possibilités de la série, en même temps que la matrice de tous les perfectionnements de l'individu.

Novembre 1906.

Bibliographie.

1. Remak. — *Untersuchungen ueber die Entwickelung der Wirbelthiere*, folio, Berlin, 1850-1855.
2. Dastre. — Art. Foie in *Dictionnaire de Physiologie* de Richet, 1904, t. VI, 3e fasc., p. 768.
3. Brachet. — Recherches sur le développement du pancréas et du foie (Sélaciens, Reptiles et Mammifères), *Journal de l'Anatomie et de la Physiol.*, 1896, p. 620-696.
4. Kölliker. — *Embryologie de l'homme et des animaux supérieurs*, trad. française, 1882, p. 925.
5. Shore. — Notes on the Origin of the Liver, *Journ. of Anat. and Phys.*, 25, 1891, p. 166.
6. Huber. — On the development and shape of uriniferous tubules of certain of the higher Mammals, *The american Journal of Anatomy*, suppl. to vol. 4, juin 1905.
7. Kupffer. — Untersuchungen über die Entwickelung des Harn- und Geschlechtsystems, *Arch. mik. Anat.*, Bd. I, 1865.
8. Toldt et Zuckerkandl. — Ueber die Form und Texturveränderungen der menschlichen Leber während des Wachsthum, *Sitz. d. k. Akad. d. Wiss.*, 72 Bd., 3 Abth.

9. Prenant. — *Traité d'embryologie.*
10. Shore et Jones. — On the Structure of Vertebrate Liver, *Journal of Physiology*, vol. 10, 1889, p. 408.
11. Ch.-S. Minot. — On a hitherto unrecognized form of blood circulation without capillaries in the organs of the Vertebrate, in *Proc. of the Boston Soc. of Nat. Hist.*, 1900.
12. Shore. — Notes on the Origin of the Liver, *Journ. of Anatomy and Physiology*, vol. 25, 1891, p. 166.
13. Van der Stricht. — Nouvelles recherches sur la genèse des globules rouges et des globules blancs du sang. *Arch. de Biol.*, t. XII, 2e fasc., 1892.

Le propriétaire-gérant : Félix Alcan.

Coulommiers. — Imp. Paul BRODARD.

MICROGRAPHIE — BACTÉRIOLOGIE



E. COGIT & Cie

CONSTRUCTEURS D'INSTRUMENTS
ET D'APPAREILS POUR LES SCIENCES

36, Bd St-Michel

PARIS — Téléphone 812-20

Ateliers de Construction, Expéditions et Verrerie en gros

19, Rue Humboldt

DÉPOT POUR LA FRANCE

des Microscopes de **E. LEITZ**

MODÈLES SPÉCIAUX POUR LA BACTÉRIOLOGIE AVEC LES DERNIERS PERFECTIONNEMENTS

Microtomes MINOT et Microtomes de toutes marques

Produits chimiques et colorants spéciaux pour la Micrographie et la Bactériologie

DÉPOT DES PRODUITS DE GRÜBLER ET Cie, DE LEIPZIG

Étuves à Culture, Autoclaves, Installations complètes de Laboratoires,
Milieux de Culture stérilisés

Nouveaux Appareils **LATAPIE** pour la séparation du Sérum du Sang

NOUVEAU BROYEUR LATAPIE

NOUVEL APPAREIL MICROPHOTOGRAPHIQUE COGIT

FÉLIX ALCAN, EDITEUR

PUBLICATIONS PÉRIODIQUES

Revue de Médecine et Revue de Chirurgie

La *Revue de médecine* et la *Revue de chirurgie* paraissent tous les mois : chaque livraison de la *Revue de médecine* contient 5 à 6 feuilles grand in-8 : chaque livraison de la *Revue de chirurgie* contient de 8 à 9 feuilles grand in-8.

PRIX D'ABONNEMENT :

Pour la Revue de Médecine		Pour la Revue de Chirurgie	
Un an, Paris	**20** fr.	Un an, Paris	**30** fr.
— Départements et étranger.	**23** fr.	— Départements et étranger.	**33** fr.
La livraison, **2** fr.		La livraison, **3** fr.	

Journal de Psychologie

normale et pathologique

DIRIGÉ PAR LES DOCTEURS

Pierre JANET et **G. DUMAS**

Professeur de psychologie au Collège de France. Chargé de cours à la Sorbonne.

Quatrième année, 1907.

Paraît tous les deux mois par fascicules de 100 pages environ.

ABONNEMENT : Un an, France et Etranger, **14** fr. — Le numéro, **2** fr. **60.**

Revue de l'École d'Anthropologie de Paris

La **Revue de l'École d'Anthropologie de Paris** paraît le 15 de chaque mois.
Chaque livraison forme un cahier de deux feuilles in-8 raisin de 32 pages.
Les abonnements partent du 15 janvier.

ED. GALLOIS

37, Rue de Dunkerque, 37. — PARIS

Télégrammes : SIOLLAG. — *Téléphone :* 405-80.

CHIMIE — PHYSIQUE
BACTÉRIOLOGIE
APPAREILS POUR LES SCIENCES

ÉTUVES — BAINS-MARIE

Filtres, Stérilisateurs — Appareils de Chauffage

PORCELAINE A FEU — TERRE et GRÈS
CRISTALLISOIRS, BOITES de PÉTRI

TUBES A CULTURE, BALLONS DIVERS
VERRE D'IENA — VERRE SPECIAL

LAMES et LAMELLES, CAPSULES, etc. etc.

Balances — Autoclaves
Colorimètres — Spectroscopes
Saccharimètres

VERRERIE SOUFFLÉE POUR RECHERCHES BACTÉRIOLOGIQUES
Ampoules à sérum
VERRERIE GRADUÉE DE PRÉCISION

Produits chimiques purs — Réactifs

EXÉCUTION DE TOUTES PIÈCES SUR DESSINS OU MODÈLES

Coulommiers. — Imp. PAUL BRODARD.

7514

JOURNAL

DE

L'ANATOMIE

ET DE

LA PHYSIOLOGIE

NORMALES ET PATHOLOGIQUES

DE L'HOMME ET DES ANIMAUX

Fondé par CHARLES ROBIN (1864-1885)

Continué par GEORGES POUCHET (1885-1894)

PUBLIÉ PAR MATHIAS DUVAL

Membre de l'Académie de médecine, professeur à la Faculté de médecine

AVEC LE CONCOURS DE MM.

RETTERER
Professeur agrégé à la Faculté de médecine de Paris.

et

TOURNEUX
Professeur à la Faculté de médecine de Toulouse.

Gustave LOISEL
Directeur du Laboratoire d'Embryologie générale à l'École des Hautes Études.

XLIIIe ANNÉE, 1907. — N° 5. — SEPTEMBRE-OCTOBRE

FÉLIX ALCAN, ÉDITEUR

108, BOULEVARD SAINT-GERMAIN, PARIS

TABLE DES MATIÈRES

A. BRANCA. — Le diamant du canard. (*Avec 1 figure*)..... 433
A. BRANCA. — Le diamant, histoire et critique..... 447
Aug. LELIÈVRE. — Recherches expérimentales sur l'évolution et le fonctionnement de la cellule rénale..... 502

Le *Journal de l'Anatomie et de la Physiologie* paraît tous les deux mois :

CONDITIONS DE LA SOUSCRIPTION

Un numéro..... 6 fr. »
Un an, pour Paris..... 30 »
— pour les départements et l'étranger..... 33 »

CHAQUE LIVRAISON CONTIENT :

1° Des *travaux originaux* sur les divers sujets que comporte son titre, accompagnés de planches hors texte en noir et en couleurs, et de gravures dans le texte;
2° Des *analyses et comptes rendus* de travaux présentés aux Sociétés savantes françaises et étrangères.

IL A EN OUTRE POUR OBJET :

La *tératologie*, la *chimie organique*, l'*hygiène*, la *toxicologie* et la *médecine légale* dans leurs rapports avec l'anatomie et la physiologie;
Les applications de l'anatomie et de la physiologie à la *pratique de la médecine, de la chirurgie et de l'obstétrique*.

Les ouvrages à analyser, et tout ce qui concerne la rédaction, devront être adressés *franco* à la librairie Félix Alcan, 108, boulevard Saint-Germain, Paris (6e).

FÉLIX ALCAN, ÉDITEUR

VIENNENT DE PARAITRE :

L'ALIMENTATION A BON MARCHÉ
SAINE ET RATIONNELLE

Par **Jean LAHOR** (Dr Cazalis) et le Dr **LUCIEN-GRAUX**
1 volume in-16..... 3 fr. 50

P.-G. UNNA

THÉRAPEUTIQUE DES MALADIES DE LA PEAU

Traduit de l'Allemand, avec introduction et notes
et un appendice sur la *Radiographie dans le traitement des maladies de la peau.*
Par les Drs **DOYON** et **SPILLMANN**
1 volume grand in-8..... 8 fr.

EN COURS DE PUBLICATION

Manuel d'Histologie Pathologique

PAR

V. CORNIL
Professeur à la Faculté de médecine,
Membre de l'Académie de médecine.

ET

L. RANVIER
Professeur au Collège de France,
Membre de l'Institut et de l'Acad. de médecine.

AVEC LA COLLABORATION DE MM.

A. BRAULT
Médecin de l'hôpital Lariboisière,
Chef des travaux pratiques d'anatomie pathologique à la Faculté de médecine.

M. LETULLE
Professeur agrégé à la Faculté de médecine,
Médecin de l'hôpital Boucicaut.

TROISIÈME ÉDITION ENTIÈREMENT REFONDUE

Publiés :

Tome I, par MM. Cornil, Ranvier, Brault, Fernand Bezançon, Maurice Cazin. — *Généralités sur l'histologie normale. — Cellules et tissus normaux. — Généralités sur l'histologie pathologique. — Altérations des cellules et des tissus. — Des inflammations. — Des tumeurs. — Notions élémentaires sur les bactéries. — Lésions des os et des tissus cartilagineux. — Anatomie pathologique des articulations. — Des altérations du tissu conjonctif. — Lésions des membranes séreuses.* — 1 fort volume grand in-8, avec 369 grav. en noir et en couleurs. **25 fr.**

Tome II, par MM. Durante, Jolly, Dominici, Gombault et Philippe. — *Muscles. — Sang et hématopoïèse. — Cerveau. — Moelle.* — 1 fort volume grand in-8, avec 202 gravures en noir et en couleurs..... **25 fr.**

Tome III, par MM. Gombault, Nageotte, A. Riche, Durante, R. Marie, Fernand Bezançon, Legry. — *Système nerveux central (cerveau et moelle épinière). — Nerfs. — Cœur et vaisseaux. — Rate. — Ganglion lymphatique. — Larynx.* — 1 fort volume grand in-8, avec gravures en noir et en couleurs..... **35 fr.**

RECHERCHES SUR LA KÉRATINISATION

II

LE DIAMANT DU CANARD

Par A. BRANCA

Introduction.

L'histogénèse du diamant une fois établie[1], nous nous sommes dit qu'il ne serait pas sans intérêt de reprendre la question, chez d'autres animaux que le Poulet. Pareille étude nous fournissait l'occasion de contrôler les résultats que nous avons précédemment publiés ; elle nous mettait à même de saisir les modifications de structure qui sont fonction de conditions biologiques différentes ; enfin, et c'était là l'essentiel, elle nous faisait connaître les phénomènes qui sont communs à l'histogénèse de ces divers phanères, et sont, par là même, caractéristiques de leur kératinisation.

Des raisons identiques à celles qui m'ont conduit à examiner le Poulet, m'ont déterminé à étudier le Canard[2]. Pour avoir des

1. 1907. A. Branca, Le diamant du Poulet, *Journal de l'anatomie et de la physiologie*, t. XLIII, p. 341.

2. J'ai examiné 47 embryons et fœtus qui se répartissent de la façon suivante :

IVe jour	1	XVIe jour	1
Ve —	2	XVIIe —	1
VIe —	3	XVIIIe —	2
VIIe —	2	XIXe —	1
VIIIe —	1	XXe —	1
IXe —	2	XXIe —	2
Xe —	1	XXIIe —	2
XIe —	3	XXIIIe —	3
XIIe —	4	XXIVe —	2
XIIIe —	2	XXVe —	3
XIVe —	2	XXVIe —	2
XVe —	2	XXVIIe —	2

préparations aussi comparables que possible, j'ai fait usage des mêmes méthodes, et je dois dire que j'ai rencontré les mêmes difficultés. Il existe, chez ces deux oiseaux, des différences dans l'évolution du diamant. Ces différences, toutefois, sont d'importance secondaire, et somme toute, cette seconde série de recherches m'a conduit à des résultats identiques à la première : je pourrai donc être très bref.

I

Stade de l'épaississement ectodermique.

A. Phénomènes préliminaires. — Chez les embryons du 4e jour, l'encéphale est recouvert par la peau et par de gros vaisseaux. L'ectoderme, épais de 4 μ, est représenté par un rang de cellules aplaties. Le tissu conjonctif (30 à 35 μ) est formé de cellules étoilées, anastomosées, disposées sur cinq ou six rangs (tissu réticulé à mailles vides); il est doublé par une assise (20 μ) de gros vaisseaux, immédiatement appliquée sur le névraxe. Tégument et enveloppes futures de l'encéphale sont moins épais que la paroi du névraxe.

B. L'épaississement ectodermique. — L'ectoderme commence à se stratifier sur les canards du 5e jour. Tandis qu'au niveau du plancher de l'encéphale [1], l'épithélium est représenté seulement par des éléments cubiques, disposés sur une seule assise, dans la région qui doit donner naissance au thécorynque, l'épiderme s'épaissit (65 μ). Outre une assise basilaire, il comprend un corps muqueux dont les éléments globuleux sont superposés sur quatre à six rangs [2]. Le noyau de ces éléments est clair, sphérique, muni d'un ou deux nucléoles. Il est entouré d'un corps cellulaire exigu, mais, à ce stade, il est difficile de dire si les cellules épidermiques sont simplement accolées ou si elles sont reliées par des ponts protoplasmiques.

Du 6e au 9e jour, l'ectoderme se borne donc à s'épaissir, sans changer notablement de structure.

1. Future voûte de la cavité buccale.
2. Là où ce corps muqueux compte 4 assises, on trouve des mitoses jusque dans la troisième de ces assises.

II

Stade de la couche granuleuse et des fibrilles épidermiques.

Chez le poulet, l'apparition d'une couche granuleuse inaugure l'apparition du second stade de l'évolution du diamant, de même que la différenciation de fibrilles épidermiques caractérise le 3e stade de cette évolution. Je ne saurais affirmer qu'il en va de même chez le canard. Peut-être la couche granuleuse précède-t-elle les fibrilles épidermiques; peut-être les deux couches se différencient-elles simultanément; c'est là un point que je ne saurais trancher, car il existe une lacune entre les fœtus du 9e et du 10e jour que je possède.

Je décrirai donc l'ébauche du diamant, telle qu'elle se présente au 10e jour de l'incubation, chez le canard.

A cette ébauche dont l'épaisseur décroît du centre à la périphérie, nous distinguerons deux zones, l'une *centrale*, l'autre *périphérique*; dans celle-ci, le corps muqueux est identique à lui-même dans toute son étendue; dans celle-là, le corps muqueux est réparti en deux étages superposés, de structure différente, et que nous pouvons appeler le *corps muqueux inférieur* et le *corps muqueux supérieur*.

A. Zone centrale. — La zone centrale, dont l'épaisseur maxima atteint 180 μ, présente à considérer :

1° *Une assise basilaire*, formée de cellules polyédriques, plus ou moins hautes, implantées sur une basale. Les noyaux (5 μ) de cette assise sont refoulés au pôle apical de la cellule; nombre d'entre eux sont aussi volumineux que les noyaux sus-jacents du corps muqueux inférieur;

2° *Corps muqueux inférieur*. — Ce corps muqueux est formé d'éléments polyédriques, tassés les uns au-dessus des autres. Le noyau de ces éléments est volumineux (7 à 9 μ) et clair; il renferme un ou plusieurs nucléoles et ces nucléoles ont la même structure que chez le poulet. Le corps cellulaire est bien développé et pré-

sente une structure réticulée; il est séparé de ses congénères par un espace intercellulaire étroit que cloisonnent des ponts d'union. Ajoutons que nombre d'éléments du corps muqueux inférieur sont en voie de caryocinèse.

3° *Le corps muqueux supérieur* se distingue aisément du corps muqueux inférieur, en raison de son aptitude à fixer énergiquement les matières colorantes. Sa face profonde, régulière, repose sur le corps muqueux inférieur. Sa face superficielle n'est plus régulièrement conique, comme chez le poulet; c'est une surface irrégulière, hérissée d'une série de courtes saillies, plus ou moins effilées, de taille et de direction variables. L'examen de la figure 1 en dira plus, à ce sujet, qu'une longue description.

Les cellules du corps muqueux supérieur sont successivement polyédriques, puis coniques. Leur noyau, qui n'entre jamais en mitose, est allongé verticalement; il est d'autant plus étroit, et de contour d'autant plus anguleux que la cellule est plus voisine de la surface du diamant : il a perdu son nucléole. Tous ces faits sont très nets, sur les saillies que présente la surface du corps muqueux et que recouvre un corps granuleux, réduit à un petit nombre d'assises cellulaires Le cytoplasme se colore en rouge vif par l'éosine, et les matières d'aniline y décèlent des fibres épidermiques qui se teignent en noir par l'hématoxyline au fer, en rouge par la safranine, en violet par le violet de gentiane. Ces fibres épidermiques présentent les mêmes caractères que chez le poulet : Il est donc inutile de revenir sur ce point.

Les cellules du corps muqueux supérieur sont tantôt accolées, et tantôt séparées par un espace clair que parcourt parfois un trait colorable. Ce trait paraît résulter de l'adossement de membranes cellulaires contigues.

J'ajouterai que dans l'épaisseur du corps muqueux supérieur, on trouve, çà et là, et cela, sur presque toutes les coupes, des éléments remarquables par leur petit noyau, par leur cytoplasme chargé d'enclaves. Ces éléments, nous les considérons comme des cellules du corps muqueux primitif qui, au lieu d'orienter leur évolution vers la production de la corne, se sont mises, comme les cellules superficielles de l'épiderme, à élaborer des grains. Ce sont en un

mot des cellules granuleuses erratiques. Elles existent aussi chez le poulet, mais elles m'ont paru, chez lui, moins fréquentes que chez le canard [1].

4° *Couche granuleuse.* — La couche granuleuse simule une lame dont la face profonde, irrégulièrement découpée, se moule sur le corps muqueux supérieur, en reproduisant les accidents de sa surface ; sa face libre est régulièrement convexe.

Cette couche est constituée par des éléments polyédriques qui

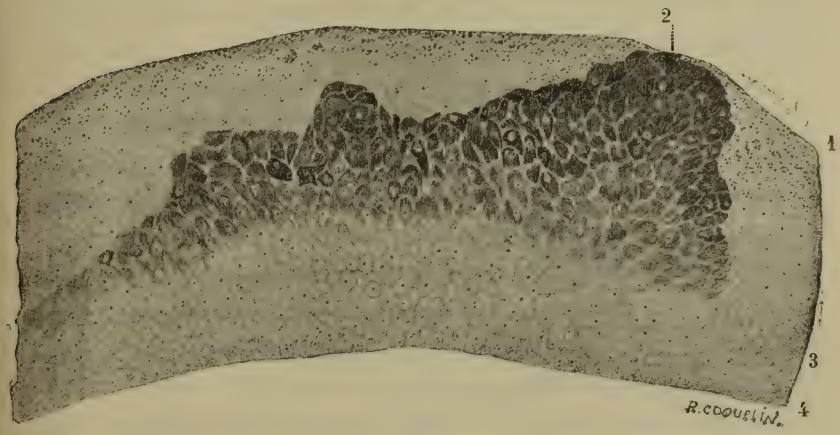

Fig. 1. — Diamant de canard au 10e jour de l'incubation. — 1. Corps granuleux; — 2. Corps muqueux supérieur d'où procède l'ébauche du diamant; — 3. Corps muqueux inférieur; — 4. Assise basilaire (Gr = 185 diamètres).

s'aplatissent progressivement, à mesure qu'on les considère plus près de la surface du thécorynque.

Le noyau des cellules est plus petit que le noyau des éléments du corps muqueux. Il est d'ordinaire globuleux, mais on peut le voir muni d'encoches ou d'une large dépression qui le rend plus ou moins réniforme. Son nucléole est unique ou double, et son suc nucléaire très colorable.

Le cytoplasme est chargé de grains à peine plus gros que le nucléole. Ces grains se colorent en noir par l'hématoxyline au fer, en rouge par la safranine [2] ou l'éosine, en violet par la méthode

1. Je me suis assuré, en examinant des coupes sériées, que ces éléments étaient bien réellement inclus dans l'épaisseur du corps muqueux supérieur.

2. Sur les coupes fixées par le Flemming, et colorées par la safranine et l'acide picrique ou par la méthode de Flemming, les grains superficiels sont franchement

de Flemming : ces grains présentent donc certaines réactions des fibrilles épidermiques. Si, toutefois, dans les méthodes régressives, la décoloration est poussée un peu loin, ces grains fixent les teintures plasmatiques. Notons encore que ces grains sont un peu plus gros et peut-être un peu plus nombreux dans les cellules superficielles que dans les cellules profondes du corps granuleux.

Quant aux relations qu'affectent entre elles les cellules du corps granuleux, elles se rapportent à deux types. Partout où les cellules sont soulevées par les saillies du corps muqueux supérieur, ces cellules sont séparées par un trait épais, colorable, qui résulte de l'adossement des membranes cellulaires. Partout ailleurs, les cellules du corps granuleux sont séparées par des espaces intercellulaires étroits que traversent des ponts d'union; aux points où plusieurs cellules s'opposent par leurs angles, l'espace intercellulaire s'agrandit, prend une forme arrondie et constitue ce que nous avons précédemment appelé un *confluent intercellulaire*.

B. Zone périphérique. — La zone périphérique du revêtement épidermique est formée par une assise basilaire, par un corps muqueux, par un stratum granuleux.

1° Les *cellules basilaires* y sont d'ordinaire plus hautes que dans la région centrale du diamant.

2° Les *éléments du corps muqueux* sont petits, serrés les uns contre les autres. Aussi les noyaux y paraissent-ils beaucoup plus rapprochés qu'au niveau de la région centrale. Nombre d'entre eux sont en mitose.

3° Quant au *corps granuleux*, ses éléments n'ont pas changé d'aspect; ils se distinguent du corps muqueux sous-jacent par leur taille et par leurs grains de sécrétion. Dans les cellules voisines du corps muqueux, ces grains sont fins, assez rares et localisés presque exclusivement autour du noyau. Dans les cellules superficielles, ces grains sont plus gros et plus nombreux; s'ils se disséminent dans toute l'étendue du cytoplasma, ils n'en restent pas moins surtout abondants au voisinage du noyau.

rouges ou violets, les grains profonds d'un jaune brunâtre. S'agit-il là d'une différence créée par la fixation? Les grains sont-ils à un état chimique différent? Je ne saurais encore le dire.

Mode de raccord du revêtement du bec et de la muqueuse buccale. — En se rapprochant de l'extrémité du bec, le revêtement épidermique s'amincit et, sous un angle voisin de l'angle droit, il s'unit à l'épithélium buccal, de type pavimenteux stratifié, qui constituera le revêtement de la voûte palatine.

III

Stade du cône corné.

Le processus de kératinisation débute au 13e jour, chez le canard. A ce moment, le revêtement ectodermique du bec s'est étalé en surface et s'est épaissi. Nous pouvons toujours lui distinguer deux zones, l'une *centrale*, l'autre *périphérique*. La première est caractérisée par la présence d'une couche cornée qui va s'étendre progressivement, sans atteindre la périphérie du thécorynque : c'est la *zone de diamant*; la seconde, ou *couronne*, entoure la première à la façon d'un anneau; à son niveau, tout processus de kératinisation fait encore défaut.

A. Zone du diamant. — Sur une coupe, la zone centrale du diamant nous montre :

1° *Une couche basilaire*, appliquée sur le derme et formée de petits éléments cubiques.

2° *Un corps muqueux inférieur* dont les éléments cellulaires ont la même structure que chez le poulet. Ces éléments gardent la forme polyédrique jusqu'au 18e jour, c'est-à-dire beaucoup plus tard que chez le poulet. Le corps muqueux inférieur est chargé de pigment, et ce pigment se présente sous deux aspects : il se localise, sous forme de granules, dans le cytoplasma des cellules ectodermiques (*cellules pigmentées*); ou se montre ramassé dans le cytoplasma de grandes cellules, intercalées dans l'épaisseur du corps muqueux; ces cellules, munies d'expansions généralement assez courtes, ne sont autre chose que des *cellules pigmentaires*.

3° *Corps muqueux supérieur.* — Le corps muqueux supérieur est formé de cellules polymorphes, et ces éléments sont allongés

verticalement, au centre comme à la périphérie du thécorynque, jusque vers le 18e jour de l'incubation. Ils s'aplatissent à partir de cette époque et leur grand axe devient alors parallèle à la surface cutanée; mais quelle que soit leur forme, les éléments de cette couche sont essentiellement caractérisés par leurs fibrilles épidermiques.

Pendant ce stade de l'évolution, on peut trouver du pigment dans le corps muqueux; ce pigment se localise tantôt dans les cellules épidermiques, tantôt dans de véritables cellules pigmentaires, éparses dans le corps muqueux. Il est pourtant moins abondant dans le thécorynque que dans le tégument voisin, et sur les pièces que nous avons examinées, le pigment faisait totalement défaut sur le segment buccal, alors qu'il était assez abondant sur le segment nasal de l'étui épidermique.

4° *Cône corné.* — Comme permettait de le prévoir l'aspect du corps muqueux, au stade des fibrilles épidermiques, le cône corné, qui résulte de la transformation des cellules les plus superficielles du corps muqueux supérieur, présente une forme autrement irrégulière que chez le poulet. Sa base s'applique sur la partie supérieure du corps muqueux de Malpighi. Sa surface extérieure est parfois conique; le versant nasal est long et incliné en pente douce; le versant buccal au contraire est court et comme taillé à pic. D'autres fois, le sommet du diamant simule un plateau hérissé de saillies de forme irrégulière, de taille inégale, d'orientation éminemment variable.

Le cône corné se reconnaît au premier coup d'œil : il est d'un beau jaune citron, sur les coupes colorées par l'hématéine, l'éosine et l'orange. Ses éléments profonds ont la même structure que chez le poulet, et, comme chez le poulet, le processus de kératinisation atteint irrégulièrement, l'un après l'autre, les éléments ou les groupes cellulaires du corps muqueux supérieur. Quant aux éléments superficiels, ils sont homogènes et leur noyau est atrophié.

Je n'entre pas dans plus de détails sur le cône corné, pour ne point être réduit à transcrire la description que j'ai donnée de la première kératinisation chez le poulet. Je me borne à appeler l'attention sur un fait nouveau.

Dans l'épaisseur du cône corné, il n'est pas rare de trouver, chez le canard, des cellules granuleuses. Le fait s'explique : ces éléments erratiques étaient inclus dans le corps muqueux supérieur; ils ont persisté pendant que les éléments du corps muqueux supérieur se transformaient en cellules cornées typiques.

5° *Couche granuleuse.* — La couche granuleuse est formée, d'abord, d'éléments polyédriques : les éléments profonds sont plus petits et plus aplatis que les superficiels. Puis, vers le 15e jour, ces éléments tendent à devenir sphériques ou ovoïdes, et cette modification débute au sommet et sur le versant nasal du diamant.

Examinées à faible grossissement, les cellules de la couche granuleuse simulent des taches fortement colorées, séparées les unes des autres par de larges espaces clairs; mais, à l'aide de forts objectifs, on se rend compte aisément que la structure de ces éléments est identique, chez le canard et chez le poulet, à des différences secondaires près.

Le noyau est sphérique; son diamètre est inférieur à celui de tous les autres noyaux de l'épiderme; en un point variable de son étendue, s'observe encore un nucléole.

Le corps cellulaire comprend souvent deux régions distinctes, l'une centrale ou périnucléaire, l'autre périphérique ou corticale. La première est semée de grains plus gros et plus nombreux qu'au stade précédent. Ces grains, de taille irrégulière, fixent surtout les colorants acides, tels que l'éosine ou l'orange; ils prennent les formes les plus variées; ils affectent la forme de bâtonnets moniliformes, ou rappellent certaines lettres de l'alphabet comme l'I, l'U, l'Y ou le V. Ils se tassent autour d'un noyau et l'entourent d'une couronne; d'autres fois, ils simulent un croissant qui enserre le segment profond du noyau : dans un cas comme dans l'autre, ces grains font défaut dans la zone corticale du cytoplasme. Voilà pourquoi, à faible grossissement, la couche granuleuse paraît formée de taches colorées (noyau et zone périnucléaires) séparées par des bandes claires, qui répondent à la zone corticale de la cellule, à la membrane d'enveloppe, et aux espaces intercellulaires. Ces espaces sont étroits; les ponts qui les cloisonnent semblent parfois faire défaut; l'espace paraît limité par les mem-

branes cellulaires, plus colorées que le cytoplasma. Dans certains cas, tout espace intercellulaire fait défaut; et le cytoplasme des cellules adjacentes est séparé par un trait épais, assez vivement coloré, qui résulte de l'adossement des membranes cellulaires l'une contre l'autre.

Vers la fin du stade du cône corné, les cellules de la couche granuleuse changent d'aspect. Leurs grains disparaissent; le cytoplasme se montre criblé de vacuoles, et cette modification débute en regard du sommet du diamant. D'autres éléments sont homogènes, arrondis, à peine colorables. Enfin, de place en place, il existe des éléments qui sont lenticulaires et se teignent fortement par les réactifs, comprimés qu'ils sont par les cellules globuleuses qui les entourent de toutes parts.

En somme, la couche granuleuse élabore des grains qui sont petits, réguliers, et localisés autour du noyau; plus tard, ces grains grossissent, se disséminent dans la zone corticale du cytoplasme; enfin ces grains disparaissent. Tout ce processus, d'ailleurs, ne s'établit pas d'emblée, sur toute l'étendue du corps granuleux; les éléments de cette assise évoluent l'un après l'autre, chacun pour leur propre compte : d'où les aspects variés que peuvent présenter une série de cellules, voisines les unes des autres [1].

6° *Stratum superficiel.* — La couche granuleuse est revêtue d'une assise de cellules minces, aplaties comme des lamelles. Vus de face, les noyaux de ces éléments sont arrondis; vus de profil, ils semblent un bâtonnet fortement coloré. Autour de ces noyaux discoïdes, s'étale un corps cellulaire qui *peut* se charger de grains, comme les éléments de la couche sous-jacente.

B. Zone périphérique. — La zone périphérique, réduite à un corps muqueux revêtu d'une couche granuleuse, évolue, pendant l'édification du cône corné. Cette évolution consiste essentiellement en ce fait que le corps muqueux se répartit en deux zones, l'une inférieure, l'autre supérieure.

1° *Le corps muqueux inférieur* est formé d'éléments polyédriques, qui se multiplient par mitose; ces éléments sont réunis les uns aux

1. J'ajouterai que sur certains canards, j'ai trouvé des grains de pigment dans les assises les plus profondes du corps granuleux.

autres par des ponts d'union. Dans les espaces intercellulaires ainsi cloisonnés, ne pénètre jamais aucun des éléments figurés du sang. Le noyau des cellules épidermiques est globuleux et clair; il présente un gros nucléole. Le cytoplasme est de structure réticulée.

2° *Le corps muqueux supérieur* est réduit à 3 ou 4 assises d'éléments, allongés verticalement. Ces éléments, simplement accolés les uns aux autres, sont caractérisés par leur cytoplasme et par leur noyau. Le cytoplasme est presque complètement rempli par des fibrilles qui retiennent avec énergie les colorants basiques. Ces fibrilles, nées tardivement dans le cytoplasme, ne franchissent jamais les limites du corps cellulaire où elles constituent, non point un réseau, mais un plexus de forme plus ou moins compliquée.

3° *Couche granuleuse.* — La couche granuleuse est beaucoup plus épaisse que le corps de Malpighi, puisqu'elle compte une douzaine d'assises cellulaires. A la périphérie du thécorynque, là où le corps muqueux n'a pas encore élaboré de tonofibrilles, les plus profondes de ses cellules sont reliées par des ponts d'union au corps muqueux sous-jacent. Ajoutons que les éléments de la couche granuleuse, situés au pourtour de la zone centrale du thécorynque, sont en voie de dégénérescence, tandis que les éléments de la périphérie de la couronne ne présentent encore aucun signe de dégénérescence.

4° Le *stratum superficiel* a le même aspect qu'au niveau de la zone du diamant.

Mode de raccord du revêtement du bec et de la muqueuse buccale. — Il nous reste à examiner comment le thécorynque se raccorde à la muqueuse buccale.

Au stade des fibrilles épidermiques, la muqueuse buccale se continue avec le revêtement du bec, sous un angle voisin de l'angle droit. Le derme est planiforme.

Au stade du cône corné, une saillie, proéminente en avant, se développe à l'extrémité du bec; à son niveau se dresse une papille dermique, simple ou divisée.

IV

Stade de la lame cornée.

Vers le 18e ou le 19e jour de l'incubation, une couche cornée lamelleuse apparaît, sur toute l'étendue du bec. Elle se développe à la surface du corps muqueux supérieur, et résulte de la kératinisation des éléments les plus externes de cette couche cellulaire. Elle est recouverte par le stratum granuleux, au niveau de la couronne; dans la région centrale du thécorynque, elle est séparée de ce stratum par l'interposition du diamant.

A. Région centrale. — Nous distinguons toujours au thécorynque deux régions, l'une centrale, l'autre périphérique.

1° *Assise basilaire.* — Dans la région centrale, l'assise basilaire est formée d'éléments de taille très réduite.

2° *Corps muqueux de Malpighi.* — Le corps muqueux compte seulement 7 à 8 assises d'éléments aplatis. Son épaisseur atteint 60 μ chez un canard du 21e jour; 50 μ sur un autre fœtus du 23e jour; elle n'a plus que 34 μ, sur un canard prêt à éclore (26 jours). En un mot, le corps muqueux s'amincit progressivement à mesure qu'on approche du terme de l'incubation, et cela, du fait de la kératinisation rapide des éléments qui la constituent.

A ce corps muqueux, on peut reconnaître deux zones, l'une inférieure (*corps muqueux inférieur*), l'autre supérieure (*corps muqueux supérieur*), toutes deux formées d'éléments lamelleux, superposés en lits serrés. Comme chez le poulet, ces deux assises présentent des caractères très différents : le corps muqueux supérieur, seul, se colore très vivement par certaines méthodes (hématoxyline au fer, safranine, etc.), et cette particularité, il la doit, comme nous l'avons vu, à la présence de fibrilles épidermiques qui sont bien visibles sur les cellules accidentellement isolées, dans la préparation.

3° *Lame cornée.* — La lame cornée forme une bande à bords parallèles. Cette bande est d'abord étroite (40 à 45 μ chez les canards du 23e jour). Elle s'épaissit rapidement (76 μ sur les canards du 26e jour) et s'étend sur toute la surface du thécorynque. Elle est formée d'éléments aplatis, à protoplasma transparent, parfois semé de granules pigmentaires. Le noyau atrophié simule un bâtonnet colorable, allongé parallèlement à la surface épidermique.

4° *Cône corné.* — Le cône corné a peu changé d'aspect; sa base s'est étalée; son sommet est tantôt effilé et tantôt tronqué; en ce dernier cas, il se termine par deux ou trois saillies effilées. Dans ce cône corné, dont l'épaisseur ne varie plus (560 μ, canard du 23e jour) on peut distinguer des cellules profondes et des cellules superficielles. Les premières sont encore nettement individualisées; leur noyau est atrophié; leur cytoplasma se teint en rose dans le mélange d'éosine et d'orange, et, parfois, on y peut déceler des granules pigmentaires; les secondes sont beaucoup plus atrophiées; les contours cellulaires sont le plus souvent invisibles; le cytoplasme se teint en jaune pâle, et jamais on n'y trouve de pigment. Ces différences s'expliquent aisément : les cellules les plus superficielles se sont kératinisées en premier lieu, à une époque où les cellules malpighiennes superficielles n'avaient point élaboré de pigment. Il n'en va plus de même pour les cellules profondes du cône corné.

5° *Couche granuleuse.* — Les éléments de cette couche sont totalement dégénérés et les grains dont est chargé le cytoplasme n'existent plus qu'à la périphérie de la couronne.

B. Région périphérique. — La région périphérique du thécorinque ne nous retiendra point.

On y trouve une couche basilaire et un corps muqueux. La zone superficielle de ce corps muqueux (corps muqueux supérieur) est revêtue d'une lame cornée identique à celle qu'on observe au centre du thécorynque, mais en raison de l'absence du cône corné, la lame cornée entre en connexion avec une couche granuleuse en voie d'atrophie. Mais si les enclaves font défaut dans la zone du diamant, elles persistent encore en regard de la couronne.

La raison de ce fait nous est connue : l'apparition des grains débute au centre du thécorynque, et s'achève sur la couronne. C'est donc sur la couronne que les grains persistent le plus tard, si leur durée est identique sur toute l'étendue du thécorynque.

III

LE DIAMANT. HISTOIRE ET CRITIQUE

I

Histoire du diamant.

C'est William Yarrell[1] qui paraît avoir découvert le diamant. Dans les travaux antérieurs, il n'est point fait mention, au dire de cet auteur, de ce petit appendice corné qui surmonte le bec supérieur du poulet, près de son extrémité. Yarrell décrit le diamant comme « a small horny scale, nearly circular, having at its centre a hard and scharp projecting point ». Il a pour rôle de briser la coquille, au moment de l'éclosion. Il « is easily separated by the edge of the thumb nail of the attendant, as the chickes passes by hand from the nest to the coop, or remains to be removed by the chicken isself, in its early attempts to pick up food. If examined after the 2d or 3d day, a light coloured mark only is perceivable on the spot formely occupied ».

Yarrell ajoute que chez le pigeon, le diamant est large et fort; il persiste 10 ou 12 jours après l'éclosion. Chez le canard et l'oie, la base du diamant se montre largement étalée, en raison de la puissance du bec chez ce groupe d'oiseaux.

Dans une note lue à l'Académie des Sciences de Berlin, le 11 novembre 1839, J. Mueller[2] parle d'un petit organe implanté

1. 1826. W. Yarrell, On the small horny appendage to the upper mandible in very young chickens, *The zoological Journal*, p. 433-437.

2. 1841. Johannes Mueller, Ueber eine eigenthümliche Bewaffnung des Zwischenkiefers der reifen Embryonen der Schlagen und Eidechsen, *Arch. f. anat. physiol. u. wissenchaftliche medicin*, p. 329.

sur la mâchoire, chez les fœtus de Serpent (Python tigris, Naja Tripudians, Bothrops leucurus) et de Lézard (Cnemidophorus, Lacerta), au terme de leur développement. Par sa solidité, sa forme, son étendue, son mode d'implantation, cet organe doit être considéré comme une dent véritable, insérée en dehors de la cavité buccale. Il fait défaut chez les Crocodiles et les Tortues. N'est pas une dent, tout au contraire, cette saillie minuscule qui surmonte le bec des Oiseaux, et chez les Oiseaux comme l'Autruche, cette saillie n'a pas la même forme que chez le Poulet.

En 1841, le professeur Mayer, de Bonn [1], ajoute quelques détails nouveaux à l'histoire du diamant.

A l'œil nu, on constate, sur le bec du Poulet, une saillie que terminent deux petites pointes saillantes, situées l'une contre l'autre. Cette saillie est résistante et coupante au toucher. Détachée du bec et placée sous la lame d'un couteau; elle est dure comme un cristal, et s'écrase avec bruit. Examinée à la loupe, elle montre deux saillies « cristallines » d'un jaune clair; ces saillies coniques sont bien visibles à un grossissement de 4 diamètres, et leur diamètre transversal atteint environ 1/6 de ligne. Mayer ajoute que ces formations se forment vers le 15e jour de l'incubation. Elles persistent quelque temps encore après l'éclosion et se détachent finalement. Elles ne sont pas toujours également développées, et parfois on n'en trouve qu'une seule.

Chez les fœtus de Crocodile (Crocodilus biporcatus, C. sclerops) et de Tortue (Testudo caretta), il existe, au-devant des orifices nasaux, des saillies de même ordre, mais ces saillies, paires chez le Crocodile, sont uniques chez la Tortue. Mayer les qualifie de dents, mais il a soin d'ajouter que ce sont là des dents cornées, c'est-à-dire des dérivés épidermiques.

Weinland [2] connaît le tubercule corné du bec supérieur. Dans une très courte note, il indique qu'au moment de l'éclosion, Tringa Pusilla possède aussi une protubérance cornée, à la mâchoire inférieure. Cette dernière servirait de point d'appui au diamant, quand

1. 1841. Mayer, Zahne in Oberschnabel bei Vögeln, Crocodilien und Schildkröten, *Neue Notizen aus dem Gebiete der Natur und Heilkunde*, n° 423, t. XX, p. 69).

2. 1857. D. F. Weinland, On the armature of the lower Bill of the hatching Tringa Pusilla, Wilson, *Proceed. of the Essex Institute*, t. II, 1856-1860, p. 115.

l'oiseau brise sa coquille. Et Weinland ajoute que ce n'est pas une simple saillie de l'étui du bec « but formed separately and only attached to it; on the contrary in turtles[1]... It consists of the same flat epidermical cells which compose also the horny sheath of the bill ».

La distinction des dents vraies et des dents cornées est en germe dans une note d'Émile Blanchard[2]. Reprenant les observations d'Étienne Geoffroy-St-Hilaire sur le système dentaire des Oiseaux, E. Blanchard étudie les dents des Perruches « le bec ayant été complètement dépouillé de son enveloppe cornée » et il ajoute : « L'enveloppe cornée du bec n'aurait donc rien de commun avec le système dentaire ».

Yarrell, Mueller, Mayer, Weinland, E. Blanchard sont des morphologistes. En quelques lignes, ils décrivent le diamant, et ses caractères macroscopiques. Avec les travaux de ces auteurs se clôt la première étape de l'histoire du diamant; et cette étape pourrait être qualifiée de *période anatomique* pour l'opposer à la période suivante, caractérisée par la mise en œuvre de méthodes histologiques (*période histologique*).

En examinant les travaux de cette seconde période, j'analyserai rapidement quelques mémoires qui, sans avoir trait au diamant, sont pour nous d'un intérêt immédiat, puisqu'il traitent du tégument externe des Oiseaux, dont le thécorynque n'est qu'un territoire différencié.

Cœnraad Kerbert[3] a longuement étudié la peau des Reptiles et d'autres vertébrés, tels que les Oiseaux.

Sur les pattes du Poulet (7 jours), l'épiderme est représenté par une lame protoplasmique assez épaisse, semée de noyaux disposés sur un seul rang; cette lame est revêtue d'une assise de cellules pavimenteuses (*épitrichium*) dont le noyau fait une saillie légère à la surface du tégument.

Bientôt (9e jour), le corps muqueux double d'épaisseur; il compte deux rangs de noyaux que recouvre toujours l'épitrichium.

Plus tard (11 jours), la couche basilaire se reconnaît à ses

1. J'ignore comment traduire ce mot *turtle* qui signifie Tourterelle et Tortue.
2. 1860. E. Blanchard, Observ. sur le système dentaire des Oiseaux, *C. R. Ac. des Sciences*, t. I, p. 540.
3. 1876. Coenraad Kerbert, Ueber die Haut der Reptilien und anderer Wirbelthiere, *Arch. f. Mikros. Anat.*, t. XIII, p. 205.

hautes cellules à noyau apical; le corps de Malpighi compte trois ou quatre assises cellulaires; l'épitrichium paraît atrophié quand on le compare au développement qu'il avait jusqu'alors (fig. 34).

Au 15e jour, l'épiderme s'est encore épaissi et se montre infiltré de cellules pigmentaires. De plus, une couche nouvelle (*Körnerschicht*) s'interpose entre le corps muqueux et l'épitrichium. Les éléments de cette couche sont chargés de corpuscules polymorphes, dont la forme rappelle souvent celle d'une aiguille. Ces corpuscules sont généralement dirigés perpendiculairement à la surface de l'épiderme; leur nature est inconnue; peut-être sont-ils constitués par de la graisse. Quant aux cellules de cette *Körnerschicht*, elles sont finement granuleuses; elles s'engrènent l'une avec l'autre à l'aide de très fines dents. Elles constituent le *stratum granulosum superius*.

Sur une vue en surface (fœtus du 18e jour), ces cellules polygonales sont séparées l'une de l'autre par une bande épaisse, fortement colorée, que nombre d'auteurs qualifieront plus tard de substance intercellulaire.

Au 23e jour, la *Körnerschicht* est nettement séparée de la corne sous-jacente, et elle fait défaut sur le Poulet sorti de l'œuf, de même que l'épitrichium qui la recouvrait [1].

Frommann a étudié, en 1881, l'épiderme du Poulet. Cet épiderme serait originellement représenté par une masse de protoplasma semée de noyaux [2].

Plus tard (1884), Frommann [3] distingue, dans l'épiderme du Poulet, les cellules granuleuses (*Kornerzellen*) et les cellules réticulées (*Netzzellen*) qui, d'ailleurs, feraient défaut, pour lui, sur le bec du Poulet [4].

1. D'après Kerbert, il existerait des différences considérables entre la peau des Reptiles et celle des Oiseaux. Chez les fœtus d'Oiseaux, on trouve, de la profondeur vers la surface, le corps muqueux, la couche cornée, la couche granuleuse (Körnerschicht), l'épitrichium; chez les Reptiles tels que Pseudopus Pallasii, le corps muqueux est recouvert successivement : 1° par une couche semée de grains; 2° par l'épitrichium; 3° par un épais stratum lucidum; 4° par une couche cornée 3 fois plus mince que le stratum lucidum.

2. 1881. C. Frommann, Ueber die structure der Epidermis und des Rete Malpighi an den Zehen v. Hühnchen, *Jenaische Zeitschrift für Naturwissenschaft*, t. XIV, suppl., p. 56.

3. 1884. C. Frommann, Ueber die Epidermis des Hühnchens in der letzten Woche der Bebrütung, *Jenaische Zeitschrift für Naturwissenschaft*, t. XVII, p. 941.

4. 1890. C. Frommann, lettre à Rosenstadt, citée par cet auteur in Ueber das Epitrichium des Hühnchens, *Arch. f. Mikr. anat.*, 1897, t. XLIX, p. 568.

Le texte de Frommann est des plus obscurs, et cette opinion n'est pas seulement la mienne, elle est celle aussi d'un compatriote de Frommann.

Disons toutefois que les cellules granuleuses semblent répondre à ces éléments, chargés de grains, qui recouvrent le corps muqueux de Malpighi.

Frommann n'a pas reconnu de noyau dans ces éléments, mais il semble avoir vu : 1° des grains dont il ignore la nature; 2° les vacuoles arrondies ou ovalaires où se loge chaque grain ou chaque groupe de grains; 3° les lignes de démarcation qui séparent, les uns des autres, les divers champs cellulaires. Peut-être, même, a-t-il observé les espaces intercellulaires avec les ponts d'union qui les traversent, mais, faute de figures, il est difficile d'être affirmatif sur les faits qu'a observés Frommann.

Dans une lettre à Rosenstadt (12 décembre 1890), Frommann rappelle qu'il n'a pas retrouvé ces éléments granuleux sur le bec du Poulet.

Quant aux cellules réticulées qu'a observées Frommann, ce ne seraient que des cellules épidermiques en voie de kératinisation. C'est là du moins l'avis de Rosenstadt.

Jeffries [1], dans un travail consacré aux formations épidermiques (épiderme, plumes, etc.), montre que, très tôt, l'épiderme est bistratifié. L'assise profonde est faite de cellules polyédriques; l'assise superficielle est pavimenteuse. Au 6e jour l'épiderme est épaissi, et Jeffries croit qu'il existe dans le corps muqueux (p. 204) une substance intercellulaire, homogène. Au 20e jour, l'épiderme a acquis sa forme définitive. J'ajoute que Jeffries figure l'épitrichium, avec ses éléments polyédriques, chargés de grains, sur la plume naissante du Rouge-gorge.

Dans son mémoire sur l'épitrichium et la formation du bec chez les Oiseaux, Gardiner [2] nous donne quelques détails sur le diamant.

L'ébauche du diamant apparaît vers le 6e ou 7e jour de l'incu-

1. 1882-1883. J. A. Jeffries, The epidermal system of Birds, *Proceedings of the Boston Society of Natural History*, t. XXII, p. 203.

2. 1885. Edward G. Gardiner, Beitrage zur Kenntniss des Epitrichiums und der Bildung des Vogelschnabels, *Arch. f. Mikr. Anat.*, t. XXIV, p. 289, planches 17 et 18.

bation, sous forme d'une saillie unique qui tranche, par son opacité, sur cette masse diaphane que forme la tête du jeune poulet. Cette ébauche est d'abord formée d'un rang de cellules arrondies, dont les noyaux sont très volumineux, et son aspect contraste avec celui de l'épitrichium qui la recouvre.

Les éléments de l'épitrichium sont ovales ou piriformes, et s'accroissent perpendiculairement à la surface épidermique. Les parois de la cellule semblent épaissies, à tel point que les éléments paraissent noyés dans une substance inter-cellulaire, comparable à la substance fondamentale du cartilage hyalin : il n'en est rien cependant. Enfin, dans le cytoplasme, et même dans les noyaux, on observe de nombreux corpuscules réfringents : un petit nombre de ces grains seulement seraient constitués par des sels calcaires.

Plus tard, le revêtement épidermique se modifie. Des cellules cornées apparaissent à la surface du corps muqueux, s'aplatissent, et cette formation cornée prend un développement tel qu'elle finit par traverser l'épitrichium qui la recouvre.

Cet épitrichium à son tour s'est modifié. Le noyau, d'abord si net, devient difficile à reconnaître; le cytoplasme s'accroît, et les contours des cellules finissent par disparaître. L'action des alcalis (eau de chaux) permet toutefois d'isoler les cellules et de constater leur forme irrégulière.

Gardiner ajoute que, chez le Canard, on observe aussi le développement d'une masse cornée qui finit par traverser l'épitrichium.

Gadow [1], dans le grand traité de Bronn, résume en quelques mots nos connaissances antérieures sur le diamant, et, à ce point de vue, son texte mérite d'être cité : « Ist ein kleines Höckerchen, welches aus Kalksalzen besteht, die in den mittleren Schichten der vorkommenden Epidermis des Schnabels, oben aus dessen Spitze, liegt. Die Spitze des Höckerchens ist scharf, durchbohrt bald die obersten Lagen der Hornschicht, und wird von reifen Fötus zum Durchfeilen der Eischale benutz. Einige Tage nach dem Auskriechen des Vögels, fällt dieser Eizahn zusammen mit den sich

1. 1891. Gadow. Vögel *in H. G. Bronn's Klassen und Ordnungen der Thierreichs*, Bd VI, abth. IV, p. 501.

abschilfernden Hornschichten ab. Mit dem Knochen des Zwischenkiefers, hat er keine Verbindung. »

Carl Röse [1] insiste sur ce fait, qu'il y a lieu de distinguer dans les saillies qui se dressent sur le bec, et qu'on a trop longtemps confondues, deux sortes d'organes très différents.

Les unes sont des formations cornées et pour elles, il propose le nom d' « Eischwiele » [2]. Les autres, auxquelles on doit réserver le nom de *dent ovulaire* (*Eizahn* de Weinland), sont des dents véritables : elles sont formées d'ivoire et s'implantent sur la mâchoire. Les premières s'observent chez les animaux à coquille calcaire; les secondes sont propres aux vertébrés dont la coquille est membraneuse.

Dans son mémoire, Röse se borne à signaler ce fait que les cellules de la couche granuleuse (*épitrichium*) sont unies par des ponts d'union; il nie que les enclaves cellulaires de cet assise soient de nature calcaire; il se demande si elles ne sont pas formées d'acide silicique ou d'un silicate de chaux, et conclut finalement qu'il s'agit de particules cytoplasmiques, ayant subi la kératinisation. Dans l'unique dessin qu'il consacre au diamant, Röse figure les cellules basilaires comme de hautes cellules à noyau apical; quelques-unes des cellules du corps muqueux sus-jacent sont reliées entre elles par des ponts protoplasiques.

Sluiter [3] a étudié le diamant chez les embryons de Crocodile (Cr. porosus, Cr. vulgaris) et de Jacarus.

Ce diamant, chez Crocodilus porosus, est formé de deux saillies épithéliales, de forme conique, disposées côte à côte. Un épitrichium simple les recouvre; cet épitrichium est formé d'éléments sombres qui sont polyédriques au sommet des deux cônes épithéliaux et sont aplatis, partout ailleurs (voir fig. 10).

Sur un embryon plus âgé (fig. 11), les deux saillies se sont rap-

1. 1892. Carl Röse. Uber die Zahnleiste und die Eischwiele der Sauropsiden, *Anat. anzeiger*, t. VII, p. 748.

2. Synonymie : Eihöcker, Schnabelspitze, Callosité ou Cal de l'œuf, Diamant, Eggbreaker.

3. 1893. C. Ph. Sluiter, Uber den Eizahn und die Eischwiele einiger Reptilien, *Morphologisches Jahrbuch*, Bd XX, p. 75, pl. VI.

prochées. Leur coupe simule un bourgeon dont la zone d'implantation est rétrécie, et dont l'extrémité libre, renflée en massue, porte, en son milieu, une légère dépression.

Le diamant est revêtu d'un épitrichium[1] opaque, bistratifié. Il est formé de deux masses constituées par des cellules polyédriques, volumineuses, munies d'un noyau central et séparées par des espaces intercellulaires. Ces masses ovoïdes sont refoulées sur les flancs du diamant dont elles occupent les 3/4 superficiels. Autour d'elles on trouve : 1° la couche basilaire dont les éléments sont allongés verticalement; 2° et des éléments épidermiques qui sont aplatis, dans un sens ou dans l'autre, suivant les points considérés.

J'ajouterai que Sluiter admet, entre les cellules épidermiques du diamant, une substance inter-cellulaire qui présente une structure nettement fibrillaire. Ici et là, comme Röse sur le diamant de Sterna Wilsoni, il a vu des ponts d'union tendus entre les cellules épidermiques.

A deux reprises, W. N. Parker s'est occupé du diamant des Monotrèmes.

En 1892, il montre[2] deux jeunes Échidnés provenant de la collection de son père W. K. Parker, et il écrit : « There is no caruncle or egg-breaker in the snout such as is seen in Ornythorynchus ».

Deux ans plus tard, il revint[3] sur cette caroncule.

Sur l'Echidné de 12 c. 5, il déclare qu'il existe entre les narines une caroncule distincte (*egg-breaker*), comme chez le jeune Ornithorynque (page 4 et fig. 4, planche 2), et cette caroncule, ajoute-t-il, est formée par une saillie épidermique au niveau de laquelle la corne est particulièrement épaissie.

Sur deux autres individus de 21 c. 5 et de 25 c. 5, « the caruncle is no longer recognizable ».

1. Cet épitrichium est simple en dehors du diamant.

2. 1892. W. N. Parker. Exhibition of and Remarks upon some young specimens of Echidna aculeata, W. N. Parker, *Report of the sixty first meeting of the British association for the advancement of science, held at Cardiff in august*, 1891, p. 693.

3. 1894. W. N. Parker, On some points in the structure of the young of Echidna Aculeata, *Proceed. of the general meeting for scientific business of the Royal Society of London*, p. 3.

Et l'auteur conclut [1] que c'est un des caractères communs aux deux genres des Monotrèmes, l'Ornithorynque et l'Echidné, de porter une caroncule « a horny caruncle for breaking open the egg-shell » (p. 12).

Edward B. Poulton [2] reproduit un dessin de M. P. Parker où l'on voit, de face et de profil, chez Ornithorynchus Paradoxus, une petite saillie médiane ovoïde, un peu plus rapprochée des orifices nasaux que de l'extrémité du bec, saillie qui paraît être l'homologue du diamant des Oiseaux.

Vœltzkow [3] donne quatre figures du développement du diamant, chez Crocodilus madagascarensis.

L'ébauche du double diamant est représentée par deux épaississements épidermiques (7 à 8 assises cellulaires) qui tranchent par leur développement sur l'épiderme voisin, réduit à 2 ou 3 assises cellulaires (fig. 147). Chaque épaississement compte l'assise basilaire, le corps muqueux représenté par 3 ou 4 assises de cellules polyédriques, à noyau globuleux, et enfin l'épitrichium dont les éléments volumineux, à limites presque partout indistinctes, sont disposés sur une seule couche (fig. 148) [4].

Plus tard, le diamant s'épaissit. On y trouve les parties que nous connaissons, mais aux deux angles de chaque protubérance, les cellules épidermiques ont évolué; leurs limites ne sont plus visibles; les noyaux y sont rares et atrophiés. Il y a là une zone opaque, d'aspect strié sur laquelle l'auteur ne donne malheureusement aucun détail histologique (fig. 149 du mémoire). L'épitrichium recouvre le tout : il est beaucoup plus épais sur le diamant que sur toute autre région de l'épiderme.

1. L'auteur renvoie à l'ouvrage de W. K. Parker, *Mammalian descent* (1885), p. 45 et 49, mais je n'ai pu consulter ce volume.

2. 1894. E. B. Poulton, The structure of the bill and hairs of Ornithorynchus paradoxus with a discussion of the homologies and origin of mamm. hair (Quarterly Journal of microsc. Science, t. XXXVI, p. 143, pl. XV.)

3. 1899. A. Vœltzkow, Beitrage zur Entwicklungsgeschichte der Reptilien [Biologie u. Entwicklung der äusseren Körperform v. Crocodilus madagascarensis] *Abhandlungen herausgeben von der senckenbergischen Naturforschenden Gesellschaft*, t. XXVI, p. 74.

4. Les figures 10 et 11 du mémoire de Sluiter se rapportent à des stades plus avancés que la figure 148 de Vœltzkow, mais plus jeunes que les figures 149 et 150 du même auteur.

Enfin dans un stade (fig. 150) plus avancé, nous voyons le corps muqueux recouvert d'une couche cornée. Au niveau du diamant, le corps muqueux est considérablement aminci; la substance cornée qui le recouvre est remarquablement épaisse. Dans sa portion profonde, elle présente un aspect feuilleté; elle est homogène dans sa zone superficielle au-dessus de laquelle l'épitrichium a disparu (werschwunden). En dehors du diamant, le corps muqueux est assez épais et la lame kératinisée qui le recouvre est beaucoup plus mince que sur le diamant.

A. Ghigi[1] a décrit le diamant chez 7 fœtus de Melopsittacus undulatus[2].

Au 8e jour de l'incubation, l'ectoderme cutané est bistratifié et recouvert par un épitrichium dont les éléments stratifiés présentent un noyau, entouré de grains de kératohyaline.

Puis l'ectoderme s'épaissit (9e jour), du fait de la multiplication de ses cellules.

Le 10e jour, le corps muqueux est recouvert par une saillie cornée (cal, diamant) et plus superficiellement par l'épitrichium. Le cal est formé de cellules ovoïdes, beaucoup moins nombreuses que les éléments de l'épitrichium qui sont volumineux et abondamment chargés de grains de kératohyaline.

Chez les fœtus du 12e jour, le diamant est pâle; ses éléments nous montrent des noyaux ovoïdes et un cytoplasme dont les limites sont indistinctes. L'épitrichium tout au contraire est foncé; ses noyaux sont petits et masqués par les très nombreux grains de kératohyaline qui remplissent le cytoplasma; la cellule est polygonale et ses contours sont souvent mal indiqués.

Du 12e au 14e jour, le corps muqueux appelé à donner naissance à l'étui corné nous montre un cytoplasme homogène, muni d'un noyau rond, à gros nucléole. Le diamant, nettement séparé du corps muqueux, est caractérisé par ses noyaux allongés, semés

1. 1902. Alessandro Ghigi, Intorno ad alcune produzioni epiteliali nel becco dei pappagalli, *Anatomischer Anzeiger*, t. XXI, p. 145.

2. Il a aussi étudié les formations cornées de Platycercus et de Nymphicus; il a examiné également l'épitrichium chez une série d'animaux (Ephialtes scops, Fulica atra, Ardea purpurea).

de granules, et par son cytoplasme grenu. Il soulève l'épitrichium sus-jacent. Les éléments de cet épitrichium sont limités par des lignes claires; les noyaux semblent avoir diminué de nombre, car certains d'entre eux sont masqués par les grains de kératohyaline qui se sont rassemblés en grand nombre, au centre de la cellule, sous forme d'une masse homogène.

Au moment de la naissance (18e jour), le corps muqueux est revêtu d'une couche cornée dont les éléments lamelleux sont dépourvus de noyau. Des cellules du diamant, les profondes sont pavimenteuses et munies d'un noyau aplati; les superficielles sont polyédriques[1]; leur cytoplasme est grenu et leur noyau ovoïde est des plus évidents. L'épitrichium s'est détaché du bec.

Dix jours après l'éclosion, une coupe de la région du diamant nous montre : 1° un corps muqueux; 2° une couche cornée; 3° le diamant.

Le corps muqueux comprend une assise basilaire, dont les cellules cylindriques sont hautes, étroites et implantées verticalement, et un corps muqueux pigmenté dont les cellules denticulées ont la valeur du corps muqueux et du stratum granulosum des Mammifères.

La partie profonde de la couche cornée est lâche; sa partie superficielle est compacte, épaisse et sa zone la plus externe est très colorable.

Quant au diamant, il n'a pas changé d'aspect.

En résumé, le corps muqueux donne naissance d'abord au diamant et plus tard à l'étui corné. Quand la kératinisation n'est pas trop avancée, les différences essentielles qu'on relève entre ces deux couches et l'épitrichium sont très nettes : dans l'épitrichium les contours cellulaires sont bien marqués et les noyaux paraissent faire défaut; ce sont des caractères inverses qu'on observe dans le diamant et dans l'étui corné sur lequel il repose.

B. Rosenstadt[2] remarque en 1903 que les données que nous possédons sur le diamant sont tout à fait maigres « ganz sparliche

1. Surtout dans les assises les plus externes.

2. 1903. B. Rosenstadt, Uber den Verhornungsprocess, *Verhandlungen der gesellschaft deutscher Naturforscher und Aertze*, T. II, F. 2, p. 511.

Angabe ». Dans les quelques lignes qu'il consacre au diamant, il signale ce fait qu'entre l'épitrichium et le stratum germinativum, il existe, chez les Poulets du 7e au 9e jour, des cellules ovalaires qui sont riches en fibres épidermiques. Ces fibres volumineuses s'orientent pour la plupart dans la direction de la cellule. Entre ces fibrilles on trouve des granules réfringents, plus ou moins volumineux, qui se colorent en jaune par le picro-carmin et seraient formés de kératine. Quand le diamant a perforé l'épitrichium, fibres protoplasmiques et grains de kératine deviennent invisibles; le cytoplasme prend un aspect homogène, de la périphérie au centre; les contours du noyau sont, ici et là, assez mal délimités. En somme, cytoplasme et noyau se kératinisent, et cette kératinisation de la cellule tout entière est fonction de la présence de grains de kératine [1].

Max Lewin [2], en 1903, étudie, chez Eudyptes Chrysocome, le développement du bec. Il a décrit, après coloration à l'hémalun et au carmin boracique, 6 embryons de 3 c. 5; 4 c. 7; 5 c. 6; 6 c. 9; 8 c. 6; 11 c. 8; les plus gros de ces Palmipèdes furent décalcifiés dans l'acide picrique, en solution alcoolique.

Chez l'embryon de 3 c. 5, l'épiderme qui revêt l'extrémité de la mâchoire inférieure comprend : 1° une assise basilaire dont les éléments sont polyédriques, assez hauts, et presque totalement remplis par le noyau; 2° un corps muqueux formé de petites cellules rondes disposées sur 3 ou 4 assises; 3° une assise superficielle constituée par des éléments aplatis.

Un peu plus tard (embryon de 4 c. 7) l'épiderme s'est épaissi. Si l'assise basilaire n'a pas changé d'aspect, le corps muqueux s'est développé : ses éléments ont grossi et pris la forme polyédrique; de plus, ils s'étagent sur 4 ou 5 assises. Du corps muqueux on passe, par des transitions insensibles, à une couche dont les éléments ne sont pas ou ne sont qu'incomplètement limités; ces éléments sont caractérisés par un assez gros noyau et surtout par un cytoplasme

1. Rappelons ici que Seydel a étudié la dent ovulaire (Eizahn) de l'Echidné. Il s'agit là d'une dent véritable. Voir à ce sujet :

1899. O. Seydel, Der Eizahn v. Echidna, seine Entwickelung und sein Bau (Zoolog. Forchungsreisen in Australien und dem Malayischen Archipel v. Semon, T. III, p. 519).

2. 1903. Max Lewin, Ueber die Entwickelung des Schnabels von Eudyptes Chrysocome, *Jenaische Zeitschrift für Naturwissenschaft*, t. XXXVII, p. 41.

chargé de grains de kératohyaline très fins, et d'autant plus nombreux qu'on considère une cellule située plus près de la surface épidermique. L'assise superficielle de l'épiderme est aplatie et certains de ses éléments sont chargés de grains semblables à ceux qu'on trouve dans la couche granuleuse.

Sur l'Eudyptes Chrysocome de 6 c. 9, la couche basilaire garde les mêmes caractères. Les cellules les plus profondes du corps muqueux sont petites; leur noyau globuleux est très colorable, comme le noyau de l'assise basilaire. Dans les deux tiers superficiels du corps muqueux, les cellules sont plus volumineuses; elles s'aplatissent parallèlement à la surface épidermique; leur noyau clair est muni d'un nucléole. Quant à la couche granuleuse, ses cellules profondes sont grosses et globuleuses; ses cellules superficielles sont aplaties; tous ces éléments sont chargés de grains de taille irrégulière. Remarquons ici que Lewin dessine les éléments globuleux comme sertis dans une substance intercellulaire, semée de très fines granulations.

Plus tard (11 c. 5), l'épiderme s'est épaissi. Le corps muqueux compte des éléments profonds, des éléments moyens, et des éléments superficiels. Les éléments profonds sont petits, polyédriques, à noyau opaque; plus haut, les éléments s'aplatissent et présentent un noyau clair, nucléolé, de forme ovoïde; puis les cellules deviennent de plus en plus lamelleuses; leur cytoplasme est transparent; leur noyau finit par se transformer en un bâtonnet grêle, vivement coloré. Une couche cornée, teinte en jaune sur la figure de Lewin, sépare le corps muqueux de la couche granuleuse (épitrichium).

Mais Lewin n'étudie pas seulement l'épiderme : il figure aussi le diamant qu'il appelle à tort la dent de l'œuf (*Eizahn*).

Il donne une coupe frontale du diamant chez un embryon de 3 c. 5. Ce diamant présente trois saillies, l'une médiane et deux latérales. Ces dernières, plus volumineuses que la saillie médiane, sont divisées à leur extrémité libre. L'épitrichium passe au-dessus du diamant et nivelle les accidents de sa surface; son contour externe simule une courbe régulièrement convexe.

Une partie de ce diamant est représentée au grossissement de

420 diamètres. Les cellules basilaires sont presque complètement occupées par un noyau, allongé verticalement, qui se colore avec énergie. Le corps muqueux est formé de cellules polyédriques nettement délimitées et de plus en plus volumineuses. Ces cellules ont un noyau clair, nucléolé. Les éléments les plus superficiels du corps muqueux sont séparés les uns des autres par des lignes claires qui paraissent être des espaces intercellulaires. Enfin, plus superficiellement, c'est l'épitrichium dont les éléments losangiques sont caractérisés par un noyau très colorables et par un cytoplasme semé de fines granulations.

Enfin, sur une coupe du bec intéressant la région du diamant, chez l'Eudyptes de 6 c. 9, nous voyons le corps muqueux limité à sa surface par une ligne onduleuse. La zone cornée se prolonge en massue sous l'épitrichium qu'elle soulève; elle est constituée par des éléments régulièrement polyédriques dont le noyau simule une petite tache arrondie, brutalement colorée.

Notons encore qu'en arrière du diamant, l'épiderme compte, outre l'assise basilaire, un corps muqueux dont les éléments profonds présentent un noyau très colorable et dont les éléments superficiels, aplatis, sont munis d'un noyau clair. Une bande de cellules cornées sépare le corps muqueux de l'épitrichium, et s'étale sur toute la surface du bec (Eudyptes de 11 c. 8).

M. Pondrelli[1] étudie le diamant chez le Crocodile et la Tortue.

Chez le Crocodile, l'amas épithélial qui donne naissance au diamant a l'aspect d'un bourgeon qui pénètre à une certaine profondeur dans le derme sous-jacent; l'épitrichium disparaît avant l'éclosion et le diamant tombe après la naissance, du fait de la désagrégation de la couche cornée épidermique, sous-jacente au diamant.

Chez la Tortue, le diamant rappelle singulièrement, dans sa structure, les dispositions qu'on observe chez le Poulet.

L'étui corné qui revêt le corps muqueux est formé de cellules lamelleuses. Le diamant simule une pyramide dont les cellules

1. 1903. Margeritha Pondrelli, Sul callo embrionale dei Sauropsidi, *Anat. Anzeiger*, T. XXIV, p. 165.

profondes sont plus ou moins aplaties[1] et dont les cellules superficielles sont polyédriques. Le cytoplasme des cellules du diamant est grenu au centre de l'organe et plus clair à sa périphérie.

Quant à l'épitrichium, très mince sur le corps, il prend sur le bec un développement considérable. Très distinct du diamant, il est formé de cellules dont la membrane cellulaire est incolore. Le cytoplasme est bourré de grains de kératohyaline, si petits mais si nombreux que la cellule se colore très énergiquement en masse. Quant aux noyaux, ils disparaissent à un stade assez reculé de l'évolution.

Goppert[2] se borne à résumer les travaux de quelques-uns des auteurs que nous avons eu l'occasion de citer.

En somme, l'histoire du diamant compte deux étapes.

Dans la première, on se borne à signaler l'existence de cette formation cornée, chez un certain nombre d'animaux.

A cette période anatomique succède une période histologique. On tente d'établir la structure et l'évolution du diamant. Mais il faut reconnaître que l'analyse histologique de ce curieux organe n'a pas été poussée bien loin. Les faits que nous possédons sur son développement sont insuffisants pour sérier et pour caractériser les stades de son évolution, car on s'est borné à examiner un nombre d'embryons par trop restreint. Quant à l'histogénèse du diamant, nous n'avons sur elle que des données tout à fait maigres, de l'aveu même de l'un des auteurs qui se sont le plus récemment occupés de la question.

II

Le corps muqueux. Histoire et critique.

Nous avons constaté que le corps muqueux de Malpighi se présente, dans l'évolution du thécorynque, sous quatre aspects successifs.

1. Et à noyau elliptique.
2. 1906. Goppert, Die Entwick. des Mundes, der Mundhohle und ihrer organe, *Handbuch der vergleich. und experimentellen Entwickelungslehre der Wirbelthiere*, t. II, p. 71.

Tout d'abord, il est sous-jacent au stratum superficiel et se montre identique à lui-même sur toute son étendue.

Bientôt sa zone superficielle élabore des enclaves et se sépare de plus en plus du réseau de Malpighi : elle mérite le nom de *couche granuleuse*, de *couche granuleuse supérieure* et la plupart des auteurs la qualifient d'*épitrichium*.

Plus tard, dans un troisième temps, le *corps muqueux primitif* se différencie en deux zones superposées que nous avons appelées le *corps muqueux inférieur* et le *corps muqueux supérieur*.

En dernier lieu, la zone toute superficielle du corps muqueux supérieur élabore des grains et c'est cette zone que certains auteurs qualifient de *stratum granulosum inférieur*[1].

A. Corps muqueux inférieur. — Les éléments de l'assise basilaire et du corps muqueux inférieur présentent d'incessantes variations de forme au cours de l'évolution. Nous avons même constaté que, dans les deux zones du thécorynque, la centrale et la périphérique, les cellules du corps muqueux peuvent revêtir un aspect bien différent, et cela pendant un même stade de l'évolution.

C'est ainsi que les cellules basilaires sont d'abord très basses ; plus tard (3e stade) elles s'allongent et deviennent polyédriques, hautes, d'abord à la périphérie du thécorynque, et ensuite (4e stade) dans la région centrale. Enfin (5e stade) elles redeviennent très basses.

Les cellules du corps muqueux inférieur subissent de semblables modifications. Elles sont d'abord polyédriques (1er et 2e stades). Au 3e stade, elles gardent cet aspect au niveau de la couronne, mais, dans la zone centrale du diamant, ces cellules sont aplaties et disposées en lits assez réguliers. Ces lits dessinent des arcs à concavité supérieure, disposés concentriquement, les uns au-dessus des autres. Vers la fin du 3e stade, cette disposition en coupe disparaît ; les cellules deviennent isodiamétrales, puis s'allongent verticalement. Au 5e stade, les éléments du corps muqueux inférieur sont aplatis parallèlement à la surface du derme.

Quelle que soit leur forme, les cellules du corps muqueux inférieur présentent la même structure.

1. Pour l'opposer au stratum granulosum supérieur, sous-jacent du stratum superficiel.

Leur noyau est clair. On y observe un nucléole, unique et parfois double, de taille relativement considérable. Sur les coupes délicatement colorées, ce nucléole présente deux zones; son centre très exigu se colore en rose vif par l'éosine : ce n'est donc point une vacuole; sa périphérie, plus développée, se teint en violet et semble donner attache aux fils du réseau de linine. La chromatine est rare et parsemée sur le réseau nucléaire.

Le cytoplasme est occupé par un réseau. S'agit-il d'un réseau de filaments (*structure réticulaire*) ou [d'un réseau de lamelles (*structure vacuolaire*), je ne saurais le dire, étant donnée la taille exiguë des éléments qui nous occupent. Toujours est-il que ce réseau, avec ses nœuds légèrement épaissis, circonscrit des mailles polygonales et s'attache sur une membrane cellulaire, colorée comme le réticulum, mais un peu plus épaisse que lui.

D'ordinaire les éléments épidermiques sont séparés par un espace intercellulaire incolore, étroit (1 μ) à bords parallèles. Cet espace est cloisonné en perles réfringentes par des fils protoplasmiques. Ces fils, courts et grêles, portent, vers le milieu de leur trajet, un petit épaississement, arrondi ou fusiforme. Dans quelques cas, ces nodules sont serrés les uns contre les autres; ils simulent alors une ligne continue qui court, à distance des cellules voisines, perpendiculairement à la direction des ponts unitifs. Comme ces nodules se colorent plus vivement que les ponts d'union, on peut obtenir des préparations où les ponts d'union sont invisibles, mais où les nodules, serrés les uns contre les autres, simulent un trait colorable qui traverse l'espace intercellulaire parallèlement à son grand axe [1].

Pour la bibliographie des ponts et des espaces intercellulaires, je me borne à renvoyer à un article antérieur [2].

1. Cette particularité que j'ai fréquemment observée dans le corps muqueux et le corps granuleux des Oiseaux, je la retrouve figurée, sans interprétation le plus souvent, dans quelques mémoires (Kromayer, Weidenreich, etc.). K. C. Schneider (1902) dans son *Lehrbuch der vergleichende Histologie der Thiere* la dessine p. 134 (tégument du pied d'Hélix pomatia) et p. 771 (tégument de Bufo variabilis). Comparer avec la figure de Unna (1903) in *Eine neue Darstellung der Epithelfasern und die Membran der Stachelzellen* (Monatshefte für praktische Dermatologie, t. XXXVII, pages 289 et 337, planche IV, figure 2).

2. 1904. A. Branca, Le tégument externe et ses dérivés in *Traité d'Anatomie humaine* de Poirier et Charpy, t. V, p. 778 et 780.

Aux points où convergent les angles de 3 ou 4 cellules, les espaces intercellulaires s'agrandissent et simulent une petite cavité sphérique (*confluent lacunaire*). Ce détail, je l'ai signalé depuis longtemps dans l'épiderme des Vertébrés. Il est dessiné plus ou moins exactement dans quelques mémoires, mais aucun auteur, que je sache, n'a insisté sur cette particularité morphologique.

Il importerait enfin de fixer quels rapports affectent les ponts d'union avec le morphoplasma de la cellule épidermique. S'implantent-ils sur cette ligne colorable qui circonscrit la cellule épithéliale et que je considère comme une membrane? Le fait est indéniable, et lorsqu'on met au point sur la surface d'un élément, on constate un semis de points, assez régulièrement espacés. Ces points, plus vivement colorés que le cytoplasme, répondent évidemment à l'implantation des anastomoses protoplasmiques. Les ponts d'union vont-ils au delà de la membrane cellulaire et se continuent-ils directement avec le réseau cellulaire dont ils partagent les réactions histochimiques? C'est là une question que les auteurs tranchent par l'affirmative. Dans l'objet qui nous occupe, la question me semble bien difficile à résoudre, étant donnée la taille exiguë des anastomoses protoplasmiques et des travées du réticulum.

Deux faits encore méritent d'être relevés.

Dans le corps muqueux du thécorynque, je noterai l'absence complète des éléments figurés du sang. C'est peut-être là un caractère général du corps muqueux producteur des phanères, car sur le corps muqueux sous-jacent au limbe unguéal de l'homme, et aux dents cornées des Batraciens, j'ai toujours fait pareille constatation.

Enfin je rappelerai que toutes les cellules du corps muqueux inférieur, couche basilaire y comprise, sont capables de se reproduire. Elles se divisent par mitose, et leur plan de segmentation est de direction éminemment variable, comme je l'ai autrefois montré.

Comparons maintenant ces résultats à ceux des auteurs qui se sont occupés du diamant.

Nous voyons Jeffries (1882-1883) parler d'une substance cellulaire homogène, répandue dans le corps muqueux : Jeffries fait sans doute allusion au ciment, qui d'ailleurs, à notre sens, fait défaut.

Gardiner (1885) ne nous donne aucun renseignement précis dans son texte, et ses figures sont singulièrement schématiques.

Röse (1892) dessine des ponts d'union entre les éléments du corps muqueux.

Sluiter (1893) voit, dans cette région de l'épiderme, des espaces intercellulaires, traversés, ici et là, par des ponts d'union, et il admet qu'entre les cellules épidermiques, il existe une substance intercellulaire qui présente une structure nettement fibrillaire : « eine deutlich faserige Strucktur ».

Ghigi (1902) note que les cellules épidermiques n'ont pas, tout d'abord, de limites distinctes. Ultérieurement, les éléments sont homogènes et munis d'un noyau rond, à gros nucléole. Après l'éclosion, les cellules basilaires sont hautes, étroites; les cellules sous-jacentes sont denticulées.

Lewin (1904) dessine le corps muqueux sous-jacent au diamant comme formé : 1° de cellules basilaires, allongées verticalement, et presque complètement occupées par le noyau; 2° de cellules polyédriques nettement délimitées, munies d'un noyau clair, nucléolé; 3° les éléments les plus superficiels du corps muqueux sont séparés les uns des autres par des lignes claires, qui semblent devoir être interprétées comme du ciment ou comme des espaces intercellulaires.

En somme, les auteurs dont je viens d'analyser les résultats n'ont pas reconnu les variations d'aspect que subissent les éléments du corps muqueux. Et le fait s'explique : ils n'ont étudié qu'un stade ou qu'un nombre trop restreint de stades pour pouvoir saisir les modifications que subissent ces éléments, au cours de l'évolution.

D'autre part, les détails de structure qu'ils nous apportent sont le plus souvent incomplets, quand ils ne sont pas erronés. C'est ainsi que la plupart des auteurs parlent d'un ciment, et la présence de ce ciment n'est rien moins que démontrée.

Il me resterait à comparer le corps muqueux de l'Oiseau au corps muqueux des Mammifères; ce dernier est trop connu pour qu'il soit nécessaire d'insister. Je me réserve toutefois de revenir sur quelques points de l'histoire du réseau de Malpighi, en examinant le corps muqueux supérieur.

B. Corps muqueux supérieur. — Lorsque la cellule épidermique passe de la zone inférieure à la zone supérieure du corps muqueux, elle est le siège de profondes modifications qui portent sur le noyau, sur le cytoplasme et sur les relations qu'affectent ces éléments, vis-à-vis les uns des autres.

Le noyau s'allonge perpendiculairement à la surface du diamant. Sa chromatine est représentée par des granules arrondis, relativement volumineux. Elle se dissémine sur les restes du réseau de linine et sur la face interne de la membrane nucléaire. Le nucléole diminue de taille, s'accole à la membrane nucléaire, et finit toujours par disparaître.

Le cytoplasme est rempli de fibrilles, colorées en noir d'ivoire par l'hématoxyline au fer, en violet foncé par la méthode de Flemming (triple coloration), en rouge rubis par la safranine. Vues de face, ces fibrilles se présentent comme des filaments très longs et très grêles. Elles sont groupées d'ordinaire en petits faisceaux onduleux, et rappellent l'aspect d'une chevelure qui flotte au vent. Elles chevauchent souvent les unes sur les autres, mais elles n'échangent jamais d'anastomoses. Elles simulent donc un plexus : elles ne constituent jamais un réticulum.

Dans certaines cellules, la direction des fibrilles est unique. Dans d'autres, les faisceaux fibrillaires sont infléchis : on les voit de face et en section transversale, dans les diverses parties d'un même élément. Il importe toutefois de remarquer que, là ou le corps muqueux est sous-jacent à la couche granuleuse, les fibrilles présentent une orientation uniforme : elles sont étalées parallèlement à la surface du diamant.

J'ajouterai que les tonofibrilles peuvent varier de direction d'une cellule à l'autre.

Un dernier caractère des fibrilles épidermiques mérite d'être mis en relief : les fibrilles restent strictement confinées au corps cellulaire qui les élabore. Elles ne franchissent jamais les limites du cytoplasme. Comme les ponts d'union ont disparu au niveau du corps muqueux supérieur, les éléments cellulaires demeurent complètement distincts les uns des autres. Ils sont simplement accolés, paroi contre paroi. Un espace intercellulaire les sépare les uns des autres. Parfois encore, une bande claire sépare les éléments et dans cette bande court une ligne, colorée comme le cytoplasme interfibrillaire, que nous regardons comme due à l'adossement des membranes cytoplasmiques.

Où les fibres épidermiques prennent-elles naissance? comment

s'accroissent-elles? se multiplient-elles et comment se multiplient-elles? quels rapports affectent-elles avec le protoplasma figuré qu'on observe dans le corps muqueux inférieur. C'est là une série de questions qu'il nous faut maintenant aborder.

Les fibrilles épidermiques se différencient d'abord au pourtour du noyau, et dans les cellules les plus inférieures du corps muqueux supérieur, on peut les voir disposées autour de ce noyau, sous forme de points ou sous l'aspect de filaments, suivant le sens de la section qui les atteint.

Elles se présentent d'abord comme des filaments à peine colorés, mais à mesure que l'évolution se poursuit, elles fixent, avec une énergie de plus en plus grande, les réactifs de la chromatine [1].

Elles augmentent peut-être de taille et certainement de nombre. Entre les fibrilles périnucléaires et la surface de la cellule, il existe d'abord une bande cytoplasmique, totalement dépourvue de tonofibrilles, et cette bande se rétrécit progressivement du fait du développement de fibrilles nouvelles.

Ces fibrilles prennent-elles naissance dans les mailles du protoplasma amorphe, ou aux dépens du morphoplasma, qui régulariserait et ordonnerait certaines de ses travées, tandis que d'autres travées du réticulum disparaîtraient? La chose est vraisemblable, mais je ne l'ai pas observée.

Une fois développées, je ne crois pas que ces fibrilles soient capables de se multiplier par simple dédoublement, comme le fait a été observé pour les myofibrilles : toutes les tonofibrilles ont sensiblement le même diamètre et je n'ai jamais vu de fibrille présenter une trace de division, sur son trajet ou à l'une de ses extrémités.

J'ajouterai que dans le corps muqueux supérieur, comme dans l'inférieur, on ne rencontre jamais de leucocytes enclavés dans l'épithélium et je noterai encore que les cellules du corps muqueux supérieur n'entrent jamais en voie de division indirecte. C'est là une règle fréquente dans les éléments très différenciés.

Cette règle pourtant est loin d'être absolue, comme certains

1. Comme si certaines substances nucléaires (chromatine, substances nucléolaires) passaient du noyau dans le cytoplasme pour se déposer, tranformées ou non, sur ces fibrilles.

auteurs l'ont prétendu. Sur les éléments épidermiques les plus superficiels des larves de Batraciens (éléments munis d'un plateau strié (Alytes, Axolotl) ou sur les cellules glandulaires de la peau (Axolotl), sur les cellules du pancréas (Salamandre), chargées de grains de sécrétion, les mitoses ne sont pas rares, et je les ai également observées sur les cellules interstitielles du fœtus humain (testicule 4e et 5e mois), sur les éléments de l'hypophyse et sur les tubes contournés du rein[1] (Cobaye nouveau-né), sur les glandes sudoripares de l'homme adulte, sur les mamelles de femme en pleine lactation.

Deux auteurs seulement, à ma connaissance, ont parlé des fibrilles épidermiques des Oiseaux.

Ranvier trouve[2], dans le coussinet plantaire des Oiseaux, des fibrilles épidermiques qui « forment au sein des cellules un système très compliqué ». Dans la figure 5 de son mémoire (Planche XXI du volume) on voit que le corps muqueux compte deux zones; la première est mince, dénuée de fibrilles intracellulaires : elle répond à notre corps muqueux inférieur; la seconde est épaisse, formée de grosses cellules globuleuses; les fibrilles décrivent des cercles ou des spirales autour du noyau et nombre d'entre elles sortent de la cellule, pour se porter vers une autre cellule. J'ajoute qu'à ce niveau, le dessin ne montre ni espaces intercellulaires, ni ces ponts d'unions réguliers qui traversent l'espace et solidarisent les cellules épidermiques.

Röse enfin (1903), dans une note de deux pages sur la kératinisation, se borne à signaler ce fait que, sur le diamant du Poulet (7 à 9e jour), il existe, dans les cellules épidermiques, des fibrilles volumineuses, orientées dans la direction de la cellule.

Des fibrilles épidermiques très développées s'observent aussi sur les plumes du Poulet. Pareil fait est déjà signalé par Waldeyer, dans son mémoire de 1882 (p. 149), mais je n'ai pas fait de recherches bibliographiques sur ce point qui n'entrait qu'accessoirement dans mon sujet.

Il n'est pas sans intérêt de comparer le corps muqueux des Oiseaux et celui des Mammifères.

Le corps muqueux des Mammifères élabore, on le sait, des fibrilles épidermiques, et cela *dans toute son étendue*.

1. Où elles étaient en nombre considérable.
2. 1898. L. Ranvier, Histologie de la peau. La graisse épidermique des Oiseaux, *Arch. d'anat. microscopique*, t. II, p. 515.

Ces fibrilles que Ranvier nous a le premier fait connaître [1], constituent une partie de la cellule du corps muqueux; elles se projettent en dehors de la cellule sous forme de ponts (ponts d'union de Ranvier), et ces ponts solidarisent entre elles les cellules du corps muqueux qui sont voisines les unes des autres et présentent, de la sorte, une structure filamenteuse. D'autre part, à côté de ces filaments courts « on en voit d'autres beaucoup plus longs qui se dégagent obliquement d'une cellule, se couchent sur une de ses faces pour atteindre une cellule voisine et s'y insérer comme sur la première ».

Kromayer [2] (1892), à l'aide d'une technique de Weigert qui permet de colorer avec élection les fibrilles épidermiques, a donné de curieux dessins de la structure fibrillaire du corps muqueux.

Unna, a décrit la cellule épidermique comme formée d'un protoplasma figuré (spongioplasma) dont les mailles contiennent un protoplasma amorphe (hyaloplasma). Les fibrilles épidermiques seraient une modalité de ce spongioplasma. Elles représentent une forme et une partie de cette substance.

Rabl [3] croit (1897) que les ponts d'union sont en continuité avec les fibrilles épidermiques; il retrouve, ici et là, les nodules découverts par Bizzozero et Ranvier. Quelques-uns de ces nodules viennent au contact et paraissent simuler un trait perpendiculaire aux ponts d'union (fig. 2, 3, et 4).

F. Weidenreich [4] (1900) dessine les fibrilles intracellulaires tantôt en continuité avec les ponts (fig. 5), tantôt sans pareille continuité (fig. 3 et 4). Il admet avec Ranvier que les ponts sont des prolongements des fibrilles intracellulaires. Quant aux longs filaments que Ranvier regarde comme « des filaments d'union ordinaires, distendus par suite des changements de rapport qu'éprouvent les cellules dans l'évolution épidermique », il les rejette, de même que la membrane cellulaire, dont Unna admet (1903) la présence.

Unna, dans une série de notes publiées en 1903, est encore revenu sur les fibrilles épidermiques de l'homme, et plus récemment Schridde représente [5] les filaments d'union dans leur continuité avec les fibrilles épidermiques, courtes et longues.

1. 1879. L. Ranvier, Nouvelles recherches sur le mode d'union des cellules du corps muqueux de Malpighi, *Compt. rend. Acad. des Sciences*, t. LXXXIX, p. 667.

1882. L. Ranvier, Sur la structure des cellules du corps muqueux de Malpighi, *Comp. rend. Ac. des Sciences*, t. XCV, p. 1372.

2. 1892. Kromayer, Die Protoplasmafaserung der Epithelzelle *Arch. f. Mikr. Anat*, t. XXXIX, p. 141.

3. 1897. H. Rabl, Untersuchungen über die mensliche Oberhaut und ihre Anhangsgebilde mit besonderer Rücksicht auf die Verhornung, *Arch. f. Mikr. Anat.*, t. XLVIII, p. 430.

4. 1900. F. Weidenreich, *Uber Bau und Verhornung der menslichen Oberhaut* (Arch. f. mikr. Anat. t. LVII, p. 169.

5. 1906. Herm. Schridde, *Die Protoplasma fasern der menslichen Epidermiszellen* (Arch. f. mikr. Anat. t. LXVII, p. 291).

Sur le diamant des Oiseaux, je le répète, les filaments épidermiques, électivement colorables, sont limités à la cellule; ils ne peuvent sortir de la cellule, puisqu'à leur niveau les ponts font défaut. Toutefois, dans la zone où le corps muqueux supérieur et inférieur se succèdent, il existe des fibrilles épidermiques et des ponts, mais les ponts ne fixent jamais les réactifs basiques, comme le font les fibrilles intracellulaires.

J'ajouterai (voir fig. 23, 24, 25) que je crois la cellule malpighienne entourée d'une mince membrane, colorable; ces pellicules, en s'adossant, constituent la ligne de contour qui sépare les cellules les unes des autres, et ce fait s'observe là où les cellules sont tassées les unes contre les autres.

Quant à la direction des fibrilles épidermiques, elle varie avec les conditions de milieu auxquelles est soumise la cellule considérée. L'examen d'une cellule malpighienne chez un Poulet du 10e jour et du 15e jour en dira plus qu'une longue description[1].

C. Le stratum granulosum inferius. — Au dernier stade de l'évolution, les cellules du corps muqueux supérieur présentent dans leur cytoplasme, des grains, qui s'accumulent autour du noyau.

De ces grains les uns sont inconstants, nombreux, et fins : ils sont constitués par du pigment.

Les autres ont pour nous un intérêt autrement considérable. Ce sont des grains arrondis, assez petits, qui présentent les réactions des corpuscules de la couche granuleuse. Ils permettent d'individualiser une couche, qui, topographiquement, est l'homologue du stratum granulosum, mais qui, je dois le dire, est autrement moins développée que chez les Mammifères. Il faut la chercher soigneusement pour la voir.

Cette couche paraît avoir été découverte chez les Sauropsidés par Kerbert (1876).

Ghigi (1902) la dessine chez les poussins de Perruche, dix jours après l'éclosion; elle siège entre le corps muqueux et la couche cornée sous-jacente au diamant.

Rosenstadt constate, chez le Poulet, qu'entre les fibres épidermiques, il

1. 1907. Le Diamant du Poulet, *Journal de l'anatomie et de la physiologie*, Pl. XV, fig. 14 à 17.

existe des granules réfringents, plus ou moins volumineux, qu'il colore en jaune avec le picro-carmin et qu'il croit formés de kératine.

Un mot d'historique sur ces granules, beaucoup plus étudiées chez les Mammifères que chez les Sauropsidés.

Ces enclaves épidermiques semblent avoir été découvertes par Auffhammer (1869) sur la paume de la main humaine.

Un peu plus tard, Langerhans (1873) reconnut leur présence sur toute l'étendue de la peau humaine; elles caractérisent une couche épidermique que l'auteur appelle la « Körnerschicht » et qu'Unna baptisera de stratum granulosum (1876).

Un peu plus tard, Ranvier donna le nom d'éléidine aux gouttelettes liquides du stratum granulosum des Mammifères (1879).

W. Waldeyer, dans un mémoire[1] que Rosenstadt qualifie de classique, écrit que « les corpuscules qui remplissent le stratum granulosum sont de consistance solide »; il examine comment ils se comportent à l'égard des réactifs histochimiques et leur donne le nom de grains de kératohyaline. Il ajoute que ces grains s'observent chez d'autres vertébrés que les Mammifères : c'est ainsi qu'il les observe chez les Oiseaux.

Rabl[2] s'efforce de montrer que les deux noms d'éléidine (Ranvier) et de kératohyaline (Waldeyer) s'appliquent à des substances différentes. Tous deux ont leur raison d'être et méritent d'être conservés. Dans l'évolution de l'épiderme, on observerait d'abord des grains solides (kératohyaline), qui se transforment en gouttelettes liquides (éléidine), gouttelettes qui d'ailleurs ont les réactions microchimiques des granules.

Je ne reviens pas sur les réactions de l'éléidine; je me borne à constater que les fins granules de la partie superficielle du corps muqueux supérieur, présentent, chez le Poulet, certains caractères de cette substance : ils ne sont pas dissous par les carbures d'hydrogène, par le chloroforme et l'éther; ils se teignent en rouge par la safranine, en violet par le violet de gentiane. En somme, ces corpuscules ont les principales réactions histochimiques des corpuscules de la couche granuleuse, que nous étudierons plus tard.

1. 1882. W. Waldeyer, Untersuchungen über die Histogenese der Horngebilde, im besonderen der Haare und Federn, *Beitrage für Anatomie und Embryologie, als Festgabe Jacob Henle*, p. 141-161.

2. 1897. Rabl, Untersuchungen über die mensliche Oberhaut und ihre Anhangsgebilde mit besonderer Rücksicht auf die Verhornung, *Arch. f. Mikr. Anat.*, Bd XLVIII, p. 468.

Il importerait de préciser l'origine de ce produit d'élaboration cellulaire, mais personne, que je sache, n'a étudié le mode de genèse de ces granules, chez le Poulet.

A titre documentaire, je me borne à rappeler quelles opinions[1] ont eu cours sur l'origine de l'éléidine qui, dans le corps muqueux des Mammifères, occupe la place des grains qui nous occupent.

L'éléidine, est d'origine nucléaire disent de nombreux auteurs. Elle provient de tout le noyau (Mertsching, Posner, Selhorst), ou d'une partie du noyau encore indéterminée (Rabl), ou même de la chromatine (d'Urso, Ernst, Tettenhammer).

D'autres auteurs croient que l'éléidine prend naissance dans le cytoplasme. Elle proviendrait de la destruction des fibrilles protoplasmiques et des ponts d'union, disent Kromayer et Renaut (1897), mais j'ai fait[2] remarquer (1899) qu'il n'en peut être ainsi puisque les fibrilles et les ponts d'union persistent dans le stratum granulosum. A ce niveau, Weindenreich (1900) figure, comme je l'avais fait avant lui, un espace intercellulaire que traversent des ponts d'union, et l'une des conclusions de son mémoire, c'est que l'éléidine prend naissance dans le protoplasma interfibrillaire. Pour établir ce fait que confirme Apolant[3], il invoque des arguments, qui n'ont pas grande valeur, et un fait négatif : l'intégrité fréquente du noyau au niveau du stratum granulosum.

Enfin Rosenstadt (1897) et Sprenger (1898), ont soutenu une opinion mixte. Le premier de ces auteurs a étudié les corpuscules de l'épitrichium (couche granuleuse supérieure), sus-jacent aux productions cornées, chez le Poulet; il a été amené à penser que ces corpuscules, qu'il croit formés de kératohyaline, reconnaissent une double origine : ils proviennent tout à la fois du corps cellulaire et du noyau.

Quel est le rôle de l'éléidine dans la kératinisation?

Sur ce point très important, deux courants d'idées se sont fait jour.

Dès 1879 Ranvier écrit : « La formation de l'éléidine dans le stratum granulosum, sa diffusion dans le stratum lucidum et sa disparition dans la couche cornée indiquent que cette substance joue un rôle important dans le processus de kératinisation de l'épiderme ».

Waldeyer (*loc. cit.*, 1882, p. 149) nous dit : « Der chemische Vorgang

1. Pour toute cette bibliographie qui n'entre qu'accessoirement dans mon sujet, je renvoie au mémoire de Rabl (1897) ou de F. Weidenreich (1900).

2. 1899. A. Branca. Recherches sur la cicatrisation épithéliale, *Journal de l'anat.*, t. XXXV, p. 303.

3. 1901. H. Apolant. Ueber den Verhornung process (Arch. f. mikr. Anat. t. LVII, p. 766).

der Hornsubstanzbildung findet in dem Auftreten des Keratohyalins aus einem mikroskopisch sichtbaren Ausdruck. »

En un mot, pour une série d'auteurs, l'éléidine après sa diffusion dans le stratum lucidum, se transforme en substance cornée (kératine) et peut-être en graisse. Elle est kératogène; voilà pourquoi on l'a parfois qualifiée de prokératine.

Une opinion contraire est professée par Unna, et nombre de faits pathologiques que j'ai déjà rapportés confirment cette seconde manière de voir.

Il n'y aurait donc pas de relations à établir entre l'éléidine et la kératine. La présence de l'éléidine au cours de la kératinisation constitue un simple épiphénomène.

En faveur de cette conception plaide encore une série de faits. Dans la cicatrisation des épithéliums, la couche cornée peut se régénérer en l'absence d'éléidine; d'autre part, l'épaisseur du stratum granulosum n'est proportionnelle ni à celle du corps muqueux ni à celle du stratum corneum (A. Branca, 1899).

Apolant, après examen du sabot du porc, écrit que la formation de la kératohyaline n'est pas nécessaire à l'élaboration de la corne (1901), et de ses expériences sur la biologie de la peau humaine, Merk conclut que la kératohyaline ne peut jouer qu'un rôle accessoire dans les processus de kératinisation (1901).

Je tiens encore à rappeler ce fait que l'apparition du stratum granulosum est postérieure à la différenciation des premières cellules cornées, chez les Mammifères, comme chez les Oiseaux (Poulet). D'autre part, certains phanères s'édifient, sans qu'intervienne une substance, qui, de près ou de loin, rappelle l'éléidine ou la substance onychogène.

Éléidine et substance onychogène ne me paraissent donc point indispensables à la kératinisation, mais peut-être sont-elles utiles pour donner à la corne telle ou telle qualité indispensable à sa fonction [1].

En somme, la cellule malpighienne présente au cours de son évolution de notables changements de structure.

C'est d'abord une cellule de forme variable, apte à se multiplier; son noyau, globuleux et clair, est muni d'un gros nucléole, de constitution complexe. La chromatine y est rare. Le cytoplasme est formé d'un réseau dans les mailles duquel il existe un hyaloplasma. Il se relie, par des ponts d'union, aux cellules qui l'avoisinent de toutes parts.

1. Et peut-être agissent-elles comme ces ferments dont la présence détermine ou exhalte certaines réactions chimiques.

Plus tard, la cellule devient incapable de proliférer. Une telle cellule est caractérisée par un noyau allongé, anguleux; son nucléole a disparu; en revanche, la chromatine est abondante et elle incruste la membrane cellulaire. Le cytoplasma semble dépourvu d'anastomoses protoplasmiques. Il s'est, presque en totalité, transformé en fibrilles, et ces fibrilles fixent, avec énergie, les teintures nucléaires.

Enfin la cellule élabore, au voisinage du noyau, de fins granules qui présentent certaines des réactions de l'éléidine granuleuses.

En un mot la cellule du corps muqueux change de constitution. Une structure filaire succède à une structure réticulée ou alvéolaire. Pareil fait, sans être fréquent, a déjà été observé à maintes reprises.

C'est ainsi que Kœlliker[1] admet que les cellules jeunes sont munies d'un protoplasma homogène (*structure homogène*). Plus tard des vacuoles y apparaissent (*structure alvéolaire*) qui peuvent s'agrandir en réduisant d'autant le morphoplasma qui se trouve formé de lamelles; que ce phénomène continue : les lamelles se transformeront en un réseau de filaments (*structure réticulée*) ou même en fibrilles isolées, éparses dans le protoplasma amorphe (*structure filiaire*).

Wilson[2] en examinant l'œuf des Echinodermes, à des stades divers du développement, montre que le cytoplasme est d'abord alvéolaire. Plus tard des fibrilles y apparaissent qui se différencient dans l'épaisseur des parois de l'alvéole. Et l'auteur ajoute (p. 22) : « My results are also in harmony with the view advocated by Kœlliker, Unna, Rhumbler and many others than an alveolar structure may readily pass over into a reticular or fibrillar, and that neither of these types of structure can be regarded as of universal occurrence or fundamental signifiance, or even as constant in the same cell. »

II

Les couches cornées et la kératinisation.

Il y a lieu de distinguer dans l'évolution du thécorynque deux étapes de la kératinisation.

Tout d'abord une formation cornée se développe, au point cul-

1. 1889. A. Kœlliker, *Handbuch der Gewebelehre des Menschen*, t. I.
2. 1899. E. Wilson, On protoplasmic structure in the eggs of Echinoderns and some other animals, *Journal of morphology, supplément*, p. 1.

minant de l'épaississement ectodermique. Cette corne de première venue (*diamant*) prend l'aspect d'un cône, d'où le nom de *cône corné* que nous lui avons donné. Ce cône est régulier chez le poulet, et hérissé de crêtes courtes chez le canard. Il apparaît au centre du bec. Sa base s'élargit un peu, au cours de l'évolution, mais, toujours, elle demeure à distance des bords du thécorynque.

La première kératinisation, avons-nous dit, est graduelle dans son apparition, relativement lente dans son processus, irrégulière dans sa distribution. Les diverses parties d'une même cellule ne se kératinisent pas simultanément et les éléments d'une même assise cellulaire n'arrivent pas simultanément au même stade de leur transformation cornée. Aussi trouve-t-on, fréquemment, des cellules ou des îlots cellulaires, disséminés au milieu de cellules dont la kératinisation est beaucoup plus avancée. Et, pour reprendre une comparaison ancienne pour un fait nouveau, nous dirons que la marche de la kératinisation est en quelque sorte « *hésitante* ». Ajoutons que ce cône corné se détache un peu après l'éclosion, et il se détache en un bloc massif, car les cellules polymorphes qui le constituent sont solidement soudées les unes aux autres.

Le cône corné une fois développé, une couche cornée de nouvelle formation apparaît. Cette couche cornée secondaire a l'aspect d'une lame mince, à faces parallèles; elle déborde largement le cône corné auquel elle est sous-jacente. Elle s'étale sur toute la surface du bec. Elle est formée de cellules lenticulaires, disposées en feuillets, régulièrement superposés les uns au-dessus des autres. Ses cellules évoluent avec une parfaite régularité; la kératinisation s'effectue sur toutes les parties de la cellule, et sur toutes les cellules d'une même assise. J'ajouterai que cette kératinisation est remarquablement rapide, et cette constatation nous explique un fait, en apparence paradoxal : les noyaux du cône corné paraissent moins atrophiés que ceux de la lame cornée, pourtant plus tardive dans son apparition.

Au moment où le cône corné devient caduc [1] et tombe dans le

1. Rappelons ici que L. Bureau a étudié la « mue du bec et des ornements palpébraux du macareux arctique (Fratercula arctica) ». Chez cet oiseau, le bec qui, au printemps, possède un étui corné solide, « se démonte et tombe en 9 pièces après la saison des amours. » Cette transformation subite rend l'animal presque méconnaissable. Voir 1877, L. Bureau (*Bull. de la Société zoologique de France*, t. II, p. 376.

monde extérieur, la lame cornée demeure à la surface du bec. Elle constitue le stratum corneum de l'ectoderme cutané. Par sa face externe, elle se desquamera cellule à cellule, comme c'est le propre des couches cornées définitives. Par sa face profonde, elle se renouvelle sans cesse, du fait de la kératinisation de nouvelles cellules épidermiques.

En un mot, le revêtement cutané du bec donne naissance successivement, d'abord, à un phanère transitoire, dur comme un ongle, et, plus tard, à une lame cornée, sujette aux phénomènes de renouvellement.

Bien que la kératinisation du thécorynque évolue en deux stades successifs, le mécanisme de sa kératinisation paraît, dans ses grandes lignes, toujours identique à lui-même. Dans la description qui va suivre, nous aurons surtout en vue la kératinisation de la lame cornée.

Quand la cellule épidermique commence à se kératiniser, certaines de ses fibrilles changent de constitution; elles fixent avec énergie l'orange et les anilines acides, et, dans un même corps cellulaire, on trouve à la fois des fibrilles basophiles et des fibrilles acidophiles.

Les fibrilles acidophiles commencent à se tasser les unes contre les autres, autour du noyau. Elles augmentent de nombre, du fait de la tranformation chimique que subissent les fibrilles basophiles; ces dernières finissent par disparaître complètement.

La cellule est alors essentiellement caractérisée par son cytoplasme. Ce cytoplasme est chargé de fibrilles épidermiques, acidophiles, séparées par des bandes de protoplasma amorphe, de plus en plus réduites. Son noyau est en voie d'atrophie.

Le trait qui limite la cellule, et que nous considérons comme une membrane cellulaire, s'amincit. S'il fixe encore l'hématoxyline, il la fixe de moins en moins énergiquement.

Puis ce trait se teint dans l'orange. Finalement, il cesse d'être visible, quand le corps cellulaire absorbe le jaune, dans toute son étendue. Certaines régions du cytoplasme sont encore plus vivement colorées que d'autres, mais bientôt cette différence s'efface

à son tour. Le cytoplasme est alors complètement homogène. Un noyau atrophié l'individualise; vu de face, sur les dissociations, ce noyau est arrondi comme un disque et se teint à peine; vu de profil, sur les coupes, ce noyau constitue un bâtonnet étroit, vivement coloré. Au terme de son évolution, la cellule a l'aspect d'une cellule unguéale ou d'une cellule pileuse. Elle s'est kératinisée sans perdre son noyau.

En résumé, la kératinisation est caractérisée par l'atrophie du noyau et par une modification des caractères histochimiques du cytoplasme. Cette modification commence sur certaines tonofibrilles, et bientôt elle s'étend à toutes les tonofibrilles de la cellule; ultérieurement, le cytoplasme interposé entre les fibrilles, et qui, jusque-là, était demeuré incolore, arrive à se teindre comme les fibrilles épidermiques. Il en est de même de la membrane cellulaire. Voilà pourquoi, avec les techniques courantes, le corps cellulaire prend un aspect homogène, mais les tonofibrilles sont seulement masquées dans la couche cornée, et certaines techniques peuvent encore les mettre en évidence.

En un mot, la kératinisation commence sur les fibrilles épidermiques, et se termine sur le cytoplasme interfibrillaire et sur la membrane d'enveloppe. Elle intéresse le corps cellulaire, et respecte toujours le noyau.

Yarrell a reconnu le premier que le diamant était un produit corné.

Mayer l'appelle une dent cornée.

Weinland le qualifie de tubercule corné.

Gardiner constate que cette corne apparaît à la surface du corps muqueux.

W. N. Parker écrit qu'il est constitué par une saillie épidermique au niveau de laquelle la corne est particulièrement épaisse.

Vœltzkow constate qu'au niveau du diamant, le corps muqueux est très réduit; la couche cornée est très développée; sa partie profonde présente un aspect feuilleté, tandis que sa zone superficielle est homogène. En dehors du diamant, le développement des deux couches de l'épiderme est précisément inverse.

Chez la Perruche du 10e jour, Ghigi note que le diamant est formé de cellules ovoïdes; le cytoplasme est grenu; le noyau est allongé et semé de grains. A la naissance, le corps muqueux est recouvert successivement : 1° d'éléments lamelleux, dépourvus de noyau; 2° d'un diamant

dont les cellules profondes sont pavimenteuses et munies d'un noyau aplati, tandis que les cellules superficielles sont polymorphes et individualisées par un noyau ovoïde. Chez les Poussins du 12e jour, la couche cornée, sous-jacente au diamant présente deux zones : la zone profonde est lâche, la superficielle est dense; et Ghigi, reprenant une terminologie introduite par Todaro, appelle la première *stratum corneum relaxatum* (rilassato) et la seconde *stratum corneum compactum*. C'est Ghigi, disons-le, qui le premier entrevit la distinction qu'il convient d'établir entre le diamant et la lame cornée. Cet auteur, toutefois, n'a pas recherché l'origine et le mode d'extension de ces deux couches, et n'a point étudié leur mode de kératinisation.

Une fois que le diamant a percé l'épitrichium, nous dit Rosenstadt, les fibrilles épidermiques et les enclaves (grains de kératine) disparaissent. Le cytoplasme devient homogène, de la périphérie au centre. La cellule se kératinise en totalité.

Lewin figure le diamant comme formé, chez Eudyptes chrysocome, de cellules assez régulièrement polygonales, munies d'un noyau qui se colore vivement, sans élection.

M. Pondrelli distingue un étui corné, lamelleux et un diamant dont les cellules profondes sont aplaties tandis que les cellules superficielles sont polyédriques. Le cytoplasme de ces éléments est grenu au centre du diamant, et plus clair à la périphérie de ce même organe.

Là se bornent les données que nous possédons sur les productions cornées du thécorynque. Aucun des auteurs[1], dont nous venons de parler, ne s'est occupé de la façon dont se kératinisent les éléments du corps muqueux. C'était là, pourtant, le point qu'il convenait d'aborder, entre tous.

S'il est intéressant, en effet, d'élucider la structure de tel ou tel organe, peu connu, il est autrement important d'examiner comment se comporte cet organe, dans les grands processus (sécrétion, contraction, kératinisation) dont il est le siège. Mettre en valeur les particularités que présente son histogénèse, et son histophysiologie, comparer les résultats obtenus de la sorte aux données que nous possédons sur les organes qui présentent avec lui des homologies morphologiques et des parentés fonctionnelles, c'est là, croyons-nous, le véritable intérêt des sciences morphologiques.

Faute de documents sur la kératinisation chez les Sauropsidés, nous

1. A l'exception de Rosenstadt qui consacre quelques lignes à la kératinisation du diamant.

serons réduits ici à comparer nos résultats aux notions que nous possédons sur la kératinisation de l'ongle et de la peau des Mammifères.

Quand la cellule malpighienne du tégument externe s'est élevée au niveau du stratum granulosum, elle s'étale et s'aplatit. Son noyau se modifie peu ou pas. Les fibrilles du cytoplasme demeurent, mais le corps cellulaire se charge d'éléidine. Enfin les cellules sont séparées par des espaces intercellulaires très étroits, que traversent des ponts d'union (Unna, Rabl, Kromayer, Branca) d'une extrême brièveté.

Plus haut le noyau s'atrophie; l'éléidine (éléidine granuleuse, kératohyaline) de consistance plus ou moins gélatineuse, se transforme en éléidine diffuse (Ranvier), éléidine liquide, et cela parce qu'elle s'imbiberait des liquides sortis du noyau atrophié (Weidenreich).

Enfin la cellule se kératinise. Elle est aplatie; une cavité vide, arrondie ou ovalaire (Zander), indique la place de l'ancien noyau, que d'ailleurs on peut colorer, parfois, à l'aide d'une technique appropriée (Retterer). Le corps cellulaire est représenté par un réseau de fibres protoplasmiques, non kératinisées (Zander, Apolant); les mailles limitées par ce réseau sont occupées par de la graisse (Ranvier) ou par une substance qui, comme la graisse, jouirait de la propriété de réduire l'acide osmique (para-éléidine [1] de Weidenreich). Quant aux fibrilles électivement colorables, elles se trouvent rejetées à la périphérie de la cellule, à la façon des fils d'un cocon (Rabl); elle forment là une sorte de membrane et cette membrane est la seule partie de la cellule qui se soit kératinisée. Ajoutons que des espaces intercellulaires étroits séparent les cellules cornées; ces cellules sont hérissées de dentelures (Weidenreich) qui s'engrènent avec les dentelures des cellules voisines, et résultent de la rupture des ponts d'union qui solidarisaient les cellules du stratum granulosum.

Dans les régions autres que la plante du pied et la paume de la main, la cellule est très aplatie; loin d'être séparée de ses congénères par un espace intercellulaire, elle s'unit aux éléments voisins pour former de véritables lamelles. Son noyau n'a pas varié d'aspect, mais tout réseau fait défaut dans le corps cellulaire. La cellule est complètement kératinisée au dire de Zander, tandis que Weidenreich croit que la kératinisation porte seulement sur la membrane.

Rappelons maintenant comment s'effectuent le développement et la kératinisation de l'ongle.

Quand le champ unguéal s'est délimité, une couche cornée (eponychium) se développe à sa surface. Un limbe unguéal se différencie alors, au-des-

1. 1901. Weidenreich, Weitere Mitteilungen über den Bau der Hornschicht des menslichen Epidermis und ihren sogen. Fettgehalt (Arch. f. mikr. Anat., LVII, p. 583).

sous de l'éponychium, du fait de la kératinisation du corps muqueux.

L'éponychium ne tarde pas à se rompre : le limbe unguéal, dès lors, est à nu, sur la majeure partie de son étendue; il est de texture lâche et de consistance friable, mais progressivement, à sa face profonde, se différencie un ongle épais, compact et résistant. L'apparition de cet ongle coïncide avec un dépôt de grains d'une substance spéciale, la substance onychogène, qui s'élabore dans les cellules malpighiennes les plus superficielles.

En un mot, la kératinisation de l'ongle s'effectue selon deux types; d'abord (*ongle primitif*), par dépôt de kératine et plus tard par élaboration de substance onychogène (*ongle définitif*). Il y a donc là « une sorte d'hésitation dans la production de la substance unguéale » comme l'a montré Curtis [1] en 1889.

Sur une coupe de l'ongle adulte, on constate que le limbe unguéal repose sur un corps muqueux dont les éléments superficiels se chargent de substance onychogène (stratum granulosum à substance onychogène).

Le limbe unguéal est homogène, translucide. Il est semé de noyaux qu'on colore, sans avoir à recourir à des manipulations particulières. Ces noyaux, linéaires ou moniliformes, individualisent des cellules qui présentent deux grands caractères : 1° leur cytoplasme est semé de granulations réfringentes, qui se colorent en rose par l'hématoxyline-éosine,et se disposent autour du noyau : ces granulations résulteraient d'une transformation de la substance onychogène; 2° d'autre part, les cellules du limbe sont solidement soudées les unes aux autres : on ne les isole que par l'ébullition dans les alcalis (potasse, soude) ou les acides forts (SO^4H^2) et cela, dit Renaut, parce que ces cellules « subissent la kératinisation dans toutes leurs parties, sans perdre leurs pointes de Schultze ».

Un dernier détail mérite d'être rappelé : le corps muqueux et le limbe unguéal s'adossent par une surface très irrégulière. Les cellules du corps muqueux forment des saillies qui s'enfoncent dans le limbe unguéal : ces saillies, formées tantôt par une seule cellule, tantôt par un groupe de 2 à 3 cellules, sont nettement représentées dans le manuel (1889) de Kœlliker (t. I, p. 213, fig. 158). Nous les trouvons également dans l'évolution du cône corné.

De ces faits, il résulte que la kératinisation s'effectue à l'aide de processus variés.

C'est ainsi que J. Renaut [2] distingue trois grands modes de la kératinisation : l'évolution cornée, l'évolution épidermique, l'évolution de type muqueux.

1. 1889. F. Curtis, Sur le développement de l'ongle chez le fœtus humain jusqu'à la naissance, *Journal de l'anat. et de la physiologie*, t. XXIV, p. 125.
2. 1899. J. Renaut, *Traité d'histol. pratique*, t. II, p. 240.

Dans les phanères (ongle, écorce et épidermicule des poils, dents cornées), c'est-à-dire dans les formations solides, plus ou moins persistantes, l'éléidine n'intervient jamais. La kératinisation s'opère sur des cellules malpighiennes munies de leurs filaments unitifs principaux et secondaires[1]; ces cellules « conservent leur noyau et continuent à vivre d'une vie plus ou moins larvée, imprégnées de kératine, tout en restant solidement reliées les unes aux autres ».

L'évolution épidermique est propre au tégument exposé à l'air; là, la corne est toujours feuilletée, souvent épaisse et assez résistante. « La présence de l'éléidine en couche continue est la caractéristique histologique d'un épiderme destiné à se desquamer. » Ce mode de kératinisation est connexe de la disparition du noyau; les cellules perdent, « par une sorte de fonte subite » toutes leurs fibres unitives, principales et secondaires ». Renaut croit encore que le ciment solide qui solidarise ces éléments se kératinise également[2].

Quant à l'évolution de type muqueux, elle s'observe lorsque la cellule évolue en milieu humide (bouche, œsophage, vagin). Elle s'effectue, comme l'a vu Ranvier, par « formation discontinue d'éléidine ». La cellule se kératinise en conservant son noyau et ses filaments unitifs.

Nous venons de rappeler comment s'effectue la kératinisation de l'ongle et celle de la peau.

La kératinisation du thécorynque, pendant la période fœtale, se rapproche et diffère tout à la fois de la kératinisation de ces deux organes.

A l'inverse de ce qui se produit normalement dans la peau, les noyaux ne disparaissent jamais, et jamais le corps cellulaire ne se charge de substances capables de réduire l'acide osmique.

D'autre part, les cellules, en se kératinisant, perdent leurs filaments unitifs. Des crêtes fines hérissent la surface des cellules[3];

1. Par filaments unitifs principaux, Renaut entend des filaments unitifs « puissants, roides, sous forme de reliefs à la surface des cellules, libres dans les lignes de ciment comme des baguettes rigides, on les voit passer droits sur des séries de cellules en y prenant adhérence en passant... Le long d'elles, on voit des grains qui se montrent faisant corps avec elles comme de petites excroissances » (*loc. cit.*, p. 236). Ce sont donc des « différenciation tangentielles » de l'exoplasme « se poursuivant droit sur des séries de cellules. Dans la traversée des lignes de ciment, elles constituent les épines de Schultze ». Les filaments secondaires, tout au contraire, occupent seulement l'exoplasme, et sont très fins.

2. Mais la disparition des fibres secondaires n'a pas été observée par Renaut qui la croit seulement probable.

3. S'il était hors de doute que, dans l'ongle adulte, les ponts d'union persistent, il y aurait là un caractère qui séparerait la kératinisation de l'ongle et celle du diamant.

ces crêtes, bien visibles sur les cellules dissociées, s'engrènent probablement les unes avec les autres, pour assurer la cohésion des éléments cornés. Elles résultent de la rupture des filaments d'union qui s'est produite à la partie supérieure du corps muqueux, au moment où les fibrilles épidermiques électivement colorables se sont différenciées. Pareil fait, nous l'avons vu, s'observe dans la kératinisation de l'épiderme cutané.

La kératinisation du diamant paraît porter sur la cellule tout entière; comme dans l'ongle, elle s'effectue cellule à cellule, à une époque où le corps muqueux n'a pas élaboré de grains. La lame cornée, tout au contraire, se kératinise, comme la peau, à l'aide, ou, tout au moins, en présence de granules qui, par certains de leurs caractères, rappellent l'éléidine. Sa kératinisation n'est pas seulement rapide; elle s'effectue d'emblée, sur la totalité d'une assise cellulaire, comme dans la peau.

Si nous comparons maintenant l'évolution générale du thécorynque et celle de l'ongle, nous voyons que le corps muqueux unguéal élabore, dans un premier temps, une lame cornée lâche, irrégulière, qu'on dissocie facilement. C'est ultérieurement qu'il édifie un limbe solide, dont les éléments sont intimement soudés.

L'évolution du thécorynque est différente et précisément inverse. Là, l'épiderme donne naissance tout d'abord à un cône corné, dur et résistant, et plus tard à un stratum corné, appelé à subir la desquamation.

Peut-être faut-il chercher la raison de ces deux évolutions, inverses, dans ce fait que le phanère se développe au moment où il est utile. L'ongle, organe d'attaque et de défense, ne peut être utilisé qu'après la naissance; aussi se forme-t-il relativement tard. Le diamant, tout au contraire, doit intervenir pour permettre à l'oiseau de briser sa coquille; son rôle une fois achevé, il tombe, et les éléments qui sont nés à sa face profonde n'ont plus à jouer qu'un rôle banal de protection; ils partagent le rôle et prennent la structure de la couche cornée, répandue sur toute la surface du tégument.

III

La couche granuleuse.

La couche superficielle de l'épiderme est d'abord représentée, sur le bec, par des éléments pavimenteux, disposés sous forme d'une assise unique. Ce sont ces éléments, seuls, qui constituent la *couche épitrichiale* de Kerbert, le *téloderme* de Mehnert.

Plus tard, la zone superficielle du corps muqueux primitif élabore des grains. A l'ensemble de ces éléments granuleux, Kerbert donne le nom de *Kornerschicht*, de *stratum granulosum*.

Pour ne pas préjuger la signification morphologique de la zone superficielle de l'épiderme, nous avons appelé *stratum superficiel* la première de ces assises, et *corps granuleux* la deuxième de ces couches.

Ces deux couches, la plupart des auteurs les englobent sous le nom d'*épitrichium*. Elles ont pourtant des caractères nettement distincts, pendant la majeure partie de l'évolution, et si le stratum superficiel est passé sous silence par la plupart des auteurs, c'est qu'il manque, parfois, et, plus souvent, chez le Canard que chez le Poulet. Il fait défaut réellement, quand il s'exfolie; il paraît faire défaut quand il élabore des grains identiques à ceux de la couche sous-jacente, avec laquelle il se confond alors, comme je l'ai constaté maintes fois. Cette élaboration, toutefois, est discrète et inconstante : voilà pourquoi j'ai maintenu[1] la distinction d'un *stratum superficiel*, *parfois* capable d'élaborer des grains, et d'un *stratum granuleux* caractérisé *toujours* par la présence d'enclaves, durant la majeure partie de son évolution.

Les faits que j'ai observés peuvent se résumer aisément.

Au début, la couche granuleuse est formée d'éléments polyédriques, nettement individualisés. Le cytoplasme est chargé de corpuscules très fins, très clairsemés, surtout localisés autour du noyau (Canard) qui, à ce moment, est porteur d'un nucléole.

1. Sans apporter à cette distinction une importance exagérée.

Quand les fibrilles épidermiques apparaissent, la couche granuleuse s'épaissit, surtout au pourtour du diamant. Ses éléments polyédriques (20 à 30 μ) sont munis d'un petit noyau globuleux (7 μ) que je n'ai jamais trouvé en mitose. Dans toute son étendue, le cytoplasme est chargé d'enclaves, de plus en plus volumineuses, et ces enclaves sont logées dans des vacuoles, creusées dans un cytoplasme d'apparence grenue. Les cellules granuleuses sont séparées les unes des autres par des espaces intercellulaires étroits, que traversent des ponts d'union, parfois porteurs de nodules; des anastomoses protoplasmiques solidarisent aussi les éléments de la couche granuleuse et les cellules superficielles du corps de Malpighi. Parfois l'espace intercellulaire[1] se rétrécit, et, à faible grossissement, les ponts intercellulaires, courts et serrés, en imposent pour une épaisse membrane cellulaire.

Enfin, vers le 14e jour de l'incubation, certaines cellules commencent à entrer en régression, et cette dégénérescence, qui débute en regard du diamant, atteint bientôt tous les éléments de la couche granuleuse.

Ces éléments n'ont pas sensiblement varié de diamètre. En revanche, ils ont changé de forme et de rapports. La plupart sont globuleux et adossés l'un contre l'autre. Parfois, du fait de leur rétraction, ils laissent entre eux des espaces irréguliers qui, d'ailleurs, ne doivent pas tous être rapportés à un artefact, puisque certains d'entre eux sont encore traversés par des ponts d'union. Enfin la structure de ces cellules s'est profondément modifiée et sur une seule coupe, on trouve des éléments arrivés à des stades dégénératifs plus ou moins avancés.

Dans une même cellule, les grains de sécrétion sont les uns basophiles, les autres acidophiles; dans d'autres éléments, ils sont tous acidophiles. Les grains ont diminué de taille; ils simulent des bâtonnets, plus ou moins courts, ou sont réduits à l'état d'une fine poussière qui se dissémine sur les travées du cytoplasme dont elle accuse les contours. Les mailles du cytoplasme sont vides ou remplies d'une substance hyaline qui se teint presque comme

1. Qui est toujours fermé du côté de la surface du corps granuleux.

le cytoplasme. Dans quelques cas, le cytoplasme est tout à fait homogène : on n'y distingue ni mailles, ni travées.

Le noyau est en voie d'atrophie et son nucléole a disparu; quand sa membrane est respectée, des grumeaux chromatiques s'adossent à cette membrane ou se répartissent, au hasard, dans le champ nucléaire. Dans le cas contraire, et c'est là la règle pour les cellules dont l'évolution est très avancée, les grains chromatiques paraissent épars dans le cytoplasme : ils simulent un corps arrondi ou une série de granules de taille irrégulière. Ils se rassemblent en amas, qui, prennent l'aspect d'une étoile, ou se disposent bout à bout, pour constituer un bâtonnet moniliforme, droit ou anguleux.

Arrivée au terme de son évolution, sans s'être kératinisée, la couche granuleuse se détache du bec, non pas avant la naissance comme le croyait Korbert, mais dans les jours qui suivent l'éclosion.

Examinons maintenant, d'une façon un peu plus générale, comment on a compris la constitution de la couche externe de l'épiderme; nous rechercherons ensuite quels sont les caractères, la nature et l'origine des enclaves qui caractérisent le stratum granulosum.

« L'épiderme... se compose chez l'homme, dès la cinquième semaine, de deux couches de cellules qui forment la première trace du réseau de Malpighi et de la couche cornée [2]. » Ces deux couches ne sont pas permanentes. « L'épiderme se desquame, et cela peut-être à plusieurs reprises [3] », nous dit Kölliker en résumant ses travaux de 1861, et il revient quelques pages plus loin sur la desquamation de l'assise cornée primitive (p. 805).

H. Welcker [4], reprenant d'anciennes observations d'Ibsen, d'Eschricht et de G. Simon, donne le nom d'*épitrichium* à cette couche cornée primitive qui recouvre la tige des poils et se détache, en laissant à nu les phanères,

1. La chute du diamant et de l'épitrichium se ferait à la naissance, chez le Perroquet (Ghigi), après la naissance chez les autres animaux, tels que le Crocodile (Pondrelli) et le Poulet (Mayer). Chez cet animal, cette chute s'effectue le 2e ou le 3e jour (Yarrell), le 3e (Rosenstadt) ou le 4e jour (A. Branca) et seulement 12 jours après l'éclosion chez le Pigeon (Yarrell).

2. 1868. A. Kölliker, *Eléments d'histolog. hum.*, trad. franç., 2e édition, p. 154.

3. 1882. A. Kölliker, *Embryologie ou traité complet du développement de l'homme et des animaux supérieurs*, trad. franç., p. 798.

4. 1866. Herm. Welcker, Ueber die Entwickelung und den Bau der Haut und des Haare bei Bradypus, nebst Mittheilungen über eine in Innern des Faulthierhaares lebende Alge, *Abhandlung, Naturf. Gesellschaft, Halle*, Bd IX, p. 17.

à la surface du tégument. L'épitrichium persiste jusqu'à la naissance chez Bradypus tridactylus, tandis qu'il se déchire, chez le Porc, pendant la vie embryonnaire. Il peut compter deux à cinq assises cellulaires.

P. Unna[1] (1876) qualifie d'*éponychium* la région de l'épitrichium qui recouvre le champ unguéal et se fait remarquer par son épaisseur.

Kerbert (1877) établit que la zone superficielle de l'épiderme comprend, de la profondeur vers la surface, trois couches : le *stratum corneum*, le *stratum granulosum superius*, le *stratum épitrichial* que Todaro (1878) qualifiera de pellicule épidermique.

A Batelli[2] retrouve, sur le Python, toutes les couches décrites par Kerbert sur les Reptiles; il figure le stratum granulosum superius comme formé de cellules polygonales semées de granules; il constate qu'entre la couche cornée et le corps muqueux, on trouve une autre couche granuleuse (stratum granulosum inferius). Cette couche, aussi épaisse que les deux couches sus-jacentes, est comparable à celle que Kerbert avait observée chez Pseudopus Pallasii (voir fig. 17 du mémoire de Kerbert).

J. A. Jeffries (1882-1883) retrouve, sur les Oiseaux, le stratum granulosum superius, et le figure sur une plume de rouge-gorge.

Gardiner (1884) qualifie de *couche cornée* l'ensemble des éléments qui recouvrent, tout d'abord, le corps muqueux, et cela parce qu'il lui est impossible de savoir si ces éléments se transforment en corne ou se bornent à revêtir la couche cornée, sans subir de kératinisation. Plus tard, il y a lieu de distinguer la *zone cornée* de la couche qui le recouvre et qu'il appelle improprement l'*épitrichium*, puisque les poils font défaut chez les Oiseaux.

John T. Bowen[3] (1889) a repris, chez l'homme, l'étude de l'épitrichium. Cet épitrichium, chez les jeunes embryons, constitue une assise histologiquement distincte qui disparaît au sixième mois, sur la plupart des parties du corps. En certaines régions, l'épitrichium peut se kératiniser et former une véritable couche cornée (eponychium). Il en est ainsi au niveau du champ unguéal. Plus tard, l'éponychium disparaît; ses restes constituent le périonyx. Le limbe unguéal, dès lors, reste à découvert, sur la majeure partie de son étendue. Si l'éponychium représente une couche cornée, le limbe unguéal prend la valeur d'un stratum lucidum modifié.

La même année que Bowen, F. Curtis a étudié le développement de l'ongle. Je ne veux pas revenir sur ce travail, bien connu de tous, et

1. 1876. P. Unna, Histologie und Entwickelungsgeschichte der menslichen Oberhaut, *Arch. f. Mikr. Anat.*, t. XII, p. 665.

2. 1879-1880. A. Batelli, Beitrage z. Kenntniss des Baues der Reptilien Haut, *Arch. f. Mikr. Anat.*, t. XVII, p. 346.

3. 1889. J. T. Bowen, The epitrichial layer of the human epidermis, *Anat. anzeiger*, t. IV, p. 412 et 441 à 450.

que j'ai résumé dans ses grandes lignes. Je me borne à rappeler que les éléments superficiels de l'épiderme atteignent un volume considérable au niveau de la fossette terminale (*cellules desquamantes* de Curtis). Je noterai également que les deux extrémités de l'éponychium, loin de disparaître, persistent : l'extrémité distale de cet éponychium est l'origine de cette corne épaisse qu'on observe au niveau de l'angle unguéal.

C. Röse (1892), en étudiant la dent de l'œuf et le diamant, chez les Sauropsidés, retrouve dans les cellules superficielles de l'épiderme, les grains dont Kerbert ignorait la nature et que Gardiner considère, en partie du moins, comme des sels de chaux. Ces grains, Röse les regarde comme des parties du cytoplasme, kératinisées, et j'ajoute que Röse signale la présence du ponts d'union dans les cellules de l'épitrichium.

C. Ph. Sluiter (1893) remarque que l'épitrichium s'épaissit notablement au-dessus des saillies qui constituent le diamant; là ces cellules augmentent de taille et se stratifient sur deux rangs; de plus elle contient des grains, comparables à l'éléidine de Ranvier, à la kératohyaline de Waldeyer.

En 1897, B. Rosenstadt a repris l'étude de l'épitrichium[1].

Chez le Poulet du 7e jour, cet auteur figure, dans les cellules de l'épitrichium, des grains, gros comme les grains chromatiques du noyau, au pourtour duquel ils se rassemblent.

Ces grains augmentent de taille et de nombre (7e et 11e jour), tout en gardant leur siège, et l'auteur figure même, dans l'intérieur du noyau, des grains identiques à ceux du cytoplasme.

Au 13e jour, le noyau commence à s'atrophier; il est parfois rejeté excentriquement (15e jour), et la cellule est presque complètement remplie par un corpuscule volumineux, entouré de plus fins corpuscules. Le noyau est rapetissé; il peut contenir encore un semis de fines poussières chromatiques; d'autres fois, il est représenté par un grain ou un bâtonnet, homogène, coloré énergiquement, sans la moindre élection.

Enfin la cellule finit par régresser, à partir du 16e jour. La kératoyaline, en dégénérant, laisse voir un réticulum à travées linéaires et à mailles arrondies, et ce réticulum reste sans connexion avec la membrane nucléaire. Toutefois, chez des poussins du 3e jour, l'épitrichium ne s'était pas encore détaché du bec.

Les figures de Rosenstadt paraissent assez schématiques, avec leurs éléments aux contours tracés à la règle, avec leur espace intercellulaire simulé par deux traits géométriquement parallèles, avec leurs ponts d'union courts et équidistants. Ces ponts d'union ont disparu sur le

1. 1897. B. Rosenstadt, Ueber das Epitrichium des Hühnchens, *Arch. f. Mikr. Anat.*, t. XLIX, p. 561.

Poulet du 17e jour (fig. 8). Sur les éléments (fig. 9) qui n'ont plus de kératohyaline, l'espace intercellulaire fait aussi défaut, mais les cellules ont toujours une raideur de formes que je n'ai jamais observée, à ce stade-là surtout.

Rosenstadt note que la digestion artificielle fait disparaître complètement l'épitrichium, bien que cette assise soit remplie de grosses masses de kératohyaline, au moment où la couche cornée se forme au-dessous d'elle : il en conclut donc que l'épitrichium ne se kératinise pas [1].

Depuis Rosenstadt, tous les auteurs qui ont étudié l'épitrichium ont admis qu'il est chargé, chez les Sauropsidés, de kératohyaline. Ghigi trouve cette kératohyaline sous forme de grains très nombreux, de taille et de forme variable, chez le Poulet du 15e jour; chez le Perroquet, on observe, dans la cellule épitrichiale, un amas central de kératohyaline, et, au pourtour de cet amas, des grains périphériques. Chez d'autres animaux (Éphialtes Scops, Fulica atra, Ardea purpurea), l'auteur a observé quelques différences d'aspect, d'importance toute secondaire.

Lewin (1903) note que l'épitrichium forme la couche superficielle de l'épiderme; il existe aussi dans le vestibule nasal et dans la cavité buccale; il est rejeté, au cours et à la fin de la vie embryonnaire, chez Eudyptes Chrysocome.

M. Pondrelli (1903) dessine l'épitrichium sous forme de placards foncés, polyédriques, séparés par des bandes claires. Aucun détail de structure n'y est visible [2], et ceci s'explique, ajoute l'auteur. Chez la Tortue les grains de kératohyaline sont si petits et si serrés qu'ils donnent à la cellule un aspect homogène; d'autre part, les membranes cellulaires ne se colorent pas.

Chez la Tortue comme chez les Oiseaux, l'épitrichium, très mince sur toute l'étendue du corps, s'épaissit sur le bec, surtout là où se développe le diamant. L'auteur en conclut que cet épaississement de l'épitrichium est en rapport avec la formation d'un phanère puissant, « la grande quantité de kératohyaline élaborée par les cellules épitrichiales est nécessaire au développement » du thécorynque.

Cette revue bibliographique se résume aisément : les éléments de la couche granuleuse sont essentiellement caractérisés, chez les Sauropsidés par la présence de grains (Kerbert, Frommann, Jeffries, Gardiner, Röse, Ghigi, Lewin, Pondrelli, etc.).

Le noyau de ces éléments n'a pas été vu par Frommann; il existe pourtant, comme l'ont vu tous les auteurs qui se sont occupés de la ques-

1. Je me propose de revenir ultérieurement sur les résultats de ces digestions artificielles. Aussi, je ne m'y arrête point plus longuement ici.

2. Notons seulement que les cellules de l'épitrichium sont notablement plus petites dans la profondeur qu'à la surface.

tion[1], mais il peut être masqué par les enclaves du corps cellulaire (Ghigi) et d'ailleurs il disparaît à la fin de l'évolution (M. Pondrelli); il serait plus exact de dire qu'il s'atrophie (Rosenstadt) et j'ai montré que ses résidus sont visibles jusqu'au moment de l'éclosion.

Le corps cellulaire des cellules granuleuses n'a guère été étudié. Peut-être Frommann y a-t-il vu les vacuoles où sont logées les enclaves : en tout cas, cet auteur n'a jamais observé la couche granuleuse sur le bec du Poulet.

Quant aux relations qu'affectent les cellules de la couche granuleuse, elles ont été très diversement comprises par les auteurs.

Certains ne voient pas le corps cellulaire limité (M. Pondrelli); d'autres constatent que le cytoplasme est assez irrégulièrement individualisé (voir la figure de Vœltzkow), au moins au début de son évolution (Lewin). Gardiner accorde à la cellule une membrane colorable, et cette membrane est si épaisse, dit-il, qu'elle en impose pour une substance intercellulaire. Dans les bandes qui séparent les cellules à grains, Lewin dessine même des enclaves, identiques à celles du cytoplasme.

Gardiner voit aussi les cellules séparées par un espace intercellulaire absolument vide. Sous l'empire des idées de Schultze, qui régnaient de son temps, Kerbert avait cru observer que les cellules étaient engrénées les unes avec les autres, à l'aide de très fines dents. Röse, enfin, observe les ponts d'union tendus à travers l'espace intercellulaire.

Il nous reste donc à préciser les caractères des grains élaborés par les cellules de la couche granuleuse, à examiner leur nature, leur origine et leurs transformations et à nous demander quelle est la signification morphologique de cette couche épidermique qui revêt la zone kératinisée du thécorynque.

1° *Caractères des grains.* — Pour avoir des résultats comparables entre eux, j'ai examiné les grains de la couche granuleuse, à l'époque où ces grains sont le mieux développés (3e stade et début du 4e stade), et cela, à l'aide de diverses techniques.

Les grains de la couche granuleuse, fixés par le sublimé ou les mélanges picriques, se colorent en rose par le picro-carmin, et par l'éosine, en violet par l'hématoxyline et l'hématéine. Ils prennent pareille coloration alors même que la coupe a été traitée, au préa-

1. La figure que donne Gardiner d'un Poulet du 18e jour est inexacte : 1° le corps cellulaire est polyédrique est chargé de granulations (et à ce moment la cellule est irrégulière et les enclaves ont disparu); 2° le noyau est arrondi et plus volumineux que celui des éléments malpighiens. Or le noyau des cellules granuleuses est très petit; et au 18e jour, il n'existe plus que des résidus nucléaires.

lable, par des acides purs (SO^4H^2) ou par l'ammoniaque. Ils se teignent en bleu par le bleu de Kuhne, en bleu violacé par le bleu de Unna, en violet par la purpurine, en noir par l'hématoxyline au fer.

Après fixation par la liqueur de Flemming et traitement par les teintures d'aniline, ils se colorent en rouge (safranine, fuchsine acide) ou en violet (violet de gentiane). Mais quand la décoloration est poussée un peu loin, les grains de la couche granuleuse retiennent les substances acides (acide picrique, vert lumière, orange) qui servent à pratiquer les méthodes régressives [1].

J'ajouterai que les grains résistent aux acides, aux alcalis, à l'eau salée de diverses concentrations.

Tels sont les faits. Examinons à quelles interprétations ils ont donné lieu.

2° *Nature des grains.* — Gardiner (1885) s'est occupé le premier de la nature chimique de ces grains, que Kerbert supposait formés de graisse, et que certains ornithologistes anglais croyaient constitués par des sels de chaux. Il a dû, sous le microscope, traiter par les acides de nombreuses coupes avant d'être assez heureux, dit-il, pour voir quelques corpuscules se dissoudre en dégageant des bulles de gaz qui seraient de l'acide carbonique.

Toutefois, à la suite de ce traitement, beaucoup de corpuscules restent insolubles. L'éther n'a pas d'action sur eux et Gardiner conclut que la vraie nature de ces corpuscules nous est inconnue.

Il y aurait donc, dans les grains de la couche granuleuse, des grains de carbonate de chaux, en petit nombre, et des grains nombreux dont nous ignorons la nature.

C. Röse (1892) n'a pu retrouver les premiers de ces grains. Il serait possible, dit-il, que ces grains soient formés d'acide silicique ou d'un silicate. S'il en est ainsi, ces grains ne doivent pas se colorer par la fuchsine. Or, ils se teignent par cette matière d'aniline et retiennent la couleur, alors même qu'on traite la coupe par les acides faibles. Röse ne croit donc pas qu'il y ait, dans la cellule, des grains de nature minérale; tous les corpuscules de la couche granuleuse représenteraient des parties du protoplasma qui se sont kératinisées.

Sluiter (1893) reconnaît que les grains se colorent intensivement avec le carmin et l'hématoxyline; ils sont insolubles dans la térébenthine et

1. J'ajouterai également qu'avec les méthodes progressives, les grains fixent les teintures acides (éosine), quand on colore légèrement les coupes dans l'hématoxyline ou l'hématéine.

le chloroforme ; ils sont dissous par la potasse, et deviennent très apparents quand on traite les coupes par l'acide acétique. Leurs réactions permettent donc de les rapprocher de la kératohyaline de Waldeyer, de l'éléidine de Ranvier.

Dans son mémoire de 1897, Rosentadt adopte cette opinion qu'acceptent, sans la discuter, Ghigi et M. Pondrelli.

D'autre part, Ranvier, à qui nous devons une étude histochimique de l'éléidine [1], écrit que l'éléidine est un produit propre aux Mammifères ; « il n'y en a ni dans l'épiderme des Oiseaux, des Reptiles et des Poissons, ni dans les plumes et les écailles de ces animaux ».

Voilà donc des affirmations diamétralement opposées. Que faut-il conclure?

Il me paraît indiscutable que les enclaves de la couche granuleuse présentent certains caractères de l'éléidine [2] à un moment donné de leur évolution.

Toutefois l'éléidine de la peau humaine ne se teint pas dans la purpurine ; elle se colore en violet dans l'hématoxyline-éosine ; elle disparaît de la cellule sous l'action des acides, tels que l'acide formique ou l'acide acétique. Or les enclaves du stratum granuleux des Oiseaux se colorent en violet dans la purpurine, en rose dans l'hématoxyline de Bœhmer suivie d'éosine [3] ; et résistent aux acides.

Éléidine, substance onychogène, enclaves du corps granuleux sont vraisemblablement des substances ou des mélanges de substances de même famille. Mais les trois réactions que nous venons de rappeler nous autorisent à conclure qu'elles ne sont point identiques les unes aux autres.

3° *Origine des enclaves.* — L'origine des enclaves du corps granuleux n'a guère été étudiée que par Rosenstadt.

Ces enclaves proviendraient, selon cet auteur, et du noyau et du corps cellulaire qui subissent l'un et l'autre une dégénérescence que Rosenstadt qualifie de *kératohyalin-dégénération.*

1. 1899. L. Ranvier, Histologie de la peau. Sur quelques réactions histochimiques de l'Eléidine, *Comp. rend. Ac. des Sciences*, t. CXXVIII, p. 201.

2. Que cette éléidine soit un liquide ayant l'apparence de gouttes d'huile (Ranvier), ou qu'elle ait une consistance gélatineuse (gallertartige) la chose importe peu : nous savons quelles difficultés éprouvent les physiciens quand il s'agit de préciser où cesse l'état solide d'un corps, où commence son état liquide.

3. A moins d'un séjour prolongé dans l'hématoxyline.

J'ai cherché, sur ce point, à me faire une opinion personnelle, et je dois faire ici l'aveu de mes incertitudes. J'ai vu, dans le noyau, des grains analogues à ceux du cytoplasme, mais ces grains n'avaient-ils pas été entraînés par le rasoir, comme le fait se produit indubitablement? Ces grains n'étaient-ils pas situés simplement au-dessus du noyau et non point dans son intérieur?

J'ai bien constaté la disparition du nucléole et l'atrophie du noyau, au moment où les enclaves bourrent le cytoplasme et vont disparaître, mais ce sont là des lésions banales, puisque nous les observons dans la cellule qui se prépare à se kératiniser. D'autre part, les modifications du cytoplasme les plus nettes sont celles qui se manifestent au moment où les enclaves disparaissent.

Je n'ai donc pas de raisons valables pour conclure à l'origine nucléaire [1], cytoplasmique ou mixte des grains qui nous occupent. D'ailleurs, la remarque mérite d'être faite, la couche granuleuse avec ses petits noyaux n'est pas un matériel de choix pour élucider un tel problème de biologie.

4° *Évolution des enclaves.* — L'évolution des enclaves semble avoir échappé à la plupart des observateurs.

Rosenstadt, toutefois, a suivi soigneusement les aspects différents des enclaves; d'abord très fines et disposées autour du noyau, elles augmentent progressivement de taille et de nombre. Elles tendent à envahir la plus grande partie du corps cellulaire. Finalement elles se fragmentent et disparaissent comme je l'ai montré, et cette disparition est connexe de l'atrophie du noyau.

Tous ces phénomènes paraissent se répéter, avec des variations de détail, sur tous les animaux où l'on a étudié le diamant.

J'ai eu l'occasion d'examiner les Perruches *à terme* que je devais à l'obligeance de M. le professeur Tourneux, et, sur elles, les grains de la couche granuleuse faisaient défaut.

Il en était de même sur des Cistudes d'Europe que M. R. Rollinat a bien voulu m'envoyer, et nous savons, par les recherches de

1. En tout cas, la masse des enclaves est tellement supérieure à la masse du noyau qu'il est difficile de conclure à une origine exclusivement nucléaire de ces enclaves, à moins d'admettre que le noyau se régénère à plusieurs reprises pour transmettre au cytoplasme les substances dont il s'est chargé.

Margeritha Pondrelli, que, chez cet animal, le cytoplasme est bourré d'enclaves, à un moment donné de son évolution.

5° *Signification de la couche granuleuse.* — Quelle est la signification de la couche granuleuse?

Cette couche, répond Rosenstadt a la valeur d'un stratum corné de première venue. La kératohyaline qu'elle contient doit être regardée comme la première étape de la kératinisation.

Cette conception de Rosenstadt est séduisante, de prime abord, mais si l'épitrichium, de par son siège, représente une couche cornée, il faut bien avouer que ce n'est pas, histologiquement, une couche cornée. Jamais, chez les Sauropsidés tout au moins, cet épitrichium ne se kératinise. D'autre part, cet épitrichium élabore des grains. Or ces grains [1], de quelque nature qu'ils soient, ne sont jamais élaborés par une couche cornée, mais par les cellules qui sont prêtes à subir la kératinisation. Voilà pourquoi nous ne souscrivons pas à la formule de Rosenstadt : l'épitrichium est un organe phylogénétique [2].

Peut-être pourrait-on considérer le stratum superficiel comme l'équivalent morphologique d'une couche cornée rudimentaire et comparer la couche chargée d'enclaves à un stratum granulosum [3]. Au-dessous de cette zone superficielle de l'épiderme se développent, comme nous l'avons vu, de la corne et un corps muqueux dont les éléments superficiels sont chargés de fines granulations (stratum-granulosum inferius).

De la sorte, le revêtement du bec comprend un corps muqueux, puis un stratum granuleux (*inferius*), mince, recouvert d'une corne épaisse, enfin un stratum granuleux puissant (*superius*), revêtu d'une lamelle cornée rudimentaire. Et cette alternance de deux couches cornées et de deux couches granuleuses réalise un dispo-

1. Quelle que soit leur nature, qu'ils soient de l'éléidine ou un produit voisin de cette substance.

2. M. Pondrelli écrit « que la quantité de kératohyaline élaborée par les cellules de l'épitrichium est nécessaire au développement des cellules ». Mais la phrase de cet auteur prête à l'ambiguïté. Ces cellules sont-elles les cellules de l'épitrichium? La chose se comprend assez mal; ces cellules sont-elles celles des productions cornées dont l'auteur parle à la phrase précédente? La chose ne se comprend plus du tout.

3. Comparable à celui qu'on trouve dans l'épiderme.

sitif morphologique, qui ne serait pas sans une analogie temporaire avec les odontoïdes cornées des Cyclostomes.

Quoi qu'il en soit, le stratum granuleux paraît être une membrane qui protège le corps muqueux pendant l'édification des productions cornées. Si les productions cornées ne sont solides qu'à l'air, on peut se demander si le corps granuleux n'empêche pas les eaux de l'amnios d'imbiber le diamant[1]. En tout cas, nous savons qu'il se prolonge dans les cavités nasales, originellement constituées par des lames épithéliales absolument pleines; il occupe le centre de ces lames et c'est la dégénérescence et la fonte de ce stratum granuleux qui canalise les fosses nasales, chez les Oiseaux que j'ai eu l'occasion d'observer.

RÉSUMÉ

I. — Le diamant du canard se développe du 6e au 19e jour de l'incubation. Il persiste jusqu'à la naissance, sans subir de profondes modifications structurales. Il se détache de l'étui corné du bec, quelque temps après l'éclosion.

Quand l'ectoderme cutané commence à se stratifier, il est formé de deux assises cellulaires : l'une profonde, l'autre superficielle. La première est représentée par des éléments polyédriques, implantés sur le derme. La seconde est formée de cellules, aplaties parallèlement à la surface tégumentaire : elle constitue le stratum superficiel.

a) Bientôt (*stade de l'épaississement ectodermique*) l'ectoderme s'épaissit du fait de la prolifération de tous les éléments qui le constituent (6e à 9e jour).

b) Entre le stratum superficiel et le corps muqueux. se différencient des éléments chargés d'enclaves dont l'ensemble constitue la *couche granuleuse* (*stade de la couche granuleuse*).

c) De plus, la zone superficielle du corps muqueux primitif élabore des fibrilles, colorables comme la chromatine nucléaire.

1. Rappelons ici que Merk conclut de ses expériences sur la biologie de la peau humaine (1901) que la kératohyaline et l'éléidine protègent la peau contre la pénétration de substances nocives à l'organisme.

L'apparition de ces fibrilles permet dorénavant de distinguer dans le corps muqueux deux zones nettement délimitées : le *corps muqueux inférieur*, dépourvu de fibrilles épidermiques; le *corps muqueux supérieur*, caractérisé par la présence de ces tonofibrilles. (*Stade des fibrilles épidermiques.*)

d) Vers le 13e jour de l'incubation, mais seulement dans la région centrale du thécorynque, le corps muqueux supérieur se kératinise. Le diamant naît de la sorte; il simule un cône dont le sommet tronqué se hérisse souvent de saillies courtes et irrégulières. (*Stade du cône corné ou stade de la première kératinisation.*)

e) Enfin (18e à 19e jour de l'incubation), les éléments superficiels du corps muqueux supérieur se chargent de granules, et se transforment en une lame cornée mince, à faces parallèles. Cette lame se développe sur toute la surface du bec; par sa face profonde, elle entre en rapport avec le corps muqueux supérieur dont elle procède; sa face opposée est recouverte, au centre du bec, par le cône corné, et, partout ailleurs, par la couche granuleuse. (*Stade de la lame cornée, stade de la seconde kératinisation.*)

Bien que le diamant diffère de forme, chez le Canard et le Poulet, bien que son apparition soit plus tardive et son évolution plus tardive chez le Canard que chez le Poulet, il n'en est pas moins vrai que le développement du diamant est identique, chez ces deux oiseaux qui, pourtant, appartiennent à des groupes zoologiques différents.

Toujours, le phénomène histologique, caractéristique de chacune des étapes du développement, apparaît au niveau de la zone superficielle du corps muqueux, et toujours il débute au point culminant de l'épaississement ectodermique[1]. De là, il se propage en tous sens, à la façon d'une goutte d'huile qui s'étale sur une feuille de papier.

II. — Examinons maintenant les phénomènes cellulaires qui se succèdent, au cours de la morphogenèse, dont nous venons d'établir les stades.

a) Dès que le corps muqueux s'est constitué, ses éléments

1. Au-dessous de la couche granuleuse.

subissent d'incessantes variations de taille et de forme; mais leur structure ne varie guère; elle se rapporte à trois types successifs.

Au niveau du corps muqueux inférieur, le noyau est clair. On y observe un nucléole, unique et parfois double, de forme irrégulière, de taille relativement considérable; sur les coupes délicatement colorées, ce nucléole présente deux zones; son centre, très exigu, se colore en rose vif par l'éosine : sa périphérie, plus développée, se teint en violet et semble donner attache aux fils du réseau de linine. La chromatine est rare et parsemée sur le réseau nucléaire.

Le cytoplasme est occupé par un réseau. Qu'il s'agisse d'un réseau de filaments ou d'un réseau de lamelles, toujours est-il que ce réseau, avec ses nœuds légèrement épaissis, circonscrit des mailles polygonales et s'attache sur une membrane cellulaire, colorée comme le réticulum, mais un peu plus épaisse que lui.

D'ordinaire les éléments épidermiques sont séparés par un espace intercellulaire incolore, étroit (1 μ) à bords parallèles. Cet espace est cloisonné en perles réfringentes par des ponts protoplasmiques, courts et grêles, qui portent en leur milieu un petit nodule. Dans quelques cas, ces nodules sont serrés les uns contre les autres; ils peuvent simuler alors une ligne continue.

Les ponts d'union s'implantent sur la membrane cellulaire, mais il est difficile de dire s'ils se continuent avec le morphoplasma dont ils partagent les réactions histochimiques.

Le corps mnqueux inférieur participe à la rénovation du thécorynque. Et s'il n'est jamais infiltré de leucocytes, on y observe parfois, en revanche, des cellules pigmentaires, tout comme dans le corps muqueux supérieur.

b) Lorsque la cellule épidermique s'élève dans la zone supérieure du corps de Malpighi, son noyau s'allonge perpendiculairement à la surface du derme. Le nucléole disparaît. La chromatine se dissémine, sous forme de grains arrondis, sur les restes du réseau de linine et sur la face interne de la membrane nucléaire.

Le cytoplasme est rempli de fibrilles[1] qui se colorent par les réactifs de la chromatine. Ces fibrilles, très longues et très grêles,

1. Rappelons ici que, chez les Mammifères adultes, le corps muqueux élabore des fibrilles dans toute son étendue, de la couche basilaire au stratum granulosum.

se groupent parfois en petits faisceaux onduleux et rappellent l'aspect d'une chevelure qui flotte au vent. Elles chevauchent parfois les unes sur les autres mais elles n'échangent jamais d'anastomoses. Elles simulent donc des plexus : elles ne constituent jamais un réticulum.

Dans certains éléments, la direction des fibrilles est unique, mais, leur orientation varie d'une cellule à l'autre; dans d'autres les faisceaux fibrillaires sont infléchis : mais, partout où le corps muqueux est sous-jacent à la couche granuleuse, les fibrilles sont étalées parallèlement à la surface du diamant.

Un dernier caractère des fibrilles épidermiques mérite d'être mis en relief : les fibrilles restent strictement confinées au corps cellulaire qui les élabore. Elles ne franchissent jamais les limites du cytoplasme. Comme les ponts d'union ont disparu sur le corps muqueux supérieur, les éléments cellulaires demeurent complètement distincts les uns des autres; ils sont simplement accolés, paroi contre paroi.

Les fibrilles épidermiques se différencient, d'abord, au pourtour du noyau. Elles se présentent alors comme des filaments à peine colorés, mais à mesure que l'évolution se poursuit, elles fixent, avec une énergie de plus en plus grande, les réactifs du noyau. Elles augmentent peut-être de taille et certainement de nombre. Elles prennent vraisemblablement naissance aux dépens du morphoplasma. Une fois développées, je n'ai jamais vu ces fibrilles se multiplier par simple dédoublement.

J'ajouterai que dans le corps muqueux supérieur, comme dans l'inférieur, on ne trouve jamais de leucocytes, enclavés dans l'épithélium et je noterai encore que les cellules du corps muqueux supérieur n'entrent jamais en voie de division indirecte. C'est là une règle absolue.

c) Au dernier stade de l'évolution, les cellules du corps muqueux supérieur élaborent des grains, qui s'accumulent autour du noyau. De ces grains, les uns sont inconstants, nombreux, et fins : ils sont constitués par du pigment. Les autres ont pour nous un intérêt considérable. Ce sont des grains arrondis assez petits et qui présentent certaines réactions de l'éléidine. Ils permettent

d'individualiser une couche qui, de par sa place, est l'homologue du stratum granulosum des Mammifères, mais qui, je dois le dire, est bien moins développée que celle des Mammifères. Ces grains ne paraissent pas indispensables à la kératinisation; mais peut-être sont-ils utiles pour donner à la corne telle ou telle qualité, adéquate à sa fonction.

En somme, pendant son évolution, la cellule du corps muqueux change de constitution. Une structure filaire succède à une structure réticulée ou alvéolaire. Pareil fait sans être fréquent, a déjà été observé à maintes reprises. Il marque ici le prélude de la kératinisation.

III. — La kératinisation du thécorynque s'effectue en deux étapes successives.

a) Tout d'abord une formation cornée se développe au point culminant de l'épaississement ectodermique[1]. Cette corne de première venue affecte l'aspect d'un cône, d'où le nom de cône corné que nous lui avons donné. Ce cône est régulier chez le Poulet, et hérissé de crêtes courtes souvent chez le Canard. Il apparaît au centre du bec. Sa base s'élargit un peu, au cours de l'évolution, mais toujours elle demeure à distance des bords du thécorynque.

La première kératinisation, avons-nous dit, est graduelle dans son apparition, relativement lente dans son processus, irrégulière dans sa distribution. Les diverses parties d'une même cellule ne se kératinisent pas simultanément et les éléments d'une même assise cellulaire n'arrivent pas simultanément au même stade de leur transformation cornée. Enfin, le cône corné se détache un peu après l'éclosion et il se détache en un bloc massif, car les cellules polymorphes qui le constituent sont solidement soudées les unes aux autres.

b) Le diamant une fois développé, une couche cornée de nouvelle venue apparaît. Cette couche cornée secondaire est une lame mince, à faces parallèles, qui déborde largement le diamant auquel elle est sous-jacente. Elle s'étale sur toute la surface du bec. Elle est formée de cellules lenticulaires, disposées en lits réguliers, superposées à

1. Mais au-dessous du corps granuleux.

la façon des feuillets d'un livre. Ces cellules se kératinisent d'une façon rapide et régulière.

Au moment où le cône corné devient caduc et tombe dans le monde extérieur, en entraînant les couches qui le recouvrent, la lame cornée demeure à la surface du bec. Elle constitue le stratum corneum de l'ectoderme cutané. Par sa face externe, elle se desquamera cellule à cellule, comme c'est le propre des couches cornées définitives. Par sa face profonde, elle se renouvelle sans cesse, du fait de la kératinisation de nouvelles cellules épidermiques.

En un mot, le revêtement cutané du bec donne naissance successivement, d'abord, à un phanère transitoire, dur comme un ongle, et, plus tard, à une couche cornée définitive, sujette aux phénomènes de renouvellement.

c) Le début de la kératinisation est marqué par une modification histochimique des fibrilles épidermiques. Ces fibrilles basophiles se transforment, l'une après l'autre, en fibrilles acidophiles.

Le cytoplasme interfibrillaire se réduit progressivement. Jusque-là incolore, il commence à se teindre par les mêmes réactifs que les tonofibrilles. Le noyau s'atrophie. Le trait qui limite la cellule s'amincit et se colore de moins en moins par l'hématoxyline.

Finalement, ce trait arrive à fixer l'orange, comme le reste du corps cellulaire ; certaines parties du cytoplasme sont encore plus vivement colorées que d'autres, mais bientôt cette différence disparaît à son tour. Le cytoplasme est alors homogène, mais les tonofibrilles sont seulement masquées dans la couche cornée, et certaines techniques peuvent encore les déceler. Un noyau dégénéré individualise la cellule qui, au terme de son évolution, a l'aspect d'une cellule unguéale ou d'une cellule pileuse.

En un mot, la kératinisation débute sur les fibrilles épidermiques ; elle intéresse ensuite le cytoplasme interfibrillaire et la membrane d'enveloppe, mais elle respecte toujours le noyau.

IV. — La couche granuleuse présente trois étapes dans son évolution.

a) Tout d'abord (*période de formation*), la couche granuleuse est formée d'éléments polyédriques, nettement individualisés. Le cytoplasme est chargé d'enclaves très fines, très clairsemées, sur-

tout localisées autour du noyau (Canard) qui, à ce moment, est porteur d'un nucléole.

b) Quand les fibrilles épidermiques apparaissent, la couche granuleuse s'épaissit (*période d'état*). Ses éléments polyédriques sont munis d'un petit noyau globuleux (7 μ) que je n'ai jamais trouvé en mitose. Dans toute son étendue, le cytoplasme est chargé d'enclaves, de plus en plus volumineuses, et ces enclaves sont logées dans des vacuoles, creusées dans un cytoplasme d'apparence grenue. Les cellules granuleuses sont séparées les unes des autres par des espaces intercellulaires étroits que traversent des ponts d'union.

c) Enfin, vers le 14ᵉ jour de l'incubation, chez le Poulet, certains éléments commencent à entrer en régression et cette dégénérescence, qui débute en regard du diamant, atteint bientôt tous les éléments de la couche granuleuse (*période de régression*).

Ces cellules n'ont pas sensiblement varié de diamètre. En revanche, elles ont changé de forme et de rapports. La plupart sont globuleuses et adossées l'une contre l'autre. Parfois, du fait de leur rétraction, elles laissent entre elles des espaces irréguliers. Enfin la structure de ces cellules s'est profondément modifiée, et, sur une seule coupe, on trouve des éléments arrivés à des stades dégénératifs plus ou moins avancés.

Dans une même cellule, les grains de sécrétion ont des réactions variées. Ils diminuent de taille, et simulent des bâtonnets plus ou moins courts, ou sont réduits à l'état d'une fine poussière qui se dissémine sur les travées du cytoplasme dont elle accuse les coutours. Les mailles du cytoplasme sont vides, ou remplies d'une substance hyaline qui se teint presque comme le cytoplasme. Dans quelques cas, le cytoplasme est tout à fait homogène : on n'y distingue ni mailles, ni travées.

Le noyau est en voie d'atrophie et son nucléole disparaît. Puis ses grains chromatiques se disséminent dans le cytoplasme : ils figurent un corps arrondi ou une série de granules, de taille irrégulière. Ils se rassemblent en amas qui peuvent simuler une étoile, ou se disposent bout à bout, pour constituer un bâtonnet moniliforme, droit ou anguleux.

Arrivée au terme de son évolution sans s'être kératinisée, la

couche granuleuse se détache du bec, avec le diamant, dans les jours qui suivent l'éclosion.

Les enclaves de la couche granuleuse résistent aux alcalis et à l'eau salée de diverses concentrations. Elles présentent certaines réactions de l'éléidine (Kératohyaline des Allemands). Elles s'en distinguent toutefois par trois réactions : elles se colorent en violet dans la purpurine, en rose dans l'hématoxyline de Bœhmer suivie d'éosine; elles résistent aux acides. Nous concluons qu'il s'agit là d'une substance ou d'un mélange de substances, voisines de l'éléidine et de la substance onychogène.

V. — Nous avons constaté qu'au niveau du thécorynque, le processus de la kératinisation se développe en deux temps. Tout d'abord, il donne naissance à un phanère corné : le diamant; c'est là un organe transitoire, et qui, bien que caduc, n'est pas soumis aux phénomènes de rénovation. Plus tard, le même territoire donne naissance à une couche cornée permanente et cette lamelle cornée se renouvelle dans la profondeur, au fur et à mesure que sa surface se desquame dans le milieu extérieur.

Cette kératinisation diffère tout à la fois de celle de la peau et de celle de l'ongle.

A l'inverse de ce qui se passe dans la peau, les noyaux s'atrophient sans disparaître; le corps cellulaire ne se charge jamais de substances capables de réduire l'acide osmique.

D'autre part, on observe, comme dans l'ongle, la succession de deux formations cornées. L'ongle primitif est lâche, irrégulier, et se dissocie facilement. L'ongle définitif constitue un limbe solide, dont les éléments sont intimement soudées.

L'évolution du thécorynque est différente, et précisément inverse. Là, l'épiderme donne naissance tout d'abord à un cône corné, dur et résistant, et plus tard à un stratum corné, appelé à subir la desquamation. Et sans doute faut-il chercher la raison de ces deux évolutions, dans la fonction que sont appelés à jouer respectivement l'ongle et le diamant.

Juillet 1907.

RECHERCHES EXPÉRIMENTALES

SUR L'ÉVOLUTION ET LE FONCTIONNEMENT

DE LA CELLULE RÉNALE

Par Auguste LELIÈVRE

Travail du Laboratoire de Thérapeutique de l'Université de Paris (Professeur A. Gilbert).

INTRODUCTION

Chez tous les êtres, il se produit une incessante rénovation cellulaire qui assure la continuité des actes vitaux; cette rénovation, qui est le caractère essentiel de la vie, constitue la régénération physiologique. Grâce à cette régénération, nos organes conservent leur intégrité anatomique et peuvent récupérer leur constitution normale, malgré l'usure inhérente à leur fonctionnement.

Mais tous les organes n'ont pas, à beaucoup près, les mêmes facultés de régénération physiologique et chez les mammifères et l'homme la rénovation cellulaire n'intéresse que certains tissus. Seuls, les épithéliums, les glandes lymphatiques, le liquide sanguin — leucocytes, hématies — conservent jusqu'à la fin la faculté d'hyperplasie.

Les cellules glandulaires — rénales, hépatiques, pancréatiques — ne la possèdent plus à la naissance; elles ont perdu cette faculté de rénovation suivant un ordre établi par Podwyssozki : « la propriété de division et de régénération diminue avec la complication et l'accroissement des fonctions spécifiques des cellules », c'est-à-dire que les cellules les plus différenciées, dont la fonction est la plus élevée, sont aussi les plus stables, les plus permanentes.

Le rein serait donc privé un des premiers de cette propriété et ne pourrait présenter le processus d'une rénovation physiologique. Cette opinion — c'est l'opinion classique — s'appuie sur les travaux de nombreux auteurs qui se sont occupés du mécanisme de la sécrétion urinaire.

*
* *

C'est à une conclusion diamétralement opposée que nous ont conduit nos recherches sur la cellule rénale, recherches que nous nous proposons d'exposer dans cette étude[1].

Notre travail comprendra donc deux parties :

1° *Fonction et fonctionnement de la cellule rénale.* — La première partie est consacrée à l'étude de la fonction de la cellule rénale. Au cours de ce chapitre, nous exposerons les théories émises pour expliquer le mécanisme de la sécrétion urinaire, particulièrement le mode de fonctionnement de la cellule rénale en ce qui concerne l'excrétion exocellulaire des matériaux urinaires, et nous nous efforcerons d'en apprécier la valeur.

2° α) *Recherches expérimentales.* — Dans la seconde partie nous ferons connaître nos recherches personnelles que nous ferons précéder des résultats obtenus jusqu'à ce jour en suivant le même procédé d'expérimentation.

β) *Cytomorphose de la cellule rénale.* — Enfin nous aborderons la signification des modifications de la cellule rénale que nous allons passer en revue.

1. M. Ed. Retterer nous a fourni l'idée première de ce travail, ainsi que tous les documents nécessaires pour le mener à bonne fin; il ne nous a ménagé ni ses conseils ni ses encouragements : nous nous faisons ici un devoir de le remercier sincèrement pour la bienveillance qu'il nous a témoignée.

Que MM. Branca et P. Carnot veuillent bien agréer nos remerciements et croire à notre reconnaissance.

PREMIÈRE PARTIE

Fonction et fonctionnement de la cellule rénale. — Étude des conceptions de la fonction rénale. — Excrétion exocellulaire des matériaux urinaires.

§ 1. — *FONCTION DE LA CELLULE RÉNALE*

A. — Activité de la cellule rénale.

L'urine est un produit de formation complexe, dans laquelle intervient l'activité de la cellule rénale. Cette activité de la cellule rénale est encore mal connue dans son détail, et ce n'est pas d'ailleurs le lieu de l'examiner ici : voici seulement quelques indications générales.

1° A. *La cellule rénale est capable de sélection.* — Le rein, à certains moments, peut être plus ou moins perméable à telle ou telle substance considérée isolément, tout en restant d'une égale perméabilité aux autres composants de l'urine (Lamy et Mayer).

B. *La cellule rénale est capable d'élaboration.* — α) Les recherches de Bunge et Schmiedeberg, précisées par Hoffmann, Meissner et Shepard, ont montré que l'*acide hippurique*, qui ne préexiste pas dans le sang, se forme dans le rein (circulation artificielle avec les générateurs de l'acide hippurique, glycocolle et acide benzoïque).

β) Les expériences de Zuntz, Albarran et Bergé, Biedl et Kolisch ont établi que, par l'injection de phloridzine, le rein élabore du *sucre*.

γ) Les travaux de MM. Gilbert et Herscher ont mis en lumière la transformation au niveau du rein des pigments biliaires en *urobiline*.

δ) La créatine se transforme dans le parenchyme rénal en *créatinine*, qui ne se rencontre pas dans les autres liquides de l'organisme.

Il est probable que des recherches ultérieures permettront d'attribuer aux cellules rénales une activité plus étendue encore (action antitoxique : Battesti et Barraja, Albarran, Pi y Sûner). Les faits que nous venons de signaler suffisent cependant à laisser pressentir son importance. Aucun processus physique — osmose, échange équimoléculaire — ne peut rendre compte de ces actes de sélection et d'élaboration de la cellule

rénale : il est nécessaire d'invoquer un mécanisme inconnu, une activité de la cellule rénale, qui est d'ailleurs prouvée par les faits suivants :

2° A. L'ensemble des réactions qui s'accomplissent dans le tissu rénal et sont simultanées à la formation de l'urine est *exothermique* : la température de l'urine s'élève pendant la diurèse, comme l'a noté Grijns.

B. C'est là un fait d'où l'on peut inférer que les *oxydations* y sont prépondérantes, et qui est confirmé par les importants actes chimiques qui sont la preuve des propriétés oxydantes de la cellule rénale : aldéhyde salicylique oxydé en acide salicylique, alcool benzylique en acide benzoïque (Schmiedeberg) — les leuco-dérivés des matières colorantes injectées dans l'organisme transformés en bleu par oxydation (carmin d'indigo ; bleu de méthylène) — l'urine contient une certaine quantité de CO^2 libre ou combiné et ne renferme pas d'O libre au sortir de l'organisme (Berthelot).

C. Le sang artériel en passant dans le rein perd beaucoup d'O (exp. de Schmidt) ; les recherches de Barcroft et Brodie ont établi que α) sous l'influence de la diurèse l'absorption d'O est augmentée ; β) l'énergie consommée, représentée par l'O absorbé, est plus de 200 fois plus grande que celle employée à la concentration de l'urine.

D. On tend à admettre aujourd'hui que cette propriété d'oxydation de l'épithélium rénal, de même que son *pouvoir déshydratant* (formation de la créatinine, de l'acide hippurique, etc.) sont liés à une *fonction diastasique*. C'est ainsi qu'Abelous et Ribaut ont trouvé dans le tissu rénal un ferment soluble qui opère *in vitro* la synthèse de l'acide hippurique aux dépens du glycocolle et de l'alcool benzylique [1]. Les travaux de Dakin, Abelous et Biarnés, Abelous et Gérard, etc., prouvent que l'épithélium rénal est très riche en diastases de tout genre — *diastases oxydantes, réductrices, dédoublantes*. Ces travaux viennent encore à l'appui du rôle actif que joue la cellule rénale : la propriété ferment, qui permet de ramener à des phénomènes purement chimiques les phénomènes intimes de son travail, constitue une nouvelle manifestation de son activité générale [2].

Les faits que nous venons de rappeler établissent ces deux points :

1° La formation de l'urine n'est pas le résultat de phénomènes

1. Et non aux dépens de l'acide benzoïque, comme on le répète généralement.

2. Signalons ici les recherches histochimiques de R. Lillie et de Dreser. Lillie a montré que le pouvoir oxydant est exclusivement dévolu à l'épithélium des tubes urinaires ; les glomérules sont complètement dépourvus de cette propriété. Dreser, par l'emploi de la fuchsine S., a démontré que l'acidité de l'urine est due à l'activité bio-chimique de la cellule du tube contourné.

mécaniques simples : on ne peut ramener sa production aux lois de l'osmose, de la dialyse : elle peut être composée, dans une certaine mesure, des phénomènes que la physique explique, mais d'autre part, elle ne peut être comprise sans admettre des actions comparables seulement aux réactions chimiques (Voir thèse de Chabrié, *Contribution à l'étude expérimentale de la fonction du rein*, 1892);

2° La formation de l'urine met en jeu l'activité de la cellule rénale[1]. Celle-ci possède cette énigmatique faculté de laisser passer certaines substances et de rejeter les autres : si la plupart des éléments urinaires existent préformés dans le sang, on voit la cellule transformer par synthèse certains matériaux, et évacuer des produits nouveaux dans la sécrétion urinaire.

B. — Rôle de la cellule rénale.

L'activité des cellules rénales ne peut être mise en doute; seulement s'exerce-t-elle pour l'excrétion ou pour la résorption ?

1° La résorption rénale. — La notion de la fonction résorbante du tube urinaire repose sur des constatations anatomo-physiologiques et des résultats expérimentaux.

I. — *Constatations anatomo-physiologiques.*

α) La *longueur*, les sinuosités des tubes urinaires — comparables en cela aux circonvolutions intestinales — sont en rapport avec la concentration de l'urine. Hufner a fait remarquer la grande longueur des canalicules chez les animaux excrétant une urine très dense et très concentrée, comme le chien. Au contraire, les animaux aquatiques qui ont une urine très diluée, Dreser l'a montré, ont des canalicules urinaires très courts.

β) Le *rétrécissement* du tube urinaire, constitué par branche descendante de Henle, est en rapport avec l'élimination aqueuse cutanée.

Hufner a fait observer que la branche grêle de Henle est très rétrécie quand l'animal perd beaucoup d'eau par la peau, les Amphibiens par exemple, et par là même doit résorber beaucoup d'eau; au contraire, chez les animaux qui éliminent peu d'eau par la peau, comme les Pois-

1. Les défenseurs de la théorie mécanique de la sécrétion urinaire — Kuss, Schwartz, Sobieransky, Koranyi, Lœwi — sont obligés de reconnaître « une certaine activité à la cellule rénale » (Sobieransky).

sons, le rétrécissement est peu marqué. C'est donc que ce rétrécissement est destiné à retenir aussi longtemps que possible le liquide contenu dans le segment antérieur, le tubulus contortus, et par là même à faciliter la résorption par son épithélium.

II. — *Résultats expérimentaux.*

A. *Réabsorption artificielle.* — Des expériences directes montrent que le rein résorbe des substances introduites par l'uretère ou le bassinet (Magnus, Ruschaupt, Basler, Cushny, Huber); cette réabsorption est prouvée soit par l'examen des liquides restant dans le bassinet, ou par la recherche de la substance injectée dans certains liquides de sécrétion de l'organisme (urine du côté opposé, salive) ou bien, dans le cas de résorption d'une substance toxique, par des phénomènes d'intoxication. On sait qu'à la suite de la ligature de l'uretère, l'urine passe dans le sang (Heidenhain, Lœbell, etc.); *Huber* a obtenu la résorption d'une solution d'IK, facile à retrouver dans la salive, *Lépine* d'une solution de phloridzine, *Basler* a vu la résorption d'une solution de ferrocyanure de K, de glycose, *Tuffier* d'une solution de strychnine.

Deux faits sont à relever dans la résorption artificielle :

α) La résorption se fait bien dans les conduits urinaires et non dans l'uretère, ni dans le bassinet. Elle ne s'observe en effet que si on a poussé brusquement la solution; elle ne s'observe pas quand on établit cette pression progressivement, de telle sorte que le liquide ne remonte pas dans les tubes urinaires remplis de l'urine qui se forme pendant qu'on élève progressivement la pression de la solution à injecter.

β) La résorption s'observe alors que le rein fonctionne encore comme organe éliminateur. La pression initiale nécessaire pour obtenir la résorption des liquides introduits dans le bassinet est notablement inférieure à la contrepression exigée pour arrêter le flux glomérulaire (Huber). La résorption se fait donc par le système des tubes urinaires, alors que le rein sécrète encore.

B. *Preuves histologiques.* — L'histologie vient d'ailleurs démontrer cette fonction de réabsorption de la cellule rénale. *Henschen* et *Pautinski*, après injection de bleu d'indigo, ont vu la lumière du tube et la capsule du glomérule remplies par un magma bleu, et trouvé de fines particules dans la zone interne des cellules, indice d'un début de résorption de la couleur.

Sobieransky, injectant à des lapins rendus polyuriques par l'injection de benzoate de caféine, une solution de bleu d'indigo ou de carminates, n'a pas vu la coloration de l'épithélium des tubuli, alors que chez l'animal normal, qui n'a pas reçu l'injection de caféine, le bleu colore toujours l'épithélium : ce qui démontre pour lui que les cellules paralysées —

Sobieransky admet que la caféine a la propriété de paralyser le pouvoir de résorption de l'épithélium — n'ont pas résorbé dans le premier cas, que la résorption du bleu éliminé par le glomérule a été complète dans le second cas.

En somme, ces constatations et ces expériences tendent à montrer que la fonction du tube urinaire n'est nullement comparable à celle des véritables glandes, et qu'au lieu de comparer l'épithélium du tubulus à un appareil glandulaire à sécrétion externe, il est plus exact de l'assimiler fonctionnellement à l'épithélium intestinal (*Cushny*, 1902).

Objections dirigées contre la théorie de la résorption rénale.

1° *La résorption est possible, mais non certaine.* — α) Les constatations anatomiques invoquées ne prouvent pas grand'chose en faveur d'une résorption. Certaines conditions, et notamment le régime des animaux, comme le fait remarquer M. Albarran, ont une influence plus certaine que la longueur du canalicule sur la concentration de l'urine ; et le rétrécissement de l'anse de Henle ne semble pas en rapport avec la résorption d'eau nécessitée par l'élimination cutanée, car les tortues qui ne perdent pas d'eau par la peau ont un rétrécissement considérable (Vignon).

β) Les expériences de réabsorption artificielle, si elles démontrent la possibilité d'une réabsorption pour certaines substances, dans certaines circonstances, par l'épithélium rénal, ne fournissent pas de renseignements sur ce qui se passe normalement dans les canalicules. Quand on démontre la perméabilité de la plèvre ou du péritoine aux solutions injectées, il ne s'ensuit pas que le rôle de la plèvre et du péritoine est de résorber ces solutions. En réalité, de ce qu'un organe est capable de résorption, on ne peut conclure que la résorption soit sa fonction habituelle.

γ) D'ailleurs, contre les expériences positives, on peut faire valoir des expériences négatives. *Lindemann*, après avoir rempli d'huile d'olive le bassinet de chiens vivants à uretère ligaturé, n'a jamais constaté la pénétration de l'huile dans les tubes. De même *Basler*, injectant dans le bassinet des solutions d'indigo-sulfate de Na n'a jamais vu l'urine éliminée du côté opposé devenir bleue. Les cellules épithéliales ne se coloraient pas.

β) Enfin les résultats de Henschen et Pautinski ne prouvent rien, par ce qu'ils relèvent, comme l'a démontré *Grützner*, de conditions pathologiques, soit parce que les auteurs injectaient le liquide colorant en quantité trop considérable — égale à la masse sanguine de l'animal — soit à la rapidité de l'injection faite sous une trop forte pression. Quant aux expériences de Sobieransky, ses résultats sont passibles d'une autre interprétation et on doit reconnaître que la décoloration des cellules épi-

théliales s'explique bien mieux par une suractivité de la sécrétion, due à l'action spéciale de la caféine, que par une paralysie des cellules épithéliales sous l'influence de cette substance.

2° *La résorption est invraisemblable, car exagérée.* — Une autre considération qui invite à n'accepter la possibilité d'une résorption qu'avec réserve, c'est l'énorme quantité de liquide qui devrait être repris par les cellules rénales pour fournir la proportion d'urée sécrétée en 24 heures. Par exemple, un homme de 70 kilog. qui élimine 35 gr. d'urée en 24 heures en moyenne, doit — le sang contenant 0,5 d'urée par litre, et ces 35 gr. d'urée correspondant à 70 litres de plasma — éliminer par ses glomérules en 24 heures 70 litres de plasma, dont 68 l. 5 doivent être résorbés au niveau des tubuli (Q. moyenne urinaire : 1 lit. 5).

3° *La résorption est inacceptable, car elle ne rend pas compte des actes d'élaboration cellulaire.* — La résorption peut expliquer la transformation de l'urine provisoire ou glomérulaire en urine définitive plus concentrée que le plasma, de composition modifiée par suite de la réabsorption de substances dissoutes; mais, si elle peut rendre compte des différences quantitatives de composition du liquide urinaire et du fluide sanguin, on ne comprend pas comment les substances élaborées, synthétisées dans le protoplasma rénal pourraient passer dans l'urine, si l'activité cellulaire est une activité de résorption simple.

4° *Certains faits prouvent la non-possibilité d'une telle résorption.* — Citons seulement l'existence de reins aglomérulés, de tubes terminés en cul-de-sac.

2° L'excrétion rénale. — En faveur de ce rôle de la cellule rénale on a invoqué des preuves anatomiques, expérimentales, et histophysiologiques.

I. *Preuves expérimentales. La fonction urinaire peut être assurée par un système tubulaire, sans système glomérulaire.*

α) Le rein d'un Vertébré peut fonctionner sans glomérules, comme le prouvent des expériences basées sur la suppression des glomérules par le moyen de l'embolie graisseuse (chez les Mammifères) ou par la ligature de l'artère rénale chez les animaux à système porte-rénal (Amphibiens). Lindemann, en recourant à l'embolie graisseuse arrête la fonction glomérulaire, sans rendre, dit-il, impossible la circulation dans les autres parties du rein; de la comparaison des résultats obtenus avant et après l'injection de l'émulsion grasse, il arrive à cette conclusion que la sécrétion continue après l'opération avec ses caractères essentiels. Après ligature de l'artère rénale, chez la grenouille, et injection d'une solution de carmin d'indigo, Nussbaum et Halsey ont vu l'urine devenir bleue. Nussbaum, *Adami*, *Marcuse*, ont montré que si l'on injecte de l'urée ou de la phloridzine dans le sang des batraciens, on retrouve l'urée ou le

sucre dans la sécrétion rénale, même après ligature de l'artère rénale.

β) Bottazzi, Bottazzi et Onorato ont mis en évidence la fonction excrétrice des cellules rénales par un procédé inverse. Ces expérimentateurs détruisent l'épithélium rénal sans affecter, disent-ils, les glomérules, au moyen d'une injection par les uretères d'une solution de NaCl à 5 p. 100. Comme résultat, ils ont obtenu une diminution de la Q. d'urine, une diminution de sa concentration et l'augmentation progressive de concentration du sérum sanguin, ce qui démontre pour eux le rôle excréteur de l'épithélium rénal. De même *Gurwitsch*, utilisant la disposition circulatoire du rein des animaux à système porte-rénal, n'a jamais vu l'urine devenir bleue après ligature de la veine rénale et injection de carmin d'indigo; les cellules restent incolores.

II. *Preuves anatomiques.* — Il y aurait des objections à faire à toutes ces expériences; mais le rôle purement excréteur de l'épithélium rénal se démontre mieux par le seul fait de la disposition de l'appareil rénal de certaines espèces animales.

α) *Reins aglomérulés.* — Les recherches de *Huot* ont montré que le rein des Poissons Lophobranches est dépourvu de corpuscules de Malpighi.

Le rein épithélial péribranchial de l'Amphioxus lanceolatus n'est qu'un amas de simples bourrelets cellulaires (*Delage*).

β) *Tubes aglomérulés.* — D'autre part, *Regaud et Policard*, *Policard et Mawas*, ont fait connaître l'indépendance relative du glomérule et du tube urinaire : ils ont signalé l'existence chez la Lamproie, les Téléostiens, les Ophidiens, de diverticules des tubes contournés, ayant la même structure que ces tubes, mais dans lesquels le courant glomérulaire ne peut passer.

III. *Preuves histophysiologiques.* — α) Faits d'observation. On a constaté au microscope la présence de cristaux d'acide urique dans l'intérieur même des cellules rénales des Oiseaux, et *Courmont et André*, après *Anten*, ont décelé dans les cellules des Mammifères des granulations uriques.

Encore un fait en faveur de l'activité excrétrice des cellules tubulaires constaté par Nussbaum : chez l'embryon d'Amphibien, les canalicules du mésonéphros sont remplis de cristaux sécrétés par eux avant que le glomérule ne soit formé.

β) Faits expérimentaux. *Rudolf Heidenhain*, dans de mémorables expériences que nous allons rappeler brièvement ici, établit le rôle sécrétoire de la cellule rénale. Cherchant à préciser le point du rein où se faisait le passage des éléments de l'urine et n'ayant obtenu aucun résultat dans la recherche de la localisation de l'urée, des phosphates, il chercha à préciser celle de l'indigo-sulfate de Na. Voici en quoi consistaient les expériences de Heidenhain : si on injecte dans la jugulaire

d'un Chien, d'un Lapin une solution saturée de carmin d'indigo, et que peu après on tue l'animal, qu'on fasse passer dans l'artère rénale un courant d'alcool absolu ou une solution de KCl, qu'on fixe le rein dans l'alcool absolu, on constate que les grains d'indigo sont, dans le parenchyme rénal, répartis d'une façon très particulière. 1° Les glomérules, les capsules sont incolores. 2° Les tubes urinaires sont colorés. Les granulations bleues se trouvent dans les cellules, la lumière des tubes contournés et des branches larges de Henle, et seulement dans la lumière des tubes urinifères.

Avec son élève Neisser, Heidenhain compléta les résultats de ses premières expériences en dissociant les fonctions tubulaires et glomérulaires par la suppression de la filtration au niveau du glomérule. — Section du bulbe, ligature uretérale. — Cautérisation de la surface rénale. — De plus, voulant mettre en évidence le rôle sécréteur de l'épithélium canaliculaire pour les composants de l'urine, Heidenhain et Neisser injectèrent à des animaux des solutions d'urates et notèrent la production d'abondantes concrétions dans les canalicules, alors que les capsules étaient tout à fait dépourvues d'urates.

Ces expériences, qui marquent une date dans l'histoire de l'histologie, car elles représentent un des premiers travaux d'histophysiologie expérimentale, ont été le point de départ de nombreuses recherches sur l'élimination des matières colorantes et des éléments de l'urine, des expériences de Schmidt, Ribbert, Arnold, de Kabrhel qui démontre le chemin suivi par la matière colorante : expérimentant sur des Grenouilles à moelle détruite pour ralentir les phénomènes, Kabrhel retrouve le carmin d'indigo d'abord dans les lymphatiques, puis dans la membrane basale, plus tard dans les cellules et enfin dans la lumière du tube. Nous ne pouvons faire ici l'étude de ces travaux[1], qui n'ont fait que confirmer les résultats obtenus par Heidenhain-Neisser; nous nous bornerons à l'exposé de leurs résultats en parlant de la localisation de la fonction sécrétoire dans le tube urinaire et du fonctionnement de la cellule rénale.

En résumé, on est en droit d'admettre, en se basant sur les constatations anatomiques, sur les expériences de Heidenhain-Neisser, que la cellule rénale a un rôle d'excrétion, et que, même après arrêt de la fonction glomérulaire, elle continue à exercer une action élective en recueillant dans son intérieur certains produits pour les déverser dans la lumière tubulaire.

1. L'étude complète des recherches entreprises avec les substances colorantes a été faite par A. Policard, thèse de Lyon, 1903. *Étude sur l'élimination par le rein normal des matières colorantes.* 72 pages.

C. — Localisation de la fonction excrétrice.

Le système tubulaire est formé de plusieurs segments qui diffèrent par leur forme, leur aspect, et dont le revêtement épithélial présente des caractères particuliers suivant le segment du tube considéré. Ces différences anatomiques — auxquelles semblent correspondre des différences fonctionnelles — ont conduit à diviser le système tubulaire en deux sections bien distinctes : 1° *une section urinipare ou excrétrice* : tubulus contortus, tube spiral de Schachowa, branche ascendante de Henle; 2° *une section urinifère ou vectrice* : canal d'union, tubes de Bellini...

1° Tube urinipare. — A. *A priori*, les caractères de l'épithélium qui revêt le tube urinipare indiquent que cet épithélium doit avoir un rôle sécréteur. Le diamètre considérable de ces tubes, la grande hauteur des cellules de revêtement, la haute différenciation de leur protoplasma, l'étroitesse de la lumière ont particulièrement sollicité l'attention des premiers histologistes qui n'ont pas hésité à en faire un épithélium glandulaire.

Les travaux des histologistes modernes ont confirmé cette opinion en faisant connaître dans la cellule du tube urinipare des détails structuraux et des variations de texture analogues à ceux des épithéliums sécréteurs. Qu'il nous suffise de rappeler :

α) L'assimilation des stries parallèles basales de Heidenhain aux filaments ergastoplasmiques des cellules glandulaires du pancréas ou des glandes salivaires (Policard, Policard et Mawas, Renaut, Ribadeau-Dumas).

β) La découverte dans la cellule du tube des Ophidiens, il est vrai, de toute une série d'éléments — grains de ségrégation, corps lipoïdes, corps chromatoïdes (Tribondeau, Gurwitsch, Regaud et Policard) dont quelques-uns joueraient pour ces auteurs un grand rôle dans les phénomènes de la sécrétion.

γ) L'existence d'une bordure en brosse sur les cellules du tubulus contortus, du tube spiral (Schachowa, Ferrata), de la branche ascendante de Henle (Solger).

δ) Enfin les variations sécrétoires dans l'aspect du tube contourné (Nussbaum); les variations de la hauteur des cellules; les différences de chromaticité des noyaux (Regaud); l'alternance fonctionnelle des tubes (Heidenhain, Schultze, Regaud et Policard); l'alternance fonctionnelle cellule à cellule (Cornil, Dalous et Serr) plaident en faveur de la localisation dans le tube urinipare de la fonction sécrétoire.

B. *Expérimentalement*, certaines recherches ne peuvent laisser aucun doute à ce sujet.

α) Les expériences de Heidenhain, Neisser, Ebstein et Nicolaier, Spiégelberg, Minkowsky, nous ont appris à connaître la localisation dans l'épithélium du tube urinipare des corps du groupe purique.

β) Il en est de même des matières colorantes : Heidenhain et Sobiéransky, pour ne citer que les champions des deux théories de la sécrétion urinaire, ont vu l'indigo-sulfate de Na se localiser dans l'épithélium du tube urinipare.

Depuis, un grand nombre d'auteurs ont montré que les *carminates*, Schmidt, Arnold, Ribbert; le *bleu de méthylène*, Schultze, Kuhn, Galeotti, Garnier; le *rouge neutre*, Arnold, injectés dans l'organisme se retrouvaient dans le protoplasma des cellules du canalicule.

Les résultats des colorations post-vitales concordent avec ceux des colorations vitales, comme il résulte des recherches de Arnold, de Regaud et Policard avec le rouge neutre.

γ) Les sels, les colloïdes présentent la même localisation que les substances colorantes. Claude Bernard, Cornil, Achard et Lœper ont montré que les sels de fer, reconnaissables grâce à leurs réactions colorées, passent par le tube urinipare. Biberfeld, avec des sels colorés ou incolores, même insolubles, a vu que l'élimination se fait par les cellules du tube urinipare. Dreser a vu que la phtaléine du phénol s'élimine par les tubuli contorti.

Les colloïdes inorganiques se retrouvent dans les cellules du tube urinipare, comme l'ont montré pour l'argent colloïdal André Mayer et Stodel : nous-même avons noté (expériences faites en collaboration avec MM. A. Gilbert et L. Deval), après injection d'hyposulfite de Na et Au, la décomposition de ce sel double dans l'organisme, et la localisation dans l'épithélium de revêtement des tubes contournés et des branches ascendantes de Henle de fines particules de nature probablement aurique [1].

δ) Enfin on a signalé la présence dans les cellules du tube urinipare des pigments biliaires et du pigment sanguin, quand le sang en renferme dissous dans son plasma.

C. *Physiologiquement.* — En somme un grand nombre de substances, étrangères à l'organisme ou anormales, s'éliminent par les cellules du tube urinipare : ces cellules sont CAPABLES *de jouer un rôle sécréteur*, mais on est très mal renseigné sur leur rôle de sécrétion à l'état physiologique. On sait seulement que des corps du groupe de la purine

1. Ces particules se caractérisent par leur solubilité dans : teinture d'iode, eau iodée, IK, eau bromée, eau chlorée, Gram, eau régale, leur insolubilité dans : SO^4H^2, HCl, AzO^3H et $HgCl^2$. Dans $HgCl^2$ il se produit simplement un changement de coloration.

passent par le tube urinipare, comme l'ont montré les recherches de Anten, Courmont et André, en décelant par le nitrate d'argent les granulations puriques dans le protoplasma des cellules (confirmation par l'analyse chimique : Morel et André).

Simple hypothèse : d'après Dreser, les phosphates acides passeraient au niveau des tubuli; il a montré que les acides passent au niveau des tubuli; or l'acidité urinaire étant surtout due aux phosphates acides, il en résulte, d'après lui, que ces sels paraissent être éliminés par les tubes.

2° Tube urinifère. — Aux différences morphologiques qui distinguent les cellules du tube urinifère de celles du tube urinipare, semblent correspondre des différences fonctionnelles. On est très mal renseigné sur la fonction de ces cellules.

A. *Peut-être n'ont-elles qu'un rôle passif*, de conduction du liquide urinaire. Elles ne semblent pas douées de propriétés réductrices : si on sacrifie un animal quelque temps après une injection de bleu d'alizarine ou de ceruleine — substances qui en se combinant avec l'H donnent naissance à des corps incolores — on constate que la portion corticale et sécrétrice du rein est décolorée, la partie centrale, excrétrice, est bleue.

B. *Peut-être ont-elles un rôle sécréteur.* — Des études récentes tendent à faire penser que le tube urinifère, du moins la branche grêle de l'anse de Henle, aurait une fonction sécrétrice. Regaud et Policard ont noté la présence dans les cellules de la branche grêle du Hérisson de granulations de nature imprécise, mises en évidence au moyen de l'hématéine chromo-cuprique, et Courmont et André ont décelé par l'azotate d'argent dans ces mêmes cellules des granulations puriques chez le Chien, le Rat.

C. *Peut-être ont-elles un rôle de résorption.* — Quelques auteurs attribuent au tube urinifère un rôle de réabsorption d'eau. Certains faits conduisent à faire accepter la possibilité d'une certaine résorption d'eau dans le tube urinifère. Dans les expériences de Nussbaum, si l'animal auquel on a ligaturé l'artère rénale est tué rapidement après l'injection d'indigo ou de carmin, les tubes urinipares seuls sont colorés, sinon les sections suivantes apparaissent remplies d'indigo entraîné par l'urine, mais il s'y trouve en magma épais, ce qui fait penser à une concentration de l'urine dans ces segments (Ribbert, Nussbaum).

Ribbert localise cette résorption d'eau au niveau de l'anse descendante et des tubes droits; il a remarqué que si on laisse vivre un animal huit à quinze jours après une injection de carminates, les cellules de la branche descendante de Henle et des tubes droits renferment encore du carmin.

L'état sous lequel l'indigo et le carmin se présentent dans les tubes urinifères peut résulter plus simplement, comme P. Vignon le fait remarquer, « de l'accumulation de ces substances, de même que les

concrétions d'urates normales ou provoquées vont en croissant de volume de l'origine au terme du canalicule, chaque grain s'étant accru en cours de route ».

Les expériences de résection médullaire faites dans le but d'élucider ce point n'ont pas donné de résultats, ou plutôt n'ont donné que des résultats contradictoires. On conçoit, en effet, que l'excision totale de la zone médullaire ne puisse se faire sans modifier profondément les fonctions de l'écorce. Ribbert, en opérant sur un lapin, a constaté que l'urine était plus abondante et plus diluée que celle d'un lapin témoin, au rein simplement traumatisé; d'où la conclusion : résorption d'eau par les tubes urinifères. Par contre Boyd, reprenant cette expérience, constate que l'excision totale de la zone médullaire n'augmente pas la sécrétion urinaire et ne modifie pas sa densité.

En résumé, la fonction excrétrice semble être dévolue aux cellules du tube urinipare, bien qu'on ne connaisse pas un seul corps urinaire — à l'exception des corps puriques — qui passe normalement par ces cellules.

La fonction du tube urinifère est inconnue.

§ 2. — *FONCTIONNEMENT DE LA CELLULE RÉNALE*

Les actes de la cellule rénale. — Le mécanisme de sécrétion de la cellule rénale, comme celui de toute cellule glandulaire, se compose de trois actes successifs : l'entrée dans la cellule des matériaux à élaborer, la formation intracellulaire du produit de sécrétion et enfin l'expulsion exocellulaire du produit élaboré [1].

Mais le mécanisme de ces actes, la nature intime du fonctionne-

1. Le nombre des mémoires où l'on discute du fonctionnement de la cellule rénale est évidemment, il est à peine besoin de le dire, des plus considérables. Il serait impossible d'analyser et de critiquer dans notre travail tous ces mémoires à moins d'y consacrer de longs développements et nous ne pouvons donner ici qu'un résumé très général de la conception du fonctionnement de la cellule rénale, tel qu'il a été formulé par les auteurs.

Pour les détails d'histophysiologie nous renvoyons aux Revues d'anatomie de M. P. Vignon et M. Laguesse et aux travaux de M. Ed. Retterer :

P. Vignon, 1897, *Les Canalicules urinaires chez les Vertébrés*, Année biologique, p. 277-305, t. III; 1899, *Critique de la théorie vésiculaire de la sécrétion*, *Archiv Zool. Experim.*, t. VII, p. XVII-XXV.

E. Laguesse, 1906, Revue annuelle d'Anatomie, in Revue générale des Sciences pures et appliquées, p. 1071-1079.

Ed. Retterer, 1906, *Contribution expérimentale à l'étude du rein*, Comptes rendus de l'Association des Anatomistes, Bordeaux, p. 6-13.

ment de la cellule rénale est très discuté; l'histophysiologie ne possède que peu de données sur les variations morphologiques de la cellule rénale au cours de son activité sécrétrice et jusqu'ici on n'a découvert que des détails de texture peu propres à nous renseigner sur la manière dont l'épithélium fonctionne dans ses diverses phases sécrétoires : encore sont-ils interprétés de façons très diverses.

Et d'abord, comment les matériaux pénètrent-ils dans la cellule rénale? Les principes alimentaires ou de sécrétion passent-ils par diffusion dans le cytoplasma? ou bien, comme on l'admet pour d'autres cellules, y a-t-il acte mécanique et volontaire de la part du protoplasma, qui, à l'aide de mouvements propres ou amiboïdes, s'emparerait des substances alimentaires ou urinaires et les incorporerait[1]? A la vérité, nous n'en savons actuellement rien.

Et puis, il y a lieu de se demander quel est le rôle des différents éléments de la cellule rénale dans l'acte de sécrétion ou d'élaboration. A quoi servent les différents organites des cellules rénales? Quelle est la signification physiologique des différenciations protoplasmiques qui constituent les stries de Heidenhain, les vacuoles, les grains de ségrégation? Le noyau joue-t-il un rôle à côté du corps cellulaire? Autant de problèmes dont la solution est à peine ébauchée.

Une étude complète du fonctionnement de la cellule rénale devrait examiner chacun de ces points en particulier, en se servant des différents auteurs, et montrer ce qui est définitivement acquis et ce que nous ne connaissons pas encore. Nous laisserons de côté ces questions et nous nous contenterons d'examiner le mode d'excrétion exocellulaire des matériaux urinaires, question d'ailleurs la plus discutée de la cytologie rénale, sans nous dissimuler ce que cette dissociation des actes de la cellule rénale présente d'artificiel.

1. Les partisans de la théorie de la résorption sont obligés d'admettre ce mode de pénétration des matériaux; l'absorption des matières colorantes précipitées dans la umière du tube (carmin) ne peut être comprise que par une fonction phagocytaire de l'épithélium rénal, fonction qui s'accorde mal avec l'existence d'une cuticule sur la cellule urinaire. (On refuse cette fonction à l'épithélium intestinal. Discuss. Soc. Biologie sur l'Anthracose pulmonaire d'origine digestive.)

*
* *

Excrétion exocellulaire. Les conceptions. — Le mécanisme d'excrétion de la cellule rénale a été interprété de façons fort diverses. Pour plus de clarté nous classerons les théories émises à ce sujet en plusieurs groupes, suivant qu'elles admettent que le passage des matériaux à éliminer par l'élément rénal s'effectue par expulsion d'éléments figurés, ou par excrétion liquide, afigurée.

Excrétion figurée : théorie vésiculaire ou *mérocrine*; théorie pancellulaire ou *holocrine*.

Excrétion afigurée : théorie de la dialyse; théorie mécanique; théorie des accumulateurs ou *vacuolaire*.

A. — Excrétion figurée.

1° *Théorie vésiculaire ou mérocrine*[1].

Cette théorie peut être résumée comme suit : les matériaux ou déchets à éliminer s'accumulent dans la zone interne de la cellule, entre son noyau et son extrémité libre. Cette partie de la cellule, au fur et à mesure que les matériaux s'amassent, se gonfle et fait saillie dans la lumière du tube. Puis, quand sa distension atteint son maximum, et que cette distension dépasse la résistance du

1. Disons d'abord un mot de quelques auteurs qui n'ont pas indiqué par quel processus la cellule rénale élimine les produits élaborés dans son protoplasma. Pour Bowman, 1842, le premier physiologiste qui ait étudié d'une façon un peu complète le fonctionnement du rein, la fonction de sécrétion consiste en une assimilation et une élimination des vieilles particules; « l'épithélium des tubes urinaires abandonne continuellement les particules hors de service et ces particules subissent ainsi une déperdition progressive » (Retterer). Rudolf Heidenhain n'indique pas non plus par quel processus la substance injectée dans l'organisme (matières colorantes, urates) et accumulée dans la cellule est mise en liberté et rejetée à l'intérieur du canalicule contourné. D'après lui, le colorant est remis ou rendu (abgeben) après s'être concentré dans la cellule rénale (Retterer). Schweigger-Seidel, 1863, remarque que, dans les conditions normales, les cellules des tubes contournés présentent une infiltration, qu'il considère de nature graisseuse et qui serait, d'après lui, l'indice du travail sécrétoire de l'épithélium. Von Wittich, 1856, dans un premier travail montre que les concrétions d'urates, qui donnent à l'urine des Oiseaux et des reptiles sa consistance demi-solide, sont préformées dans les cellules : il voit l'épithélium rénal rempli de concrétions, la lumière libre ou bourrée de masses uriques; dans un second travail, 1875, il retrouve ces mêmes concrétions intracellulaires, mais, comme Schweigger-Seidel, il n'indique pas par quel processus la cellule rénale élimine les produits de sécrétion formés dans son protoplasma.

corps cellulaire, celui-ci s'entr'ouvre du côté libre et déverse son contenu dans la lumière canaliculaire. Mais la cellule ne meurt pas pour cela; l'expulsion des matériaux urinaires une fois effectuée, le protoplasma se reforme, la cellule se complète et de nouveau se charge de matériaux qui subiront le même sort.

En somme, d'après la théorie vésiculaire de la sécrétion rénale, la cellule rénale fonctionne comme une cellule caliciforme; elle regarde comme produits de sécrétion les vacuoles qui sont creusées dans l'épithélium tubulaire et comme produits d'excrétion les boules, les vésicules qui écartent les bâtonnets de la cuticule et viennent perler à sa surface pour se détacher et tomber dans la lumière tubulaire.

Cette théorie repose sur une longue série de travaux parmi lesquels nous citerons tout d'abord ceux de Disse, de Omer van der Stricht, Nicolas, Trambusti, Simon.

Les premiers travaux. — D'après les observations de Muron[1] (1871), les recherches de Krause[2] (1876), de Cornil[3] (1879) la cellule rénale présente une structure en bâtonnets dans sa zone périphérique, mais la partie centrale, qui contient le noyau, est très claire, transformée en vacuole; la lumière canaliculaire est remplie de détritus cellulaires : toutefois la cuticule est conservée sur certaines cellules. MM. Cornil et Brault notent que dans la néphrite la zone basale de la cellule seule persiste; la cellule expulse des boules sarcodiques qui forment dans le canal les moules hyalins décrits par ces auteurs comme néphritiques. Pour Ocdmansson, Œrtel ces moules sont le produit de la sécrétion épithéliale. Rovida et Aufrecht ont vu la matière hyaline sortir sous forme de globules ou de boules des cellules épithéliales des tubes contournés et s'accumuler dans la lumière. Kelsch et Kiener[4] (1880) retrouvent cette sécrétion hyaline physiologique et croient qu'elle est indépendante de celle de l'urine. Nussbaum[5], dans ses expériences sur

1. Muron, 1871, *Sur les cellules sécrétrices du rein*, Gazette médicale de Paris, 317-318.

2. Krause, 1876, *Handbuch der Anatomie des Menschen*, I.

3. Cornil, 1879, *Nouvelles observations histologiques sur l'état des cellules du rein dans l'albuminurie*, Journ. de l'Anat. et Physiol., t. XV, p. 402-448, 5 pl.

4. Kelsch et Kiener, 1889, *Sur la sécrétion muqueuse et la formation des moules dans les tubuli du rein à l'état normal et à l'état pathologique*, Gazette médic., Paris, p. 647.

5. Nussbaum, 1886, *Uber den Bau und die Thatigkeit der Drusen. Zur Kenntniss der Nieren organe*, Archiv für mik. Anat., t. XXVIII.

le Triton, voit la cellule rénale bourrée de grains brillants, produits de sécrétion, mais il n'indique pas leur mécanisme d'excrétion.

Travaux de Bouillot. — Bouillot[1], de 1883 à 1887, apporte de nouveaux documents pour l'étude de l'excrétion rénale. Il étudie la cellule des Amphibiens et décrit, dans le protoplasma cellulaire, des grains, des vacuoles, qu'il considère comme des phénomènes de sécrétion. Il assimile la cellule rénale de la Grenouille à une cellule glandulaire vraie et « plus spécialement à une cellule à mucus ». Bouillot a vu les cellules devenues volumineuses rompre leur bordure hyaline (s'agit-il de la cuticule?), éclater en laissant échapper leur contenu, lequel tombe dans le liquide qui remplit la lumière du canal. Ces phénomènes d'excrétion, limités à l'état normal, se généraliseraient, d'après Bouillot, sous l'influence d'une injection de chlorhydrate de pilocarpine : un grand nombre de cellules entrent alors en activité, éclatent et se vident dans la lumière du canal. Quelquefois l'intensité du phénomène conduirait à l'expulsion du noyau lui-même.

Travail de Steiger. — Steiger[2] (1886) soutient la théorie vésiculaire; il voit des cellules globuleuses, sécrétrices, non seulement dans le tube urinipare, mais encore dans les canaux collecteurs.

Travail de Nicolas. — Nicolas[3] (1891) décrit, dans l'acte d'excrétion cellulaire, des « boules plasmiques qui soulèvent la bordure en brosse, l'écartent, la disloquent et viennent tomber à la surface ». « Fréquemment l'excrétion ne donne lieu à aucune image microscopique et le produit de sécrétion est éliminé sans doute sous forme dissoute » (in Prenant).

Noll[4] voit dans le cytoplasma des vacuoles qu'il considère comme résultant de la transformation des granulations protoplasmiques de sécrétion, et M. Ranvier[5] (1887), dans ses leçons professées au Collège de France, enseigne que « le rein est une glande mérocrine ».

Les travaux principaux[6]. — En 1891 et 1892 paraissent les travaux de

1. Bouillot, 1883, *Sur l'épithélium sécréteur du rein des Batraciens*, Comptes rendus Acad. Sciences, LCXVII, p. 916. — 1886, *Id.* Comptes rendus de la Société de biologie, p. 325. — 1887, *Recherches histologiques sur le rein des Batraciens*, Paris, 2 pl.

2. Steiger, 1886, *Beitrage zur histologie der Nieren*, Archiv. path. Anat., CIV, 122, 145, 1 pl.

3. Nicolas, 1891, *Contribution à l'étude des cellules glandulaires. 1° Les éléments des canalicules du rein primitif chez les Mammifères*, Internationale Monatschrift f. Anat. u. Physio.

4. Noll. Cité par G. Modrakowski, *Weitere Beitrage zur Nierenfunction*, Archiv f. d. Gesammte Physiol., XCVII, p. 217, 1903, t. VIII, 4 pl.

5. Ranvier, 1887, *Le mécanisme de la sécrétion*, J. Micrograp., XI, 7.

6. *Travaux de Van Gehuchten*, 1890-91-93. Nous ne pouvons séparer de cette revue les travaux de Van Gehuchten sur les cellules de l'intestin moyen de la larve d'un Diptère, Ptychoptera Contaminata, qu'il a étendus ensuite à d'autres animaux tels que les larves de Mouches, Ascaris, Arenicoles. Pour Van Gehuchten, le début de la sécrétion se traduit par l'expulsion de boules au travers des poils de la cuticule

Omer Van der Stricht et de Disse, travaux qui sont peut-être les meilleurs au point de vue de l'observation.

Travaux de Van der Stricht[1]. — Pour Van der Stricht les produits de sécrétion s'accumulent à l'intérieur de la cellule rénale sous forme d'amas liquides; il décrit des vacuoles, des boules de volume variable, de forme différente — fusiformes ou pyriformes, — d'apparence homogène, hyaline. Les produits de sécrétion, apparus entre les stries de Heidenhain, émigrent dans la zone interne de la cellule. L'excrétion exocellulaire se ferait, pour Van der Stricht, par des interstices plus ou moins larges du plateau cuticulaire; alors que pendant la période de repos, la brosse est complètement homogène — recherches faites sur le rein de chauve-souris, lors du sommeil hibernal — à l'état d'activité, elle est traversée par des stries plus claires, sortes de canalicules dont cette cuticule serait percée; c'est par ces interstices du revêtement que les vacuoles intracellulaires poussent des prolongements vers la lumière tubulaire; ils soulèvent la brosse, la traversent, et, si l'activité est exagérée, la cuticule repoussée par les amas liquides se détache et est entraînée par le courant urinaire.

Van der Stricht (1892) vérifia ces variations physiologiques de la cellule urinaire : supprimant un des reins par néphrectomie, il constata que, sur le rein restant, les formes vésiculeuses s'exagéraient.

Travail de Rothstein. — Rothstein[2] (1891) rencontre les prolongements protoplasmiques décrits par Van der Stricht dans la branche ascendante de l'anse de Henle: dans ce segment, les cellules envoient dans la lumière des prolongements clairs, pauvres de granulations et dans lesquels peut se *trouver le noyau.*

Travail de Disse[3]. — Entre tous les travaux qu'ait suscité le fonctionnement de la cellule rénale, un des plus intéressants est celui de

et si l'activité de la cellule est fort exagérée la cuticule est soulevée et déchirée. Après ce premier acte de sécrétion, la cellule vidée continue à vivre et reconstitue sa brosse. Dans certains cas, lorsque le noyau a été expulsé par la force de la sécrétion, la cellule tombée est remplacée par un autre élément. — 1890, *Recherches histologiques sur l'appareil digestif de la larve de Ptychoptera contaminata*, La cellule, t. VI, 185-289, 6 pl. — 1891, *Le mécanisme de la sécrétion*, Anatomischer Anzeiger, t. VI, 12-25, 7 fig. — 1893, *Contribution à l'étude du mécanisme de l'excrétion glandulaire*, La cellule, t. IX, 95-116, 1 pl. M. Branca a observé des phénomènes identiques dans les acini des glandes des Cheiroptères.

1. Van der Stricht, 1891, *Contribution à l'étude du mécanisme de la sécrétion urinaire*, Comptes rendus de l'Académie des Sciences, 1er semestre, p. 961. — 1892, *Contribution à l'étude histologique du rein. Modifications de cet organe après extirpation de celui du côté opposé*, Annales de la Société médicale de Gand. [N'ayant pu consulter cet ouvrage, nous citons d'après les indications de P. Vignon.]

2. Rothstein, 1891, *Zur Kenntniss der Nieren épithels*, Verh. biol. Ver. Stockholm, III, p. 53.

3. Disse, 1892, *Ueber die Veränderungen der Nieren épithelien bei der Sekretion*, Anatomische Hefte, t. V.

Disse (1892). Les descriptions de Disse sont comparables à celle de Van der Stricht; il retrouve les mêmes différences d'aspect de la cellule rénale en rapport avec ses divers états fonctionnels, mais c'est surtout le sommet de la cellule — zellkuppe —, c'est-à-dire presque toute la zone supra-nucléaire, qui varie d'aspect avec les divers stades de la sécrétion.

Dans les cellules vides, au repos, le liquide de sécrétion manque, aussi les éléments sont-ils sombres et peu élevés. Pendant qu'elles se chargent des produits à éliminer, les cellules des tubuli s'accroissent, s'élèvent, la cuticule se déplisse et peut disparaître. Lors de la phase maxima de la sécrétion, les canaux sont sans lumière et tout à fait remplis par l'épithélium; à ce moment les cellules sont très hautes, coniques, les limites cellulaires sont visibles, la surface interne est nue; la cellule rénale montre bien différenciée la partie sus-nucléaire, — claire, hyaline, de nature liquide — de la partie basale, où les bâtonnets apparaissent par l'éloignement des microsomes, cependant que les noyaux montent dans la partie globuleuse qui comble de plus en plus la lumière du tube. Puis, à un moment donné, les produits accumulés dans le zellkuppe s'évacuent dans la lumière du tube en filtrant à travers la membrane cuticulaire, si elle persiste : directement, si la cellule ne porte plus de bordure en brosse.

Après le travail de Disse, l'étude du fonctionnement de la cellule rénale a été souvent entreprise par de nombreux expérimentateurs, par Trambusti, Simon, Lionti, Dalous et Serr...

Travail d'Altmann. — Pour Altmann[1] (1894) les boules qui sont parsemées dans la lumière des tubes représentent la sécrétion ou mieux l'excrétion de la cellule rénale. Il fait remarquer que les granulations fuchsinophiles, qui se voient dans la partie basale des cellules, alignées en bâtonnets, sont beaucoup plus rares dans les boules de sécrétion et il pense qu'en mûrissant pour constituer la sécrétion elle-même, la plupart ont perdu leur caractère fuchsinophile.

Travaux de Trambusti. — Trambusti[2] décrit dans le protoplasma des granulations de nature sécrétrice, qui se forment au début au voisinage du noyau et se portent ensuite vers la zone interne de l'élément cellulaire, en augmentant de volume au cours de leur migration ascendante. Arrivées au niveau de la zone interne de la cellule, les gra-

1. Altmann, 1894, *Die Elementarorganismen.*

2. Trambusti (A.), 1898, *Le mécanisme de sécrétion et d'excrétion des cellules rénales, en conditions normales et en conditions pathologiques*, Archives italiennes de Biologie, t. XXX, p. 426-435, 1 fig. Atti dell' Academia di Ferrara, fasc. III. — 1899, *Untersuchungen über den Mechanismus der Secretionen und Excretionen der Nieren zellen in normalen u. pathol. Zustande*, Centralblatt f. allg. Path. Anat., t. X, n° 1.

nulations de sécrétion se transforment en produits aptes à être éliminés, perdent leur colorabilité, leur substance se raréfie; enfin elles donnent naissance à des vésicules transparentes, plus ou moins distinctes, qui parfois par leur confluence, donnent au pôle libre de la cellule un aspect hyalin, « comme s'il était infiltré par du liquide transparent ».

L'excrétion exocellulaire s'accomplit, d'après Trambusti, en vertu d'une augmentation de la tension endocellulaire, à travers, non pas de la bordure en brosse qui n'existe pas pour lui, mais à travers ce qu'il appelle l'ourlet strié (orletto striato), production constante, mais inaperçue, dont les bâtonnets limitent de minces espaces qui fonctionnent comme des canaux capillaires.

L'excrétion se fait sous forme de petites vésicules, très nombreuses, allongées, et « c'est précisément à cause de leur nombre considérable que les vésicules liquides, en se comprimant les unes contre les autres, s'allongent et constituent, au-dessus de l'ourlet strié, cette bordure en brosse regardée jusqu'à présent comme une partie intégrale de la cellule et dont les bâtonnets ou cils ne sont autre chose que les surfaces de contact des nombreuses vésicules ».

Enfin Trambusti explique la production de vésicules d'excrétion plus volumineuses, sphériques, par l'action des liquides fixateurs, lesquels exagérant la tension endocellulaire dans des éléments en voie d'élaboration, donnent lieu à une « excrétion désordonnée », phénomène que l'on observe facilement dans les cellules de reins malades (intoxication expérimentale par le Ph. As. acétone, toxines).

Travail de Simon. — Simon [1] (1898), comme Trambusti, voit dans la cuticule le produit d'élimination. Sans nier l'existence d'une sécrétion liquide, il croit qu'il existe dans la cellule rénale « une sécrétion moins fluide et décelable par les réactifs histologiques usuels », des granulations de sécrétion colorables par les couleurs acides d'aniline et dont la présence, en nombre plus ou moins grand, caractérise les diverses phases de l'activité cellulaire.

Durant la période de repos, ces granulations manquent, le protoplasma est clair, la cellule basse, la striation de Heidenhain n'existe pas; au début de la sécrétion, des granulations apparaissent dans la partie basale, forment les bâtonnets, donnent à la cellule une apparence trouble, granuleuse; la sécrétion continuant, les granulations se portent vers la lumière canaliculaire, s'accumulent à la surface libre de la cellule, sous forme d'une « croûte » qui, pour Simon, représente la bordure en brosse; à ce moment, la cellule est haute, la lumière canaliculaire

1. Simon (Ch.), 1898, *Contribution à l'étude de la sécrétion rénale*, Note préliminaire. Comptes rendus de la Soc. de Biologie, série XV, p. 443-444.

est remplie par les granulations de sécrétion. Enfin le courant urinaire, en dissolvant ces granulations, amène la disparition de la croûte, la cellule redevient basse et claire. En somme, pour Simon, l'activité cellulaire se traduit par l'apparition de la brosse qui n'est que le produit d'excrétion.

Gurwitsch a vu, comme Omer van der Stricht, des vacuoles s'ouvrir à la surface de la cellule, en perforant ou en disloquant plus ou moins la bordure striée : nous verrons plus loin (voir page 536) qu'il ne tient aucun compte de ces phénomènes dans l'édification de sa théorie de la sécrétion rénale.

Pour M. Tribondeau [1] (1902) les produits élaborés sont expulsés au travers de la cuticule par simple filtration; les gouttelettes excrétées écartent les bâtonnets de la brosse, perlent à sa surface et tombent dans la lumière canaliculaire. Les produits d'excrétion intratubulaires ne se fusionnent pas, leur contour apparaît coloré, parfois ils sont finement grenus; jamais on ne les retrouverait en deçà des tubuli.

MM. Prenant et Bouin [2] (1904), bien que regardant la cuticule comme une production constante du segment post-glomérulaire, admettent qu'elle est sujette à des variations notables sous l'influence de l'activité cellulaire; au moment de l'excrétion, « quand la cellule rejette ses produits, les brosses tomberaient ou seraient repoussées de part et d'autre par le produit de sécrétion et lui livreraient passage ». — « La cellule devient nue alors, et se reconstitue plus tard une nouvelle garniture ciliée. »

Gi olamo Lionti [3] (1904) a vu, dans la lumière de tubes contournés parfaitement physiologiques, des granulations qu'il regarde comme produits de sécrétion de la cellule rénale et, avec Trambusti et Simon, il considère la bordure en brosse comme un produit d'excrétion.

Dalous et Serr [4] (1906-07) ont noté qu'une sécrétion urinaire abondante entraine un gonflement, une vacuolisation de la cellule du tubulus, avec refoulement excentrique des bâtonnets d'Heidenhain et amincissement de la brosse. Pour ces auteurs, le phénomène d'excrétion exocellulaire

1. Tribondeau, 1902, *Note sur les phén. histologiques de la sécrétion et de l'excrétion de l'urine dans les cellules des tubes contournés du rein chez les serpents*, Comptes rendus de la Société de Biologie, p. 131.

2. Prenant, Bouin et Maillard, 1904, *Traité d'histologie*, t. I, Cytologie générale et spéciale, p. 533.

3. Lionti (G.), 1904, *Le alterazioni dei processi di secrezione dell' epitelio dei tubuli contorti nell' avvelenamento da formolo*, Riforma Medica, n° 45.

4. Dalous et Serr, 1906, *Note sur les variations de structure de l'épithélium du tube contourné à l'état normal et au cours des diurèses provoquées*, Comptes rendus de la Société de biologie, p. 358. — 1907, *Étude des variations morphologiques de l'épithélium du tube contourné sous l'influence de la théobromine*, Journal de physiologie et pathol. gén., janvier, t. IX, p. 102-111, 1 pl.

est représenté par l' « éclatement de la cellule, qui déverse dans la lumière son protoplasma modifié, parfois même son noyau [1] ».

*
* *

En résumé, d'après la théorie vésiculaire ou mérocrine de l'excrétion rénale, le mode suivant lequel s'effectue l'excrétion exocellulaire dans le tube urinipare est par effraction au travers de la cuticule; on peut, en partant de ce point de vue, subdiviser les opinions en plusieurs sous-théories :

1° La brosse est inconnue; l'excrétion se caractérise par l'issue directe des vacuoles intracellulaires dans la lumière tubulaire (Rovida, Kelsch et Kiener, Muron);

2° La brosse est constituée par le produit d'excrétion (Trambusti, Simon, Lionti);

3° La brosse existe à l'état de repos, mais elle disparaît par le gonflement de la cellule lors de l'excrétion (Disse);

4° La brosse existe à tous les stades, mais lors de l'excrétion les cils de la cuticule s'écartent pour laisser passer de fines ou de grosses vésicules; dans le dernier cas, la paroi cuticulaire est refoulée, disloquée, entraînée (Nicolas, Van der Stricht, Altmann, Tribondeau).

*
* *

La théorie vésiculaire est critiquable, quant à l'interprétation des figures histologiques sur lesquelles elle repose, quant à la possibilité d'un tel mode d'excrétion.

A. *Interprétation des figures histologiques.* — 1° *État vacuolaire.* — La vacuolisation cellulaire, qui représente pour bien des auteurs (Nicolas, Noll, Steiger, Dalous et Serr, Van der Stricht) la phase d'élaboration de la cellule rénale, relève, non pas d'une modification structurale en relation avec la fonction sécrétrice de la cellule, mais d'une altération due à une mauvaise fixation.

1. Ces phénomènes d'excrétion vésiculaire ont été signalés par F. Todaro (Archives italiennes de Biologie, 1902, t. XXXVIII, p. 33-48) dans les organes rénaux des *Salpidés*; chez l'*Helicosalpa virgula*, la zone interne de la cellule tombe entièrement en un détritus qui se mêle avec l'urine. Marchal (« Crustacés Décapodes », Archives de Zoologie expérimentale et générale, 1892, t. X, p. 57-266 9 pl.) représente la cuticule des cellules sécrétrices des *Crustacés* comme une couche de vésicules de sécrétion étroitement pressées les unes contre les autres.

Hortolès[1] a montré que, sous l'influence des fixateurs, en particulier de l'acide osmique, les bâtonnets d'Heidenhain se segmentent en globules brillants, que l'épithélium se creuse de vacuoles et devient pareil à celui des cellules caliciformes. Sauer[2], dans un travail qui est consacré presque en entier à la réfutation de la théorie vésiculaire, a mis en évidence les défauts des liquides fixateurs (mélanges de Flemming, de Hermann, sublimé, les solutions d'acide osmique) par rapport aux cellules rénales, et comme Hortolès il a pu reproduire toutes les particularités de la structure vacuolaire. MM. Castaigne et Rathery[3] ont vérifié que la cellule rénale est extrêmement difficile à fixer et que presque tous les réactifs produisent des altérations de vacuolisation.

2° *État vésiculaire.* — La production de vésicules fines ou grosses (boules), qui représente la phase d'excrétion, est le fait de mauvaises fixations, ou de traumatismes, ou d'altérations *post mortem.*

Dès 1894, Fischer[4] a montré que sous l'influence des fixateurs des gouttes albumineuses peuvent sortir de la cellule. On comprend que la cellule rénale gonflée soulève la cuticule, la brise, envoie dans la lumière du tube des prolongements, qui finissent par s'isoler et constituer les détritus cellulaires intratubulaires considérés comme produits d'excrétion. Sauer, Castaigne et Rathery, ont établi que, après emploi de certains réactifs, la cuticule disparait, et que la lumière canaliculaire est envahie par des détritus cellulaires et par des boules sarcodiques. Enfin, M. Vignon[5] a montré que les résultats obtenus par Bouillot en observant sur le frais sont dus à ce que son examen a porté sur des pièces peut-être plus très fraîches ou traumatisées.

En somme, ce sont des cellules altérées ou traumatisées qui ont été observées avec grand soin et décrites un peu différemment suivant les auteurs, mais toujours considérées comme l'expression même de l'activité cellulaire.

Cependant nous avouons trouver inadmissible cette interprétation dans un certain nombre de cas; et l'inexactitude de cette interprétation ressort de faits tels que les suivants :

a) En employant concurremment les réactifs les plus divers, avec l'emploi du liquide de Van Gehuchten si fortement conseillé par Sauer, Cas-

1. Hortolès, 1881, *Recherches histologiques sur le glomérule et les épithéliums du rein*, Arch. Physiol. norm. pathol., VIII, p. 861.

2. Sauer (H.), 1895. *Neue Untersuchungen über das Nieren epithel und sein Verhalten bei der Harnabsonderung*, Archiv fur mikr. Anat., t. XLVI, 109-146, 1 pl.

3. Castaigne et Rathery, 1902, *Lésions expérimentales du rein*, Archiv. de méd. expérim. et Anat. pathol., p. 610, t. XIV.

4. Fischer (A.), 1894, *Zur Kritik der Fixirungs Methoden und der Granula*, Anatomischer Anzeiger, t. IX, p. 678.

5. Vignon, 1899, *Critique de la théorie vésiculaire de la sécrétion*, Archiv. Zool. expér., t. VII, p. XVII-XXV.

taigne et Rathery, on peut observer dans la lumière des détritus cellulaires.

b) En observant dans des conditions expérimentales différentes, on constate de grandes modifications dans l'abondance, la forme, l'aspect de ces détritus intratubulaires.

La constance de ces déchets avec les méthodes de fixation les plus variées, leurs variations avec les conditions de l'expérimentation, excluent, à notre avis, dans une large mesure, l'idée d'altération de fixation : mais si la véritable signification de ces éléments intratubulaires est autre que celle qui leur a été donnée par Sauer, Meves, Ferrata, etc., elle est autre également que celle qui leur a été assignée par les défenseurs de la théorie vésiculaire. L'opinion plausible est qu'il s'agit bien d'éléments liés intimement au processus de l'excrétion, sans qu'on puisse toutefois les expliquer par l'issue dans la lumière tubulaire de vacuoles qu'on n'observe jamais dans des cellules bien fixées.

B. *Possibilité d'une excrétion mérocrine.* — D'après la théorie vésiculaire, il ne se détruit, dans l'excrétion, qu'une certaine partie du protoplasma qui serait éliminé avec les produits élaborés : la cellule se débarrasse des substances sécrétées sans se détruire ; elle persiste après le travail, reconstitue sa brosse et continue à travailler.

Avec Frenzel (1891), qui ne jugeait ce mode de sécrétion compatible qu'avec le remplacement de la cellule à chaque fois, nous pensons qu'il est difficile d'admettre que la cellule puisse continuer à travailler dans ces conditions, et nous croyons que la régénération doit être un phénomène très actif dans la glande rénale dont les cellules, sous l'influence d'un travail considérable, doivent se détruire assez vite, même si elles travaillent à la façon des cellules mérocrines. Rappelons ce qu'a observé Van Gehuchten[1] sur l'épithélium intestinal de certains insectes Diptères, chez lesquels il a vu des cellules qui, à plusieurs reprises, accomplissaient des actes de sécrétion merocrine, jusqu'à ce que le noyau soit expulsé à son tour et que la cellule morte tombe en débris.

L'excrétion rénale devant être plus ou moins considérée comme holocrine, on devrait assister à des régénérations épithéliales, régénérations qui ne sont pas signalées par les auteurs (à l'exception de Bouillot, qui admet une régénération chez la Grenouille : de Dalous et de Serr, qui du reste ne décrivent qu'une réparation par éboulement cytoplasmique).

2° *Théorie pancellulaire ou holocrine.*

Malgré le soin mis à compulser la littérature, nous n'avons découvert aucun auteur qui ait soutenu la théorie holocrine de la sécrétion rénale.

1. Van Gehuchten, *loc. cit.*

Opinion de Kollmann (?). — Kollmann, que nous citons d'après Gross[1], aurait admis que la sécrétion rénale entraînait la chute de l'épithélium et par suite une régénération épithéliale continue.

Travaux d'Éd. Retterer. — En réalité, c'est M. Éd. Retterer qui a soutenu le premier que la sécrétion urinaire entraîne la mort de la cellule rénale et que celle-ci tombe en déliquium, en entraînant au-dehors les matériaux étrangers ou les déchets accumulés dans son protoplasma. Nous ne relaterons pas ici les expériences sur lesquelles repose l'opinion de M. Retterer : ayant employé la même méthode expérimentale dans nos expériences personnelles nous les exposerons avant les nôtres.

Expulsion nucléaire. — Si la théorie pancellulaire n'a été soutenue que par M. Retterer, quelques auteurs ont observé que l'excrétion exocellulaire s'accompagne, dans certaines circonstances, de la chute de la cellule rénale ou tout au moins de l'expulsion d'une masse cytoplasmique nucléée.

Bouillot[2], dans ses recherches sur le Triton, l'Axolotl signale, à côté de phénomènes d'éclatement cellulaire, la desquamation de la cellule, et, dans sa communication à la Société de Biologie, il insiste sur les phénomènes de régénération des cellules épithéliales rénales.

α) Pour Bouillot, l'évolution de la cellule rénale comprend 3 stades :

1° Cellule de forme aplatie = stade de croissance ;

2° Cellule de forme cubique = stade d'activité ;

3° Cellule de forme conique = stade de disparition.

Il croit que la cellule rénale « évolue, entre en activité, puis redevient jeune ».

β) A l'examen de reins de Tritons au sortir du sommeil hibernal, c'est-à-dire sacrifiés au moment où la fonction rénale ralentie pendant l'hiver entre en activité, Bouillot a vu la lumière des tubes obstruée par des noyaux en voie de disparition. « L'épithélium n'est que mal indiqué et hypertrophié; dans un grand nombre de cellules, on observe de gros noyaux avec 3 ou 4 nucléoles volumineux; dans d'autres au contraire, plusieurs noyaux et avec le squelette du noyau primitif. »

γ) La régénération de l'épithélium rénal est assurée, selon Bouillot, par des noyaux situés à la base de la cellule, accolés à la membrane basale (noyaux du pied); il a vu, en effet, qu'un grand nombre de cel-

1. Gross, 1868, *Essai sur la structure microscopique du rein*, Thèse, Strasbourg.
2. Bouillot, 1883-87, *loc. cit.*

lules possèdent à l'état normal, outre le noyau proprement dit, 1 ou 2 noyaux beaucoup plus petits qui persistent après la destruction de la cellule. Ces noyaux sont chargés, pour lui, d'assurer la régénération de la cellule épithéliale après la disparition des noyaux primitifs et on « pourrait les reconnaître à leur position et à l'intensité de leur coloration dans les cellules de forme aplatie qui représentent le premier stade de l'évolution de l'épithélium ».

Mais Bouillot voit dans ces phénomènes de destruction et de régénération de la cellule rénale des Batraciens « un cachet presque embryonnaire » ; c'est que pour lui elle ne constitue pas un « type spécifique, type dont nous avons un bon exemple dans la cellule du tubulus du rein des mammifères ».

Rothstein a noté la présence du noyau dans les prolongements envoyés par la cellule dans la lumière tubulaire, lors de l'acte d'excrétion; mais il n'a pas signalé de phénomènes de régénération.

Dalous et Serr[1] ont vu, à des degrés croissants de l'animal normal à l'animal en diurèse médicamenteuse (Lapins — état normal, diurèse aqueuse, diurèse par théobromine), la rupture de la cuticule et la chute dans la lumière canaliculaire du noyau et des granulations protoplasmiques, déchets cellulaires qui se retrouvent dans les tubes de Bellini. Après administration prolongée de théobromine, les phénomènes d'expulsion nucléaire et protoplasmique conduisent à une « véritable desquamation ».

Le mode de *réparation* admis par ces auteurs est le suivant : la brèche du revêtement tubulaire se répare par le redressement et l'accolement des bâtonnets adjacents qui ont été écartés et tassés les uns contre les autres pendant la période de vacuolisation cellulaire; les bords libres de la brosse s'accolent et abritent de nouveau le protoplasma[2].

1. Dalous et Serr, 1906-07, *loc. cit.*

2. Nous rapportons ici les expériences de W. Ebstein et A. Nicolaier *, car les faits observés par ces auteurs présentent une grande analogie avec ce que l'on voit normalement dans l'appareil rénal des animaux inférieurs (Escargot, Orvet). Ebstein et Nicolaier, 1896, reprenant les expériences antérieures de Heidenhain-Neisser **, 1874, de Bial ***, 1890, injectent à des Lapins, pendant une période assez longue (plus d'un mois), une solution d'acide urique + piperazine, et à l'examen des tubes urinaires notent l'existence :

1° de cellules contenant des sphérolithes (Uratzellen),

2° des sphérolithes libres.

Ils concluent que l'acide urique s'accumule dans les cellules; à mesure que le sphérolithe s'accroît, le protoplasma cellulaire diminue progressivement et enfin dis-

* Ebstein et Nicolaier, 1896, *Ueber die Ausscheidung der Harnsaure durch die Nieren*, Archiv f. pathol. Anat., CXLIII, p. 337-368, 1 pl.

** Heidenhain et Neisser, 1874, *Versuche über den Vorgang der Harnabsonderung*, Pflüger's Archiv f. d. Ges. Physiol., t. IX, p. 1-27.

*** Bial, 1890, *Ein Beitrag zur Physiologie der Niere*, Arch. Ges. Physiol., XLVII, p. 116-124, 3 fig.

*
* *

Les faits d'expulsion cellulaire ou du moins nucléaire, sont donc signalés çà et là; mais les auteurs n'ont pas songé à chercher l'étendue du phénomène qu'ils révèlent, la généralisation possible, à préciser les conditions auxquelles il obéit.

B. — Excrétion afigurée.

1° *Théorie de la dialyse.*

D'après cette théorie, le produit de sécrétion de la cellule rénale franchit par dialyse la cuticule striée ou bordure en brosse. La théorie dialytique est édifiée sur les données histologiques suivantes :

α) La sécrétion n'entraîne aucune modification structurale de la cellule rénale. Seule la largeur de la lumière indique les variations excrétoires ; la lumière étroite au minimum de la sécrétion, devient large au maximum de la sécrétion.

β) La lumière tubulaire est toujours absolument libre de produits figurés.

γ) La cuticule est continue et absolument invariable à tous les stades de la sécrétion.

La sécrétion urinaire ne s'accompagnant pas de formation de vacuoles, ni d'expulsion de boules, il n'y a qu'une manière de concevoir le passage du produit de sécrétion à travers la cuticule striée : l'osmose ou la dialyse, ce mode de sortie exigeant que les matériaux à éliminer soient préalablement dissous, c'est-à-dire liquides.

paraît. Les concrétions uriques, d'après ces auteurs, sont mises en liberté par la chute de la cellule, et elles possèdent une charpente organique qui reste seule quand on dissout les urates. Ces expériences ont été reprises par Schoppe *, 1897, sans succès, et par Sauer **, 1898, qui obtint les mêmes résultats qu'Ebstein et Nicolaier; mais Sauer croit que les cellules à concrétions uriques peuvent donner issue aux sphérolithes sans être elles-mêmes entrainées, et comme il s'agit là, pour lui, d'un processus pathologique, il incline à croire que c'est par rupture de la brosse.

* Schoppe, 1897, *Die Harnkugelchen bei wirbellosen u. Wirbelthieren*, Anat. Hefte, t. VII, 407-437, 1 pl.

** Sauer (H.), 1898, *Untersuchungen über die Ausschei lung der Harnsaure durch die Nieren*, Archiv Mikr. Anat., LIII, 218-231, 1 pl.

Sauer[1], en 1895, soutient que la cellule rénale n'offre pas de modifications morphologiques dans ses divers états fonctionnels; les bâtonnets de Heidenhain présentent toujours la même structure; le noyau cellulaire ne change pas de situation : la cuticule montre le même aspect dans toutes les phases de la sécrétion. Seules, les différences de hauteur de l'épithélium, de largeur de la lumière canaliculaire correspondent à des variations sécrétoires. Au maximum de la sécrétion, la coupe transversale du tube montre une lumière étroite, stellaire, des cellules très hautes; au maximum, la lumière est large et les cellules basses.

Cette description de Sauer est devenue classique; ses conclusions ont été acceptées par Monti (R.) et Monti (A.), par Ferrata, par Meves, par Castaigne et Rathery, par Rathery.

Monti (Rin.) et Monti (Ach.)[2] (1900) ont trouvé dans le rein de la Marmotte, aussi bien pendant le sommeil hibernal qu'après le réveil (alimentation lactée), la bordure en brosse caractéristique de la cellule rénale : fait qui, pour ces auteurs, va à l'encontre de la théorie vésiculaire. Ils ont constaté, comme Sauer, que la sécrétion n'a d'influence que sur la lumière du tube, mais ils notent de plus que le rein de la Marmotte en état d'hibernation renferme une grande quantité de grains de sécrétion, différemment colorables, qui ne se voient pas pendant la période estivale.

Rina Monti[3] (1905) vérifie la constance de la cuticule striée chez la Marmotte et le Hérisson à l'état de sommeil hibernal et de veille.

Meves[4] (1899) signale que dans le rein de la larve de la Salamandre la sécrétion s'accumule dans des sphérules, dont les plus superficielles, situées sous la cuticule, se vident dans la lumière, sans aucun des phénomènes décrits par les partisans de la théorie vésiculaire; la bordure en brosse n'est pas altérée.

Adolpho Ferrata[5] (1903-05), de recherches pratiquées sur les reins d'un certain nombre d'espèces animales (Singe, Cobaye, Lapin, Hérisson, chauve-souris), dans des états fonctionnels variés (état fœtal, sommeil

1. Sauer (H.), 1895, *Neue Untersuchungen über das Nieren epithel und sein Verhalten bei der Harnabsonderung*, Archiv für mikr. Anat., p. 109-146, t. XLVI, 1 pl.

2. Monti (R.) et Monti (A.), 1900. — α) *Sull epitelio renale delle marmotte durante il sonno*, Congrès Anatomie, Pavie, avril. — β) Verh. Anat. Ges., XIV, 82-87, 2 fig.

3. Monti (R.), 1905, *Studi sul letargo*, Archivio di fisiologia, t. II, p. 633-637.

4. Meves (Fr.), 1899, *Ueber den Einfluss der Zelltheilung auf den Sekretions vorgang, nacht Beobrachtungen under Niere der Salamanderlarve*, Festschrift, C. von Kupffer, p. 57-62, 1 pl.

5. Ferrata (A.), 1903, α) *Alcune particolarita istologische sulla capsula del Bowman in via di sviluppo*, Boll' dell' Assoc. medica di Parma, mars. — β) *Contributo allo studio della fisiologia del rene*, Riforma medica, p. 872-875, 6 fig. — 1905, α) *Sui fenomeni di secrezione della cellula renale*, Archivio di fisiologia, t. II, p. 581-588, 1 pl. — β) *Sull'anatomia, sullo sviluppo e sulla funzione del rene*, Archivio italiano di Anat. ed Embryologia, t. IV, p. 505-550, 2 pl.

hibernal, au réveil, diurèse par NaCl), conclut, avec Sauer, que la cuticule est constante et ne présente jamais de modifications. Toutefois, il reconnaît que Sauer et Monti, en considérant l'état ouvert ou fermé des tubes comme le seul indice des stades fonctionnels de la cellule, ont accordé à cette disposition anatomique une importance exagérée et il signale que chez les animaux hibernants, lors du sommeil, un grand nombre de tubes sont ouverts (1903). Ferrata voit la preuve de l'activité cellulaire, non pas tant dans la plus ou moins grande hauteur de l'épithélium, que dans l'apparition avec le stade de repos, ou la disparition avec la période d'activité, de substances (fuchsinophile et basophile) qui feraient la preuve du travail du noyau : l'une, à grains fins, semble dériver de la partie chromatique nucléaire; l'autre est constituée par de gros grains ronds ou ovalaires et provient de la partie acidophile du noyau; d'autre part, dans les éléments cellulaires où les filaments ergastoplasmatiques sont bien apparents, il s'organise, d'après Ferrata, une substance qui fait la preuve de l'activité du protoplasma (1905). Dans un travail antérieur, il attire l'attention sur l'existence de fines granulations saupoudrées dans la lumière des canalicules urinaires, granulations dont il ne peut indiquer formellement l'origine. Ces granulations, visibles dans les reins d'animaux différents (Cobaye, Souris, Lapin, Chien), après l'emploi de fixateurs variés, ne se rencontrent que dans les périodes d'activité; elles n'offrent pas de particularités structurales, de disposition fixe, mais prennent de préférence les colorants nucléaires, et ne s'observent jamais dans la cavité corpusculaire ni dans les tubuli du rein fœtal (voir fig. 2 et 6, Emys et Mus).

Après Ferrata, MM. Castaigne et Rathery retrouvent la cuticule avec le même aspect dans toutes les phases de la sécrétion. Avec Sauer, M. Rathery[1] admet : α) que la sécrétion n'a aucune influence sur la structure protoplasmique des tubuli : les bâtonnets de Heidenhain n'offrent pas de modifications, le noyau ne change pas de situation; β) que seule la lumière du tube indique les variations excrétoires. Au maximum de la sécrétion la lumière est étroite; elle devient large lorsque la sécrétion est à son maximum.

Toutefois, dans des recherches faites avec MM. Lamy et Mayer[2], (hypersécrétions par administration d'eau, de NaCl, glycose), M. Rathery remarque des modifications structurales du protoplasma cellulaire, en particulier l'écartement des stries de Heidenhain, la cuticule restant toujours invariable. Celle-ci, pour M. Rathery, est non seulement une

1. Rathery (Fr.), 1905, *Le tube contourné du rein*, Thèse Paris, 230 p. 8 pl.

2. Lamy, Mayer, Rathery, 1906. — α) *Études sur la Diurèse : Modifications histologiques des tubes contournés au cours des éliminations provoquées*, Journ. de Physiol. et Path. gén., 2 pl. — β) Comptes rendus de la Société de biologie, LX, p. 876.

membrane dialysante, mais un « véritable écran protecteur », un moyen de défense contre l'osmonocivité possible du liquide contenu dans la lumière.

Il est inutile, pour la compréhension de cette théorie, d'étendre l'historique, car les auteurs se bornent pour la plupart à confirmer les vues de leurs devanciers, de Sauer, Meves ou Ferrata.

En résumé, dans cette théorie, c'est par osmose que se fait le passage des produits élaborés et sécrétés par le cytoplasma, dans le liquide circulant dans la lumière du tube. La bordure en brosse est la membrane dialysante essentielle pour la compréhension de l'excrétion; constitué de manière à permettre cette excrétion, l'appareil cuticulaire ne se disloque pas; bien plus, il est figé dans sa forme.

*
* *

Il y a des objections à faire à cette théorie :

α) *La brosse n'est pas invariable.* — Tornier[1], dès 1886, signalait les aspects variés de la cuticule et les interprétait comme des variations d'activité sécrétoire. Theohari[2] observe que les cellules rénales épuisées par une sécrétion prolongée présentent, avec une hauteur totale moindre, une bordure à striation plus marquée qu'à l'état normal, sous forme d'éléments bien distincts. Pour M. Policard[3], la brosse est tantôt homogène, tantôt assez nettement striée : enfin Ribadeau-Dumas[4] (1902) observe que la cuticule devient peu visible lorsque la cellule s'élève et s'accroît.

Avec ces auteurs nous reconnaissons que la bordure en brosse peut revêtir des aspects différents; tantôt elle se présente homogène, sans striation; tantôt elle laisse percevoir des stries assez nettes. Ces variations de la cuticule ne peuvent être attribuées à une fixation défectueuse (*Ferrata*[5] prétend que les liquides osmiés font perdre aux cils leur indi-

1. Tornier, 1886, *Ueber den Burstenbesatz au Drusenepithelien*, Archiv für mikroskopische Anatomie, t. XXVII, p. 181.

2. Theohari, 1900, *Étude sur la structure fine de l'épithélium des tubes contournés du rein à l'état normal et à l'état pathologique*, Journ. de l'Anat. et Physiol., t. XXXVI, 217-254, 15 fig.

3. Policard (Alb.), 1903, *Étude sur l'élimination par le rein normal des matières colorantes étrangères à l'organisme*, Thèse Lyon, 72 pages.

4. Ribadeau-Dumas, 1902, *Recherches sur les aspects de la cellule rénale du cobaye dans son acte sécrétoire*, Comptes rendus de la Société de Biologie, p. 485.

5. Ferrata, 1905, in Archivio italiano di Anatomia ed Embryologia, p. 510.

vidualité) ou à une mauvaise coloration (Rathery), car elles se rencontrent sur des tubes situés les uns à côté des autres et on peut les observer parfois sur les cellules d'un même tube. Bien plus, il est facile de constater qu'à un régime entraînant une élimination aqueuse abondante correspond une striation nette de la cuticule, et qu'au contraire à un régime sec, réduisant l'élimination aqueuse, correspond un état homogène de cette cuticule. Il semble donc bien que la cuticule ne soit pas figée dans sa forme comme le soutiennent les défenseurs de la théorie dialytique.

β) *D'autre part, la brosse n'est pas constante.* — Avec l'emploi des fixateurs préconisés par Sauer, la cellule rénale se montre parfois sans bordure en brosse; il ne faut donc pas attribuer une grande valeur à sa constance, d'autant plus qu'il suffit, comme l'a démontré *Schmitter* [1], de laisser séjourner un rein frais dans de l'eau distillée ou dans une solution physiologique de sel marin pour faire apparaître une bordure en brosse dans toutes les cellules rénales, alors qu'elles n'en montrent pas trace à l'état vivant ou quand elles sont bien fixées. M. Retterer (*loc. cit.*) a déjà relevé ces faits. C'est même là une raison pour laquelle on doit rejeter la méthode de préfixation de MM. Castaigne et Rathery.

γ) *Enfin, la lumière tubulaire ne se montre pas toujours libre après une bonne fixation.* — *M. Vignon* [2], qui approuve Sauer sans restriction, reconnaît avoir été moins heureux que lui : « même en m'adressant à des reins filiformes de jeunes Syngnathes ou de larves de Salamandres, je n'ai pas encore eu de coupes qui ne montrassent au moins quelques boules sarcodiques ». *Ferrata*, de son côté, observe, dans la lumière des tubes, des granulations dont il ne peut expliquer la provenance. Enfin un grand nombre d'auteurs ont trouvé des détritus, filaments, boules, vacuoles, réticulum, mais délibérément ils les mettent sur le compte d'une fixation plus ou moins défectueuse.

Nous croyons qu'on ne peut expliquer de cette façon l'existence de détritus intratubulaires, car il est possible, comme nous le montrerons, de faire apparaître ou disparaître à volonté ces déchets canaliculaires en variant simplement les conditions expérimentales au point de vue du régime de l'animal. Il suffit, en effet, d'exagérer l'élimination aqueuse pour voir diminuer, disparaître ces détritus, de diminuer ou de supprimer cette élimination pour entraîner la production de détritus abondants, et même l'obstruction tubulaire. Ces variations d'aspect du tube ne peuvent être attribuées à l'action inégale d'un même fixateur ; il n'est permis de les rattacher qu'à la seule condition qui ait varié dans l'expérimentation, c'est-à-dire aux différences d'élimination aqueuse; et la

1. Anatomischer Anzeiger, t. XXVI, p. 347; 1905.
2. Vignon, 1899, in Archives de zoologie expérimentale, t. VII.

remarque faite par M. Rathery[1] « que les reins en état d'hypersécrétion sont plus faciles à fixer que les reins normaux » vient à l'appui de notre assertion. En réalité la fixation n'est pas plus facile; mais l'hypersécrétion entraînant une disparition des détritus tubulaires, un examen peu attentif conduit à attribuer cette disparition à une fixation meilleure.

2° *Théorie mécanique.*

Cette théorie explique les variations de forme et de structure de la cellule rénale et aussi l'excrétion exocellulaire par le rôle que jouent les bâtonnets parallèles basaux de l'épithélium rénal.

Ces bâtonnets, *véritables agents contractiles*, seraient capables de se rétracter et d'abaisser le protoplasma cellulaire : leur contraction exprimerait le contenu liquide de sécrétion de la cellule rénale.

Travail de Benda. — Benda[2], en 1903, signale, après nombre d'auteurs[3], l'existence de véritables bâtonnets parallèles traversant presque toute la hauteur de la cellule, sauf le sommet, chez les Mammifères. Pour lui, ces bâtonnets ne sont pas de simples filaments cytoplasmiques, mais plutôt des chondriomites, c'est-à-dire des filaments granuleux, constitués par l'alignement en série des granulations protoplasmiques ou mitochondries : il doute, toutefois, que les grains sériés qui constituent les bâtonnets soient des mitochondries, et avec Landsteiner, il croit que bien

1. Rathery, 1906, in Lamy, Mayer et Rathery, *Études sur la diurèse*, Journal de Physiologie et Pathologie générale.

2. Benda, 1903, *Die mitochondria des Nieren epithels*, Verhandl. der Anat. Gesellsch., 123-129.

3. Rappelons tout d'abord les divergences qui existent entre les histologistes au sujet du *substratum* de la striation de la cellule rénale. Cinq hypothèses ont été émises.

1° La striation n'est qu'un aspect dû à l'existence des dentelures ou des crêtes par lesquelles les cellules s'engrènent les unes avec les autres. Les stries ne correspondent pas à une structure spéciale du protoplasma, mais ne sont que l'expression optique des crêtes latérales. C'est l'opinion émise par Bohm et Davidoff, Landauer, A. Kolossov.

2° La striation est due à l'existence de granulations protoplasmiques — bioblastes — disposées en séries linéaires, de façon à donner l'aspect de filaments continus, comme le soutiennent Altmann, Wace-Carlier, Arnold.

3° La striation est due à l'allongement, dans le sens du grand axe de la cellule, des mailles du réticulum cytoplasmique. C'est l'opinion donnée par Henry Millard, Theohari.

4° La striation est due à l'existence de files de granulations protoplasmiques ou microsomes disposées le long des travées d'un fin réticulum cellulaire, à mailles allongées dans le sens de l'axe cellulaire. Opinion soutenue par Disse, Sauer, Castaigne et Rathery.

5° La striation est due à l'existence de *filaments* tous parallèles entre eux. C'est l'opinion émise par Heidenhain, acceptée par Krause, Rothstein, Sjöbring, Landsteiner, H. Martin, Szymonowicz, J. Renaut, A. Policard et Benda.

fixés les bâtonnets du rein des Mammifères n'offrent pas de grains et sont homogènes ou tout au plus irrégulièrement segmentés.

Les premières mitochondries décrites par Benda — le filament spiral des spermatozoïdes en voie de formation — semblant se rattacher à une fonction motrice, Benda émet la même hypothèse en ce qui concerne la fonction des bâtonnets de l'épithélium rénal et il considère les stries basales de l'élément rénal comme douées de contractilité.

Il leur attribue par suite le rôle de rapprocher la partie apicale de l'élément rénal de sa partie basale et il explique très facilement, par cette fonction motrice accordée à la striation de Heidenhain, le rejet — par le mécanisme d'une simple expression — dans la lumière canaliculaire des produits de sécrétion liquide accumulés dans la cellule. Au relâchement des bâtonnets correspondrait le gonflement, le maximum de hauteur de l'épithélium du tube urinipare, et l'étroitesse de la lumière; à leur contraction correspondrait l'issue des produits élaborés, la diminution de hauteur et le maximum de rétraction de la cellule rénale.

*
* *

Nous avouons trouver quelque peu hypothétique ce mécanisme qui rapproche l'une de l'autre les deux parties de la cellule par le moyen de filaments qui se raccourcissent; dans le mode très simple d'excrétion exocellulaire proposé par Benda, on a deux parties, basale et interne, unies par des bâtonnets contractiles, la première tirant à elle la seconde probablement parce qu'elle est fixée; encore faut-il admettre que ces bâtonnets doués de contractilité s'attachent au pôle libre de la cellule, ce que n'accepte pas Benda.

Il est permis de désirer un mécanisme moins simpliste pour l'explication d'un phénomène des plus importants de la cellule rénale, l'excrétion exocellulaire.

3° *Théorie vacuolaire ou de l'accumulation.*

D'après cette théorie, les matériaux urinaires, très dilués dans le sang, sont sélectionnés, *accumulés* à un haut degré de concentration dans certaines *vacuoles* ou enclaves protoplasmiques. Ces enclaves ne s'excrètent pas avec les matériaux qu'elles ont condensé; elles libèrent les produits élaborés au niveau de la cuticule striée : l'excrétion exocellulaire se fait par exosmose à travers celle-ci, en aucun cas par effraction.

Hypothèse d'Overton. — En 1899, le botaniste suisse *Overton* [1] formula sur le mécanisme de pénétration et d'absorption des diverses substances par les cellules animales et végétales l'hypothèse ingénieuse suivante : il divisa ces substances en deux catégories : α) *celles qui pénètrent dans les cellules vivantes* appartiennent au groupe des *couleurs basiques d'aniline* (violet de gentiane, rouge neutre, bleu de méthylène, safranine, thionine); β) *celles qui ne pénètrent pas dans les cellules vivantes* sont en général des *colorants sulf-acides* (fuchsine S. carmin d'indigo, rouge Congo, éosine, sels de carmin).

Overton établit, de plus, que ces substances se différencient par leur solubilité dans certains corps auxquels il a donné le nom de *lipoïdes* : α) les substances du premier groupe sont solubles dans les lipoïdes ; β) les substances du deuxième groupe sont insolubles dans les lipoïdes.

Et il conclut qu'il y a un rapport entre la solubilité d'un corps dans les lipoïdes et son pouvoir de pénétration dans la cellule vivante; il explique la coloration des éléments cellulaires en admettant que chaque cellule est pourvue d'une mince couche protoplasmique imprégnée de substance lipoïde. Cette pellicule permet donc la pénétration des substances colorantes solubles dans les lipoïdes et arrête, par contre, les substances insolubles dans ceux-ci.

C'est cette hypothèse générale, admise et appliquée par Gurwitsch (1902) à l'étude des phénomènes de la sécrétion rénale, qui a donné naissance à la théorie des accumulateurs.

Travail de Gurwitsch (1902). — Les recherches de Gurwitsch [2] ont porté sur le mécanisme d'élimination des matières colorantes injectées dans l'organisme (expériences faites sur la Grenouille — emploi du bleu de méthylène, mais principalement du bleu de toluidine : examen sur le frais après dissociation ou après fixation par le molybdate d'ammoniaque).

Gurwitsch constata que la substance colorante injectée ne diffuse pas dans la cellule rénale, mais qu'elle se localise à la base de l'élément, dans des vacuoles, qui par suite se colorent intensivement; retrouvant des vacuoles également colorées, mais plus volumineuses, dans la zone interne de la cellule, sous la cuticule, il admet que ce sont les mêmes vacuoles qu'il voit à deux stades différents à la base et au sommet de la cellule. Une fois arrivées au niveau du pôle libre, les vacuoles excréteraient la matière colorante de deux façons :

α) Dans un premier mode, la vacuole déchire la cuticule, crève

1. Overton, 1899, *Studien über die Aufnahme der Anilinfarben durch die lebende Zelle,* Pringsheim's Jahresbericht f. wiss. Botanik, t. XXXIV.

2. Gurwitsch, 1902, *Zur Physiologie und Morphologie der Nierenthatigkeit,* Arch. für die Gesamt. Physiologie, t. XCI, p. 71-118.

à la surface pour déverser les matériaux directement dans la lumière.

β) Dans un second mode, il n'y a pas d'effraction de la brosse ; l'excrétion se ferait par simple filtration du liquide des vacuoles au travers de la cuticule.

Sur ces constatations cytologiques, Gurwitsch établit une théorie du mécanisme de la sécrétion rénale. Il reconnaît, tout d'abord, que l'hypothèse d'Overton ne peut s'appliquer à la cellule urinaire, car celle-ci fait exception à la loi d'Overton : α) par *la pénétration* à son intérieur de substances qui ne pénètrent pas dans les autres cellules vivantes et qui sont insolubles dans les corps lipoïdes — par exemple l'acide urique, l'indigo-sulfate de Na, bleu d'aniline, rouge Congo ; β) par l'*accumulation* au sein de son protoplasma et en grande quantité des matériaux étrangers dissous. Ces deux phénomènes le conduisent à admettre que la cellule rénale est dépourvue d'une pellicule marginale de protoplasme imprégné de lipoïdes, et à les expliquer en attribuant un rôle spécial aux vacuoles ou enclaves cellulaires.

I. *L'accumulation*. — Ces vacuoles — du moins celles à contenu lipoïde — seraient chargées de dissoudre et en outre de condenser les substances à éliminer. Ces substances, contenues en quantité infinitésimale dans le sang, pénétreraient dans le protoplasma, gagneraient la paroi des vacuoles — simple couche de protoplasma provisoirement différencié — et s'accumuleraient dans les enclaves.

II. *Séparation de décharge*. — Gurwitsch regarde ces vacuoles comme des organites permanents de la cellule ; elles ne seraient pas destinées à être éliminées. Au moment de l'excrétion exocellulaire leur contenu lipoïde ne passerait pas dans la lumière tubulaire ; elles laisseraient échapper seulement les substances dissoutes, le dissolvant persistant pour recommencer ensuite le même travail d'accumulation.

Travaux de Regaud et Policard. — Cette théorie des accumulateurs de Gurwistch a été critiquée, remaniée par MM. Regaud et Policard, quant à la nature des accumulateurs, à leurs propriétés, quant au mode d'excrétion.

1° *Nature des accumulateurs*. — Les recherches de Tribondeau[1] (Ophidiens), de Regaud et Policard[2] (Lamproie, Raie, Batraciens, et Serpents) ont fait connaître l'existence, dans la cellule rénale, d'un certain nombre de formations cytoplasmiques, variables d'aspect et de situation suivant les espèces animales envisagées. On peut distinguer parmi ces formations plusieurs variétés, différentes par leur siège, leurs réactions de coloration :

1. Tribondeau, 1902-1903, Bulletins et Mémoires de la Société de Biologie, et Société linn. de Bordeaux, 1901-02-03.

2. Regaud et Policard, 1901-02-03, Bull. et Mém. Société Biologie, C. rend. Assoc. des Anatomistes, Montpellier, 1902, Archives d'Anat. micr., 1903.

Vacuoles graisseuses.	Infranucléaires.	Acide osmique.
Vacuoles lipoïdes.	Infranucléaires.	Hématoxyline ferrique et cuprique.
Vacuoles albuminoïdes-cristalloïdes.	Juxta et Supranucléaires.	Hématoxyline ferrique et cuprique.
Grains urinaires (Tribondeau) ou grains de ségrégation (Regaud et Policard, Renaut).	Supranucléaires.	Hématoxyline ferrique, cuprique, couleurs basiques d'aniline. Colorations post-vitales (rouge neutre).

Pour MM. Regaud et Policard, les condensateurs ne sont pas représentés par les vacuoles décrites par Gurwitsch : les vacuoles lipoïdes et graisseuses sont infranucléaires, jamais supranucléaires; de plus, elles n'accumulent pas le rouge neutre. Les matériaux d'élimination ne pourraient être condensés que par les autres enclaves, en particulier par celles contenant les grains de ségrégation.

2° *Propriétés des condensateurs.* — α) Les condensateurs varieraient de nombre, d'aspect avec les états fonctionnels de la cellule. Si on dissocie un rein d'Ophidien dans du sérum additionné d'un peu de rouge neutre, la zone interne de la cellule apparaît bourrée de grains colorés vivement en rouge, le protoplasma restant incolore. Ces grains seraient plus ou moins abondants, tantôt petits et peu nombreux, tantôt gros et abondants, tantôt enfin assez nombreux, mais peu colorés ou même incolores. La cellule se chargerait de grains d'abord petits, qui grossiraient, mûriraient et finalement disparaîtraient.

β) Ce ne serait pas le grain qui accumulerait la matière — colorante ou urinaire — étrangère, mais le liquide vacuolaire qui l'imbibe, le protoplasma qui l'entoure. Si, en effet, des grains sortent accidentellement de la cellule (pendant la dissociation), ils ne se colorent pas par le rouge neutre; c'est donc que c'est le protoplasma qui loge le grain, sa « nappe élaboratrice », qui fixe le colorant. De même, d'après MM. Regaud et Policard, l'hématoxyline au fer rend visible, non pas le grain, le produit urinaire, mais son substratum, son support albuminoïde.

γ) Les grains ne seraient pas les produits définitifs d'excrétion, mais seulement les *préproduits* de l'activité sécrétoire qui naîtraient et grandiraient au sein du liquide vacuolaire.

3° *Mode d'excrétion.* — Le préproduit ne sortirait pas de la cellule sous forme de grain, mais à l'état liquide; car, d'après MM. Regaud et Policard, on ne voit jamais de grains excrétés en nature dans la lumière; l'excrétion se ferait par exosmose à travers la cuticule. Toutefois, MM. Regaud et Policard admettent que la bordure en brosse subit des modifications de structure suivant l'état fonctionnel de la cellule et qu'elle n'est « peut-être pas permanente »; peu importerait d'ailleurs que

cette cuticule fût modifiée à certains stades ou même disparût, pourvu qu'elle fût présente au moment où son intervention comme « dialyseur électif terminal » (J. Renaut)[1] est nécessaire.

Travail de Courmont et André. — MM. Courmont et André[2], dans leur étude sur l'élimination de l'acide urique, confirment les résultats obtenus par MM. Regaud et Policard avec le rouge neutre, et se rangent à leur interprétation de l'excrétion exocellulaire.

Ils ont observé, chez la Grenouille, que les grains d'acide urique — décelés par le nitrate d'argent après lavage prolongé — siègent dans la zone interne de la cellule, entre le noyau et la bordure en brosse, souvent même au contact immédiat de celle-ci, c'est-à-dire que les grains correspondent comme situation aux vacuoles à cristalloïdes. Ils n'ont pas vu de grains dans la cuticule ni dans la lumière du tube « sur les reins bien fixés ».

MM. Courmont et André admettent que le processus d'excrétion — étudié après injection de pilocarpine — est représenté par l'accumulation du corps urique ou mieux purique — à l'état dissous — dans des vacuoles formées dans la région moyenne de la cellule; ce seraient ces vacuoles qui, parvenues dans la zone interne de la cellule, déverseraient « par un mécanisme inconnu », contre la bordure en brosse, l'acide urique qu'elles contiennent, lequel traverserait cette bordure non par effraction, mais par dialyse probablement très rapide ». En somme, MM. Courmont et André arrivent à des conclusions très voisines de celles de MM. Regaud et Policard.

*
* *

Cette conception — très séduisante — de l'excrétion exocellulaire est passible de plusieurs objections :

α) De ce que l'épithélium du tube urinipare sélectionne les matières colorantes injectées dans l'organisme ou *post mortem*, les accumule dans certains éléments de son cytoplasma, est-on autorisé à déduire de là que ces éléments protoplasmiques, vacuoles cristalloïdes, grains de ségrégation... représentent des condensateurs, des accumulateurs des substances étrangères en circulation dans le sang? M. Éd. Retterer[3] a

1. Renaut, α) 1903, *Sur quelques phénomènes intimes de la nutrition et des sécrétions*, Bulletin général de thérapeutique, t. CXLV, p. 208. — β) 1903, *Pouvoir sécrétoire et signification glandulaire des épithéliums des tubes contournés du rein et valeur thérapeutique de leurs préproduits solubles dans l'eau*, Bulletin de l'Académie de médecine, décembre, p. 599.

2. Courmont et André (Ch.), 1905, *Élimination de l'acide urique par le rein des Vertébrés*, Journ. de Physiol. et Pathol. gén., t. VII, p. 255 à 260; 271-281, 1 pl., fig. 4.

3. Retterer, α) 1900, Journal de l'Anatomie et de la Physiologie, p. 479. — β) 1906, *Des colorations intra-vitales et post-vitales du tissu osseux*, C. R. de la Société de Biologie, janvier, p. 107.

établi que l'épithélium du tube urinipare ne se comporte pas autrement que le cartilage ou le tissu osseux par rapport aux colorants intravitaux. « Le cartilage vivant absorbe le bleu de méthylène par toutes ses parties, mais le réticulum granuleux s'en imprègne d'une façon plus intense que le protoplasma homogène. Il en va de même pour le tissu osseux; cependant il faut faire une distinction parmi les colorants : le rouge neutre, par exemple, se fixe de préférence sur les substances amorphes, tandis que le bleu de méthylène se concentre davantage sur le protoplasma figuré et granuleux. Le cartilage et l'os s'imbibent de colorants comme la cellule rénale, et cependant on n'y a jamais signalé de granules ni de vacuoles spécifiques. »

β) Il est vrai que cette objection ne peut s'adresser aux faits signalés par MM. Courmont et Ch. André, qui n'ont pas eu besoin de recourir à l'emploi de substances colorantes et qui ont observé le mode vacuolaire de l'excrétion d'un composant urinaire, l'acide urique, chez la Grenouille : mais nous ferons remarquer que si les recherches de ces auteurs fournissent des renseignements sur le mode d'excrétion urinaire des Batraciens, elles n'élucident nullement le mécanisme de fonctionnement de la cellule rénale des Vertébrés supérieurs. Les grains de sécrétion ou de ségrégation, les vacuoles lipoïdes, albuminoïdes, cristalloïdes... tous ces produits de l'activité élaboratrice de l'épithélium rénal, n'ont jamais été retrouvés dans le rein des Mammifères. On connaît bien la localisation des substances colorantes dans la région interne, supranucléaire de la cellule rénale; les expériences de Schmidt[1] (1891) avec les carminates, celles de Ribbert[2] (1896) avec le carmin, celles d'Arnold[3] (1902) avec le rouge neutre, l'indigo, le carmin lithiné ont mis en évidence l'existence de granulations colorées dans le tiers interne de l'élément cellulaire, et même à l'intérieur de la cuticule, qui a été trouvée colorée par ces auteurs; mais ils n'ont pas observé de vacuoles. M. Rathery[4], sur des pièces fixées (rein de Lapin, Chien, Cobaye) n'a pu retrouver les enclaves protoplasmiques qu'il mettait en évidence facilement chez la Grenouille; M. Regaud[5] déclare « que les grosses granulations de sécrétion distinctes du protoplasma et colorables par les couleurs basiques d'aniline lui ont paru faire ordinairement défaut chez les espèces de Mammifères » étudiées par M. Rathery. Enfin MM. Courmont et Ch. André font remarquer dans leur travail que les figures de sécrétion sont profondément diffé-

1. Schmidt, 1891, *Zur Physiologie der Niere. Ueber den Ort und Vorgang der Carminabscheidung*, Pflüger's Archiv f. d. G. Phys., t. XLVIII, p. 34-61, 1 pl.

2. Ribbert, 1896, *Untersuchungen über die normale und pathologische Physiologie und Anat. der Niere*, Bibl. Med. Cassel.

3. Arnold, 1902, *Ueber Vitale und suprantale Granulofaerlung der Nieren epithelien*, Anat. Anzeiger, XXI, p. 411-425.

4. Rathery, 1905, *Le tube contourné du rein*, Thèse Paris.

5. Regaud, 1905, in Thèse Rathery, p. 29.

rentes chez les Mammifères de celles observées chez les autres Vertébrés. L'acide urique existerait chez eux, non pas dissous dans des enclaves, mais « fixé aux granules très fins du protoplasma » et MM. Courmont et André croient que son mode d'excrétion diffère de celui qu'ils ont signalé chez la Grenouille.

Il semble donc que les phénomènes très intéressants qui servent de base à la théorie de la vacuolisation n'auraient pas la même importance chez les Mammifères et qu'on ne saurait conclure du mécanisme d'élimination des matériaux urinaires chez les Batraciens ou les Ophidiens — même s'il était bien établi — à celui des Vertébrés supérieurs.

§ 3. — *FONCTIONNEMENT DE LA CELLULE WOLFFIENNE*

Les phénomènes d'excrétion exocellulaire, que nous venons d'étudier chez les animaux adultes (métanéphros), ont été retrouvés dans le rein primitif, dans le corps de Wolff, par différents auteurs.

On sait qu'au début de la vie embryonnaire, alors que le rein n'existe pas encore, ses fonctions sont remplies par le corps de Wolff. L'aptitude à la sécrétion est sans doute moins grande dans les épithéliums wolffiens que dans les épithéliums rénaux proprement dits, mais elle existerait indubitablement, d'après les recherches de S. Bakounine [1], dès le commencement de l'évolution embryonnaire. Il est donc intéressant de signaler les travaux relatifs à la fonction sécrétoire des cellules wolffiennes et de rappeler les modifications histologiques rencontrées à l'examen de l'épithélium des canalicules du mésonéphros.

Nous ferons une distinction entre les phénomènes observés, les uns se rattachant à l'existence de substances de nature graisseuse ou albumino-graisseuse, les autres concernant des substances de nature indéterminée :

1° *Excrétion de substance graisseuse.* — Nicolas [2], en 1891, signale le premier la présence fréquente d'un certain nombre de granulations

1. D'après les recherches de Sophie Bakounine *, la substance colorante (carmin, indigo) introduite dans l'aorte ou dans les veines omphalo-mésentériques, est éliminée par le rein (études faites sur des embryons de poulets du 3e au 15e jour).

2. Nicolas, 1891, *Contribution à l'étude des cellules glandulaires : 1° Les éléments des canalicules du rein primitif chez les Mammifères*, Internationale Monatsschrift für Anat. und Physio., 279-287, t. VIII.

* Bakounine (S.), 1895, *Sur l'action sécrétrice des épithéliums de Wolff et des épithéliums rénaux dans les premiers jours du développement embryonnaire*, Arch. ital. de Biologie, t. XXIII, p. 350-354.

graisseuses dans les cellules du rein primitif. En 1900, E. Laguesse [1] fait la même observation dans le corps de Wolff de la Vipère. G. Loisel [2] (1902) vérifia la présence d'un peu de graisse dans les cellules wolffiennes d'embryons d'Oiseaux d'espèces différentes (Poulet, Colin de Californie, Moineau, Canard de Barbarie) et, fait nouveau, il constata que les gouttelettes graisseuses peuvent être des produits d'excrétion, car il les retrouve, non seulement dans le revêtement épithélial des canalicules, mais encore dans leur lumière.

Signification de l'excrétion des gouttelettes graisseuses. — Quelle est la signification de cette élaboration et excrétion de substances grasses? Deux hypothèses sont à envisager :

α) Ou il s'agit d'un processus de réserve, les gouttelettes graisseuses étant destinées à être transformées et utilisées lors d'une nouvelle sécrétion, comme tend à l'admettre M. Laguesse.

β) Ou il s'agit d'un processus de régression du corps de Wolff; hypothèse qui nous paraît la plus plausible, les recherches de Loisel ayant mis en évidence que, lorsque les cellules sont chargées de graisse, leur noyau semble présenter des signes de dégénérescence. Le travail d'excrétion favoriserait la destruction progressive de l'organe et serait l'un des agents les plus actifs de sa disparition.

2° *Excrétion de substances indéterminées.* — Nussbaum [3] (1886) a constaté que les canalicules du mésonéphros des embryons d'Amphibiens sont remplis de cristaux d'urates, avant que le glomérule ne soit formé; il a vu la cellule rénale bourrée de grains brillants, mais il n'indique pas le mode d'élimination de ces produits intraprotoplasmiques.

Nicolas [4] (1888) a pu saisir sur le fait l'élaboration de l'épithélium des canalicules du rein primitif chez les Mammifères (Porc, Lapin, Brebis) et el passage des matériaux de sécrétion dans la lumière du tube :

α) A l'intérieur de la cellule en activité s'accumulerait peu à peu une substance claire, hyaline, « comme le mucus dans une cellule caliciforme ». Cette substance remplit les mailles du réticulum protoplasmique, dissocie les prolongements filiformes intraprotoplasmiques des bâtonnets et les individualise.

β) Quant au passage dans la lumière, il se manifesterait par l'apparition d'une protubérance qui refoule la bordure striée, protubérance qui constituera le produit excrété et qui finalement tombe dans la lumière.

1. Laguesse (E.), 1900, Comptes rendus Société Biologie, 21 juillet, p. 706.
2. Loisel (G.), 1902, α) Revue générale des sciences, p. 1147. — β) Comp. rend. de la Société de Biologie, juillet, p. 957.
3. Nussbaum, 1886, *loc. cit.*
4. Nicolas, 1888, *Sur quelques détails relatifs à la morphologie des éléments épithéliaux des canalicules du corps de Wolff*, Comptes rendus de la Société de Biologie, t. V, p. 337.

Notons enfin, que parallèlement à ces transformations, le noyau des cellules prendrait, d'après Nicolas, certains caractères spéciaux, mais qu'en général il persisterait avec la partie protoplasmique non transformée qui l'entoure.

Pour Kelsch et Kiener[1], l'épithélium fœtal a la propriété de sécréter normalement du mucus; ils ont constaté la sécrétion de substance hyaline et colloïde dans le corps de Wolff de l'embryon et la formation de cylindres de même nature dans les tubes rénaux du fœtus.

G. Loisel (1902), dans ses recherches sur l'embryon de Moineau, observe que si les canalicules wolffiens élaborent de la graisse dans leur partie juxtaglomérulaire, ils n'en renferment plus dans une région éloignée du glomérule, mais dans cette région, il y a formation de boules hyalines « qui font de plus en plus saillie à la surface de l'épithélium et finissent par crever dans l'intérieur du tube ». De même, chez l'embryon de Canard de Barbarie, Loisel trouve en même temps que la substance graisseuse une autre sécrétion se colorant en vert par le bleu de Unna et « formant parfois bouchon dans la lumière des canalicules ». « Les canalicules du rein définitif, déjà très développés, renfermaient la même sécrétion, mais par contre on ne voyait dans leurs cellules aucune trace de graisse ».

De cette rapide revue, il résulte que, pour ces auteurs, l'excrétion exocellulaire dans le rein embryonnaire se fait sous forme de gouttes ou de boules volumineuses, c'est-à-dire par un processus semblable à celui admis par Van der Stricht, Prenant et Bouin... dans le rein définitif de l'adulte.

*
* *

Dans cet exposé, qui sans être complet donne le résumé des travaux consacrés à l'étude de l'excrétion urinaire, nous avons montré les théories émises pour expliquer le mécanisme de l'excrétion rénale, et en même temps, nous le croyons du moins, les objections qu'on peut leur présenter.

Malgré des recherches et des expériences très nombreuses, les avis sont très partagés en ce qui concerne le mode d'élimination des matériaux urinaires. Ces divergences entre les histologistes ont au moins une signification précise : elles montrent nettement l'état de la question; il est clair que si cette question reposait sur des expériences absolument décisives, ces expériences auraient eu pour

1. Kelsch et Kiener, 1880, *loc. cit.*

effet de supprimer toutes les divergences et de ramener les esprits à une manière de voir unique. Pour conclure, et malgré toutes les apparences qui à un examen moins attentif semblent imposer une opinion différente, il n'existe pas sur le fonctionnement de la cellule rénale d'explications satisfaisantes.

(*A suivre.*)

Le propriétaire-gérant : Félix Alcan.

Coulommiers. — Imp. Paul BRODARD.

MICROGRAPHIE — BACTÉRIOLOGIE

E. COGIT & Cie

CONSTRUCTEURS D'INSTRUMENTS
ET D'APPAREILS POUR LES SCIENCES

36, Bd St-Michel

PARIS — Téléphone 812-20

Ateliers de Construction, Expéditions et Verrerie en gros

19, Rue Humboldt

DÉPOT POUR LA FRANCE

des Microscopes de **E. LEITZ**

MODÈLES SPÉCIAUX POUR LA BACTÉRIOLOGIE AVEC LES DERNIERS PERFECTIONNEMENTS

Microtomes MINOT et Microtomes de toutes marques

Produits chimiques et colorants spéciaux pour la Micrographie et la Bactériologie

DÉPOT DES PRODUITS DE GRÜBLER ET Cie, DE LEIPZIG

Étuves à Culture, Autoclaves, Installations complètes de Laboratoires,
Milieux de Culture stérilisés

Nouveaux Appareils LATAPIE pour la séparation du Sérum du Sang

NOUVEAU BROYEUR LATAPIE

NOUVEL APPAREIL MICROPHOTOGRAPHIQUE COGIT

FÉLIX ALCAN, EDITEUR

PUBLICATIONS PÉRIODIQUES

Revue de Médecine et Revue de Chirurgie

La *Revue de médecine* et la *Revue de chirurgie* paraissent tous les mois : chaque livraison de la *Revue de médecine* contient 5 à 6 feuilles grand in-8 : chaque livraison de la *Revue de chirurgie* contient de 8 à 9 feuilles grand in-8.

PRIX D'ABONNEMENT :

Pour la Revue de Médecine		Pour la Revue de Chirurgie	
Un an, Paris	20 fr.	Un an, Paris	30 fr.
— Départements et étranger	23 fr.	— Départements et étranger	33 fr.
La livraison	2 fr.	La livraison	3 fr.

Journal de Psychologie

normale et pathologique

DIRIGÉ PAR LES DOCTEURS

Pierre JANET et **G. DUMAS**

Professeur de psychologie au Collège de France. — Chargé de cours à la Sorbonne.

Quatrième année, 1907.

Paraît tous les deux mois par fascicules de 100 pages environ.

ABONNEMENT : Un an, France et Etranger, **14** fr. — Le numéro, **2** fr. **60**.

Revue de l'École d'Anthropologie de Paris

La **Revue de l'École d'Anthropologie de Paris** paraît le 15 de chaque mois.
Chaque livraison forme un cahier de deux feuilles in-8 raisin de 32 pages.
Les abonnements partent du 15 janvier.

ED. GALLOIS

37, Rue de Dunkerque, 37. — PARIS

Télégrammes : SIOLLAG. — *Téléphone :* 405-80.

CHIMIE — PHYSIQUE
BACTÉRIOLOGIE
APPAREILS POUR LES SCIENCES

ÉTUVES — BAINS-MARIE

Filtres, Stérilisateurs — Appareils de Chauffage

PORCELAINE A FEU — TERRE et GRÈS
CRISTALLISOIRS, BOITES de PÉTRI

TUBES A CULTURE, BALLONS DIVERS
VERRE D'IENA — VERRE SPECIAL

LAMES et LAMELLES, CAPSULES, etc. etc.

Balances — Autoclaves
Colorimètres — Spectroscopes
Saccharimètres

VERRERIE SOUFFLÉE POUR RECHERCHES BACTÉRIOLOGIQUES
Ampoules à sérum
VERRERIE GRADUÉE DE PRÉCISION

Produits chimiques purs — Réactifs

EXÉCUTION DE TOUTES PIÈCES SUR DESSINS OU MODÈLES

Coulommiers. — Imp. PAUL BRODARD.

JOURNAL

DE

L'ANATOMIE

ET DE

LA PHYSIOLOGIE

NORMALES ET PATHOLOGIQUES

DE L'HOMME ET DES ANIMAUX

Fondé par CHARLES ROBIN (1864-1885)

Continué par GEORGES POUCHET (1885-1894)

PUBLIÉ PAR MATHIAS DUVAL

Membre de l'Académie de médecine, professeur à la Faculté de médecine

AVEC LE CONCOURS DE MM.

RETTERER
Professeur agrégé à la Faculté de médecine de Paris.

TOURNEUX
Professeur à la Faculté de médecine de Toulouse.

et

Gustave LOISEL
Directeur du Laboratoire d'Embryologie générale à l'École des Hautes Études.

XLIIIe ANNÉE, 1907. — N° 6. — NOVEMBRE-DÉCEMBRE

FÉLIX ALCAN, ÉDITEUR

108, BOULEVARD SAINT-GERMAIN, PARIS

Renouvellement d'abonnement du 1er Janvier 1908.

Cette livraison étant la dernière de l'année 1907, nous prions nos abonnés de nous adresser leur renouvellement pour l'année 1908 par l'intermédiaire de leur libraire ou d'un bureau de poste. — Tout abonné qui ne nous aura pas envoyé pour le 25 Décembre prochain un avis contraire recevra par l'intermédiaire de la poste une quittance du montant de son abonnement pour 1908.

TABLE DES MATIÈRES

R. GRÉGOIRE. — Sur les articulations du squelette antibranchial (anatomie et physiologie). (*Avec 10 figures*) 545
L. DIEULAFÉ et A. HERPIN. — Histogénèse de l'os maxillaire inférieur. (*Avec 5 figures*) 580
Aug. LELIÈVRE. — Recherches expérimentales sur l'évolution et le fonctionnement de la cellule rénale [*suite et fin*] (*Avec 6 figures*). (Pl. XVIII à XX) 593
Éd. RETTERER. — Contribution à l'étude expérimentale des cellules géantes 652
BIBLIOGRAPHIE. — Abrégé d'anatomie, par *Poirier*, *Charpy* et *Cunéo*. — Le pancréas, par *E. Laguesse* 655
TABLE DES MATIÈRES 658
TABLE DES AUTEURS 659
TABLE DES PLANCHES HORS TEXTE 660

Le *Journal de l'Anatomie et de la Physiologie* paraît tous les deux mois :

CONDITIONS DE LA SOUSCRIPTION

Un numéro ..... 6 fr.
Un an, pour Paris ..... 30 »
— pour les départements et l'étranger ..... 33 »

CHAQUE LIVRAISON CONTIENT :

1° Des *travaux originaux* sur les divers sujets que comporte son titre, accompagnés de planches hors texte en noir et en couleurs, et de gravures dans le texte ;
2° Des *analyses et comptes rendus* de travaux présentés aux Sociétés savantes françaises et étrangères.

IL A EN OUTRE POUR OBJET :

La *tératologie*, la *chimie organique*, l'*hygiène*, la *toxicologie* et la *médecine légale* dans leurs rapports avec l'anatomie et la physiologie ;
Les applications de l'anatomie et de la physiologie à la *pratique de la médecine, de la chirurgie et de l'obstétrique*.

Les ouvrages à analyser, et tout ce qui concerne la rédaction, devront être adressés *franco* à la librairie FÉLIX ALCAN, 108, boulevard Saint-Germain, Paris (6e).

FÉLIX ALCAN, ÉDITEUR

VIENT DE PARAITRE :

P.-G. UNNA

THÉRAPEUTIQUE DES MALADIES DE LA PEAU

Traduit de l'allemand, avec introduction et notes et un appendice sur la *Radiographie dans le traitement des maladies de la peau*.
Par les Drs **DOYON** et **SPILLMANN**

1 volume grand in-8 ..... 8 fr.

EN COURS DE PUBLICATION

Manuel d'Histologie Pathologique

PAR

V. CORNIL
Professeur à la Faculté de médecine,
Membre de l'Académie de médecine.

ET

L. RANVIER
Professeur au Collège de France.
Membre de l'Institut et de l'Acad. de médecine.

AVEC LA COLLABORATION DE MM.

A. BRAULT
Médecin de l'hôpital Lariboisière,
Chef des travaux pratiques d'anatomie pathologique à la Faculté de médecine.

M. LETULLE
Professeur agrégé à la Faculté de médecine.
Médecin de l'hôpital Boucicaut.

TROISIÈME ÉDITION ENTIÈREMENT REFONDUE

Publiés :

Tome I, par MM. CORNIL, RANVIER, BRAULT, Fernand BEZANÇON, Maurice CAZIN. — *Généralités sur l'histologie normale. — Cellules et tissus normaux. — Généralités sur l'histologie pathologique. — Altérations des cellules et des tissus. — Des inflammations. — Des tumeurs. — Notions élémentaires sur les bactéries. — Lésions des os et des tissus cartilagineux. — Anatomie pathologique des articulations. — Des altérations du tissu conjonctif. — Lésions des membranes séreuses.* — 1 fort volume grand in-8, avec 369 grav. en noir et en couleurs. **25 fr.**
Tome II, par MM. DURANTE, JOLLY, DOMINICI, GOMBAULT et PHILIPPE. — *Muscles. — Sang et hématopoïèse. — Cerveau. — Moelle.* — 1 fort volume grand in-8, avec 202 gravures en noir et en couleurs ..... **25 fr.**
Tome III, par MM. GOMBAULT, NAGEOTTE, A. RICHE, DURANTE, R. MARIE, Fernand BEZANÇON, LEGRY. — *Système nerveux central (cerveau et moelle épinière). — Nerfs. — Cœur et vaisseaux. — Rate. — Ganglion lymphatique. — Larynx.* — 1 fort volume grand in-8, avec gravures en noir et en couleurs ..... **35 fr.**

Pour paraître fin 1908 :

Tome IV, par MM. CORNIL, CRISTMANN, LEGRY, BRAULT, MARIE, LETULLE, HALLÉ. — *Tube digestif. — Foie. — Rein et capsule surrénale. — Pancréas. — Testicule. — Bassinet. — Urètre — Vessie. — Corps thyroïde. — Thymus et corps pituitaire. — Utérus. — Mamelles. — Ovaire. — Placenta.* — 1 fort vol. gr. in-8, avec gravures en noir et en couleur.

SUR LES ARTICULATIONS
DU SQUELETTE ANTIBRACHIAL
(ANATOMIE ET PHYSIOLOGIE)

Par Raymond GRÉGOIRE
Prosecteur à la Faculté de médecine de Paris.

Ce travail est destiné spécialement : 1° A montrer que le pourtour de la tête radiale, qui est oblong, ovoïde, est une forme nécessaire sans laquelle la tubérosité bicipitale n'aurait pas libre jeu dans l'échancrure cubitale où elle doit accomplir ses mouvements rotatoires de va-et-vient. 2° A représenter les principaux des axes multiples de la pronation et de la supination, le mode de déplacement de chacune des extrémités osseuses autour de ces axes, l'étendue relative de ces déplacements.

*
* *

L'agencement réciproque des deux leviers antibrachiaux, la conformation particulière que confère à chacun d'eux leurs fonctions différentes, entraînent au point de vue du fonctionnement articulaire une série de déductions et de conséquences qu'il nous a paru utile et intéressant d'étudier.

En lisant ce que les auteurs ont écrit avant nous sur ce sujet, il nous a semblé que, si de nombreux points doivent être considérés comme définitivement acquis, d'autres sont encore obscurs ou contestables et susceptibles d'interprétations différentes. Enfin il est certains faits qui paraissent avoir été ignorés ou méconnus et c'est surtout en vue de leur étude que nous avons écrit ce travail.

Jusqu'au milieu du siècle dernier, il était généralement admis

que dans la pronation et la supination, le cubitus restait fixe et immobile, tandis que le radius se déplaçait circulairement autour de lui en pivotant sur un axe immuable.

En 1640, Riolan conseillait à son fils (*Enchitidium anatomicum et pathologicum* MDCXL) de décharner un avant-bras. « Tum enim videbis, disait-il supra cubitum immobilem, radium pronum et supinum convolvi. »

Cette même interprétation est admise encore par Cruveilhier : « Maintenez fixé dans une immobilité absolue l'humérus en le serrant dans un étau et vous verrez de la manière la plus évidente que dans les mouvements de pronation et de supination, le radius tourne autour du cubitus immobile. Essayez de faire exécuter le plus petit mouvement latéral au cubitus, vous n'y parviendrez jamais. »

Cependant déjà Winslow, Vicq d'Azyr, avaient soutenu une opinion différente, mais les arguments et les expériences imaginées par ces auteurs n'avaient entraîné la conviction de personne. Vicq d'Azyr avait nettement constaté que le radius tourne, mais que le cubitus se déplace lui aussi et creuse une gouttière, lorsque « l'avant-bras mis à nu sur une couche de glaise exécute des mouvements de pronation et de supination ».

Cette théorie de la mobilité des deux os trouva dans Gerdy, en 1828, un défenseur convaincu. Il montra que le cubitus était solidaire des déplacements du petit doigt, que le radius suivait ceux de l'index ; autrement dit, que le radius et le cubitus se déplaçaient l'un et l'autre en sens inverse (*Physiologie médicale et critique*).

Duchesne de Boulogne (*Physiologie du mouvement*, 1867) interprète le mode de déplacement du cubitus et montre qu'en passant de la pronation à la supination, par exemple, le cubitus s'étend, se transporte en dedans, enfin se fléchit.

Lecomte dans deux mémoires des *Archives générales de Médecine*, en 1874, puis en 1877, va plus loin encore. Il admet une véritable pronation et supination du cubitus et décrit même un muscle supinateur cubital : le carré pronateur, et un pronateur cubital : l'anconé. Pour expliquer ce mouvement, il admet un léger déplacement spiroïde du cubitus sur l'extrémité inférieure de l'humérus.

Heiberg (*Journal of. anat. and Physiol.*, 1885) défend la même théorie.

Les données expérimentales fournies par l'étude du cadavre où l'on neutralise complètement l'humérus, sans pouvoir rétablir l'action musculaire, ne correspond pas à ce qui se passe chez le vivant. Lecomte insistait déjà sur ce point et Poirier, puis Dumur, Eithowen, disent que l'humérus prend une grande part dans les mouvements physiologiques de rotation du poignet et de la main. En sorte que d'après ces auteurs, non seulement les articulations radio-cubitales et huméro-radio-cubitales servent à la rotation de la main, mais encore l'articulation scapulo-humérale. Cela est vrai quand l'humérus est libre.

Nous n'étudierons ici que les dispositions anatomiques et les mouvements des articulations radio-cubitales supérieure et inférieure. Le prof. Farabeuf, à qui nous avons présenté ce travail s'y est intéressé. Nous avons spécialement étudié l'anatomie et le fonctionnement de l'articulation radio-cubitale supérieure, mais c'est en grande partie d'après les notes prises au cours de notre ancien maître et les expériences qu'il y faisait, expériences répétées par nous, que nous avons rédigé ce qui a trait au fonctionnement de l'articulation radio-cubitale inférieure. Nous le remercions tout particulièrement d'avoir composé pour nous avec sa précision et sa clarté habituelles les schémas relatifs à l'articulation radio-cubitale supérieure et de nous avoir prêté d'autres figures inédites qui datent de loin, car elles venaient d'être faites lorsque les travaux de Lecomte parurent; ce qui fit différer, pour ne pas dire négliger, leur publication.

Données anatomiques.

I. — *Anatomie de l'articulation radio-cubitale supérieure.*

L'articulation radio-cubitale supérieure est formée par le contact du pourtour de la tête radiale au côté externe de l'extrémité supérieure du cubitus.

La tête du radius surmonte le col. Sa forme est légèrement variable suivant les sujets, mais en tout cas, il nous paraît certain

qu'elle n'est jamais cylindrique, à la manière d'un jeton de damier, comme on le dit quelqufois. Elle est oblongue, ovoïde, c'est-à-dire qu'elle présente un grand et un petit diamètre et deux extrémités qui semblent arrondies en arc de cercle de rayon inégal. Il suit de là que la congruence constante est impossible entre la cavité sigmoïde immuable du cubitus et les arcs, de courbure variée, que vient lui opposer successivement la tête radiale dans sa rotation.

Lorsque l'on considère l'os en supination, la plus grosse extrémité de la tête, celle qui répond au croissant qui encadre la moitié de la cupule, regarde en avant et en dedans; la plus petite extrémité regarde en arrière et en dehors. Autrement dit, le grand diamètre de la tête est dirigé d'arrière en avant et de dehors en dedans.

Le bout supérieur du radius est façonné pour s'adapter au cubitus et à l'humérus dans les divers mouvements de charnière et de pivot. Ainsi qu'on le voit sur les figures groupées page 566 qu'il faut aller voir dès à présent, le dessus de la tête radiale montre sa cupule circulaire ayant un bord linéaire du côté styloïdien et un bord opposé large, légèrement rabattu et formant un croissant de lune excentrique et *orienté comme* la tubérosité bicipitale.

Pour la flexion et l'extension, l'humérus offre au radius une véritable trochlée externe dont le sillon radial constitue la gorge, tandis que le condyle forme sa lèvre externe et le plan incliné la lèvre interne. L'hémisphère condylien est fait pour permettre le pivotement du radius quel que soit le degré de flexion et d'extension. La tête radiale est creusée d'une cupule qui s'adapte au condyle, pivote sur lui et semble façonnée par lui quoiqu'il n'y ait, là non plus, d'autre congruence que celle qu'établissent la synovie et le pli synovial, ébauche de frange méniscale. Cette absence de congruence absolue fait préjuger que la tête radiale doit pouvoir, si la rotation l'impose, se transporter facilement et sans inconvénient à quelques millimètres en dehors ou en dedans.

Dans le mouvement de charnière, le croissant excentrique de la tête radiale glisse au contact de la lèvre externe de la trochlée proprement dite, c'est-à-dire du plan incliné dit radial, tandis que la ligne de faîte qui sépare ce croissant-versant de la cupule, suit le fond du sillon également dit radial de l'humérus.

Ce qui précède et ce qui suit ne se voit que sur les os frais encroûtés de cartilage, tels que nous les avons étudiés.

Le pourtour de la tête n'entre en rapport avec la petite cavité sigmoïde cubitale que par sa moitié qui regarde comme la tubérosité bicipitale, comme le croissant péricupulaire, comme l'extrémité du grand diamètre de la tête qui répond à la grosse extrémité de la surface ovoïde, c'est-à-dire en avant et en dedans, l'avant-bras étant en supination. A l'opposite, il ne saurait y avoir au-dessous du bord rond cupulaire, autre chose qu'un périoste lisse en rapport avec le ligament annulaire et le cul-de-sac synovial interposé. Mais sur toute la partie susceptible d'entrer en contact avec la petite sigmoïde du cubitus, le pourtour céphalique radial est bien revêtu de cartilage hyalin de hauteur appropriée, plus épais au milieu qu'en avant et en arrière, formant en haut, avec celui du croissant qui se continue avec lui, un angle net très légèrement obtus.

Entre la tête du radius et sa tubérosité bicipitale est le col long de 20 à 30 millimètres, dirigé obliquement en bas vers le cubitus. Le corps de l'os qui lui fait suite se jette en sens contraire, de sorte que tous deux forment un angle dont le sommet est occupé par la tubérosité bicipitale. M. Farabeuf nous disait dans ses cours que cette saillie est l'équivalent mécanique d'un court bras de levier qui serait planté sur un radius rectiligne et sert au biceps supinateur à faire tourner le radius comme au doigt le bouton perpendiculaire d'un verrou. En effet, la tubérosité bicipitale (la main étant en supination) fait une saillie notable en avant et en dedans d'une ligne droite tirée de bout en bout dans l'axe des extrémités du radius. Elle arrive à toucher un fil tendu passant par les deux articulations radio-cubitales supérieure et inférieure; souvent même elle le dépasse légèrement en dedans, vers le cubitus. A l'état frais, elle est encore épaissie par l'insertion du tendon bicipital et par ce tendon lui-même lorsque, dans la pronation, elle l'emporte en arrière en l'enroulant autour de sa partie lisse antérieure.

La section transversale du radius à travers la tubérosité bicipitale, ressemble plus ou moins à un rectangle à angles arrondis. Elle aussi a, comme la tête radiale vue à pic, un grand et un petit

diamètre qui sont orientés de la même façon. Disons une première fois les conséquences de cette disposition : lorsque le radius tourne, sa cupule, non absolument congruente au condyle huméral, capable de glisser transversalement sous ce condyle, s'écarte ou se rapproche du cubitus.

Elle s'écarte, quand dans la pronation, le croissant qui l'embrasse de moitié se porte au droit de la cavité sigmoïde du cubitus.

Elle se rapproche, quand ce croissant revient en avant dans la supination (V. fig. p. 566).

Or, si la cupule s'écarte et se rapproche en raison de la conformation ovalaire de la tête, toute la partie supérieure du radius, notamment la région de la tubérosité bicipitale, en fait autant. Celle-ci, excentrique inférieure solidaire de l'autre, imite les mouvements de l'excentrique supérieure commandée par la petite sigmoïde cubitale. Ainsi la tubérosité, en tournant de supination en pronation s'écarte d'environ 4 millimètres du cubitus qui autrement serait heurté, malgré son échancrure dont nous allons parler.

Le cubitus, à son extrémité supérieure, au-dessous de la grande cavité sigmoïde au côté externe de la coronoïde et plus bas, possède une vraie face externe, occupée d'abord par la petite cavité sigmoïde. Au-dessous, cette face s'excave et s'éloigne ainsi du radius pour faire place à la tubérosité radiale; mais son bord postérieur reste saillant en dehors, sous forme de crête pour les fortes insertions du m. court supinateur. Celles-ci s'étendent sur une grande hauteur de sorte que la lame tendineuse originelle de ce court supinateur, forme le fond de la poche où la tubérosité bicipitale et son tendon jouent librement mais tout juste.

Ligaments. — L'articulation radio-cubitale supérieure emprunte une grande partie de ses moyens d'union au ligament latéral externe de l'articulation huméro-cubitale.

Il n'existe en effet que deux ligaments propres : 1° le *ligament annulaire*, cubito-cubital, qui entoure le pourtour de la tête radiale sans s'y attacher, afin de la laisser libre; 2° quelques fibres sous-sigmoïdo-cervicales assez longues pour se présenter sous l'aspect d'un *ligament carré*, lorsqu'on écarte la tête et le col du radius après avoir tranché la cravate annulaire.

Les ligaments indiqués en premier lieu, les huméro-cubitaux externes, faisceaux antérieur et moyen, se surajoutent au ligament annulaire, le couvrent, le fortifient et comme lui vont s'attacher devant et derrière la petite sigmoïde cubitale, prolongeant leurs insertions par en bas, assez loin pour bien maintenir la tête et le haut col du radius. Même en avant mais surtout en arrière, les insertions humérales de tous les muscles épicondyliens notamment du court supinateur et de l'anconé, viennent encore l'aider à résister à la poussée de la tête radiale.

Les faisceaux du ligament latéral externe huméro-cubital, nés au-dessous de l'épicondyle, de la face externe du condyle, cachent le ligament annulaire et semblent fusionner avec lui. Le faisceau antérieur attaché au bord de la coronoïde et en avant de la petite cavité sigmoïde est *présygmoïdien*. Le faisceau dit moyen, car on appelle postérieures quelques fibres récurrentes olécraniennes, est *rétrosigmoïdien* : il forme une forte lame signalée plus haut comme premier obstacle à la luxation du radius en arrière, et s'attache sur une hauteur de 25 millimètres environ, à la crête qui commence derrière l'extrémité postérieure de la petite cavité sigmoïde là où s'insère aussi l'annulaire ici indistinct.

Entre ces deux faisceaux *antérieur* et *moyen*, existe un éventail de fascicules intermédiaires qui descendent se fixer à la face externe du ligament annulaire, véritables agents suspenseurs de ce dernier.

Chez l'homme, il faut regarder à l'intérieur pour reconnaître facilement l'autonomie du ligament annulaire. Celui-ci fait avec la petite cavité sigmoïde cubitale un anneau complet, une douille, qui embrasse le pourtour céphalique et descend aminci et resserré jusque sur le haut du col dont il est séparé par un cul-de-sac synovial, que l'injection transforme en un bourrelet herniaire.

La disposition schématique de l'ensemble du ligament latéral externe du coude se trouve chez plusieurs singes. M. Farabeuf en a dessiné un exemple qu'il nous a montré. C'est la lettre **A** majuscule dont la barre nettement distincte forme le ligament annulaire, tandis que les branches représentent les deux faisceaux qui, nés sous-épicondyliens, descendent s'attacher : l'un devant et un peu

au-dessous, l'autre en arrière et longuement au-dessous des extrémités de la petite cavité sigmoïde.

Le ligament carré, plutôt toile fibreuse que véritable ligament, naît au-dessous de toute la longueur du relief façonné en petite cavité sigmoïde du cubitus, par conséquent à tout l'intervalle que laissent entre leurs extrémités les bords inférieurs du ligament annulaire. Il se termine au col du radius sous la partie encroûtée de cartilage du pourtour céphalique qui pivote au contact du cubitus. Il n'a point de bords nets, en avant ni en arrière : il adhère à la cravate et au col du radius continué par les insignifiantes et lâches fibres de soutien du cul-de-sac péricervical. L'écartement des os le montre plat, carré de 10 à 15 millimètres de côté; leur rapprochement normal, dans l'attitude de rotation moyenne, le fait tomber en poche de profondeur variable, petit réservoir de synovie qui se vide et se remplit pour établir la congruence des surfaces articulaires, quelle que soit la position du membre. La longueur notable des fibres du ligament carré est indispensable à la liberté de rotation du radius qui enroule ces fibres autour de son col, tantôt dans un sens tantôt dans l'autre, en allant de la supination à la pronation et inversement. Dans l'attitude intermédiaire le ligament, U véritable, est prêt à donner de la corde au radius en quelque sens qu'il veuille tourner. Et s'il tourne, les anses des fibres s'ouvrent d'abord comme un compas; finalement, elles deviennent arciformes, enroulées et tendues : le mouvement se trouve enrayé, limité, dans la mesure des forces du ligament qui seraient bien insuffisantes si d'autres synergiques n'existaient pas.

II. — *Articulation radio-cubitale inférieure.*

L'articulation radio-cubitale inférieure est, comme la supérieure, constituée par le contact latéral des extrémités du radius et du cubitus, ces deux os s'étant rapprochés après s'être arqués pour s'éloigner l'un de l'autre et rendre ainsi possibles le croisement et le décroisement qu'impliquent les mouvements de pronation et de supination.

Le bord du radius qui regarde le cubitus et celui du cubitus qui

regarde le radius sont tranchants dans leur partie moyenne, attache du ligament interosseux. Plus bas ils se transforment. Celui du cubitus s'arrondit et finit sur une petit tête, tronc de cône renversé en partie revêtu de cartilage. Celui du radius, au lieu de s'arrondir, s'étale en surface triangulaire et finit par se façonner en petite cavité sigmoïde radiale destinée à s'appliquer au pourtour de la tête cubitale et à tourner autour d'elle.

L'arc de la petite cavité sigmoïde du radius à la même étendue que celle du cubitus, 90° environ. Cette facette articulaire, concave d'avant en arrière, courte gouttière légèrement inclinée en bas et en dedans comme le pourtour articulaire de la tête cubitale sur lequel elle est modelée, présente une forme à peu près quadrilatère. Son bord supérieur est fruste, son bord inférieur au contraire est très net et en continuité à angle droit avec le fibro-cartilage triangulaire qui s'y attache. Quant aux bords antérieur et postérieur, ils constituent de véritables crêtes rugueuses, présigmoïdienne et rétrosigmoïdienne, où s'attachent les ligaments antérieur et postérieur, l'un et l'autre fort lâches et qui, n'était l'interruption de la styloïde cubitale, constitueraient une espèce d'imparfait ligament annulaire.

La cavité articulaire dans laquelle sont reçus le pourtour et la petite base de la tête tronconique renversée du cubitus, est complétée par le ligament triangulaire, que j'aimerais mieux appeler « ménisque triangulaire ». Ce ligament s'interpose entre le bout du cubitus et la convexité formée par le pyramidal et la partie voisine du semi-lunaire. Comme une semelle sous une jambe trop courte, il rallonge un peu le cubitus et diminue ainsi la légère différence de niveau qui existe entre les surfaces carpiennes des os de l'avant-bras.

Il présente une forme triangulaire à sommet cubital, à base radiale. Par sa base, il s'insère à toute la longueur de l'angle cartilagineux, dièdre droit, qui sépare la petite cavité sigmoïde et la surface articulaire carpienne du radius. Par les trousseaux fibreux de son sommet, il prend attache solidement à la base de l'apophyse styloïde cubitale et dans la fossette creusée à son pied. Ses bords antérieur et postérieur, épais, se fusionnent avec les faces

correspondantes des ligaments pré- et rétrocéphaliques. Ses deux faces sont excavées légèrement. L'inférieure l'est davantage que la supérieure, car elle se moule sur le pyramidal, dont l'étroite et haute convexité est beaucoup plus prononcée que celle de la facette correspondante de la petite tête cubitale.

C'est donc bien réellement un *ménisque triangulaire* interarticulaire. Tout comme celui de l'articulation temporo-maxillaire, de l'articulation sterno-claviculaire, il sépare deux surfaces cartilagineuses et adhère aux liens fibreux périarticulaires, il cloisonne deux cavités distinctes, il se modèle sur les surfaces qu'il sépare, il s'y use même quelquefois au point de s'amincir jusqu'à perforation. En ce dernier cas, l'articulation radio-cubitale communique avec la radio-carpienne. Enfin, comme tout ménisque interarticulaire il est formé de fibro-cartilage.

La partie articulaire de la tête cubitale (la styloïde et ses environs périostés n'en sont pas) est reçue dans la cavité articulaire formée par la facette sigmoïde du radius, les arcs ligamenteux antérieur et postérieur et la face supérieure du ménisque triangulaire. Elle représente, non pas un cylindre, mais un cône tronqué à peu près régulier dont la plus grande partie du pourtour et de la petite base sont articulaires. Les deux quarts visibles en avant, pendant la supination, et le quart externe du pourtour tronconique renversé de la tête cubitale, sont recouverts de cartilage hyalin dont la hauteur un peu moindre aux deux bouts, égale au milieu celle du cartilage sigmoïdien radial. La face inférieure de la tête du cubitus s'articule avec la face correspondante du ligament triangulaire dans la plus grande partie de son étendue, notamment dans toute sa partie périphérique qui correspond au cartilage péricéphalique. Dans son segment interne est implantée l'apophyse styloïde au pied de laquelle existe une assez large dépression rugueuse, non encroûtée de cartilage et servant de surface d'insertion aux ligaments périarticulaires et surtout au sommet du ménisque triangulaire.

Ligaments. — Outre les ligaments arqués antérieur et postérieur et le ménisque interposé y adhérant, il existe un quatrième moyen d'union, interosseux, rudimentaire, image du ligament carré du

coude, encore moins important et disposé en sens inverse. Il est composé de quelques faisceaux qui doublent la synoviale et s'étendent du bord supérieur de la facette sigmoïdienne du radius au bord supérieur de la facette cubitale. Il ne fait pas poche descendante comme son analogue, mais poche ascendante; ses fibres comme celles de celui du coude, très lâches dans la position moyenne, se tendent alternativement dans la pronation et la supination.

Le ligament arqué antérieur est obliquement dirigé en bas et en dedans. Il se fixe au radius sur la ligne saillante verticale, signalée en avant de la petite facette sigmoïdienne et au tubercule présigmoïdien. De là ses faisceaux, relâchés dans la pronation, tendus sur le contour céphalique dans la supination, convergent vers la styloïde cubitale. A ce niveau, il prend insertion au bord antérieur de cette apophyse près de sa base et dans la fossette creusée à son pied. Son bord inférieur recouvre l'épais bord antérieur du ménisque triangulaire auquel il adhère intimement avant de prolonger ses fibres plus bas devant le pyramidal.

Le ligament arqué postérieur, dirigé dans le même sens que le précédent, présente la même conformation. Il s'insère en arrière de la facette sigmoïde radiale à la crête tuberculeuse rétrosigmoïdienne et va, entre le tendon cubital postérieur et le périoste, se fixer au côté postérieur de la base de la styloïde cubitale et dans la fossette voisine. Son bord inférieur recouvre le bord postérieur du ménisque triangulaire, auquel il adhère avant de se continuer vers la face postérieure du pyramidal.

Ligament interosseux de l'avant-bras.

Les ligaments qui unissent les extrémités du radius et du cubitus, surtout ceux de l'articulation radio-cubitale inférieure, seraient certainement insuffisants pour maintenir les deux os en contact, s'ils n'étaient renforcés par le ligament interosseux, ligament à distance qui maintient fortement unis et attachés l'un à l'autre le radius et le cubitus.

Le ligament interosseux est une toile fibreuse tendue d'un os à

l'autre. Ses insertions sont disposées de telle sorte : quelle que soit la situation qu'occupe le radius par rapport au cubitus, jamais le ligament ne se trouve relâché; par conséquent, jamais les os ne peuvent s'écarter plus que ne l'exige en haut le jeu de la tubérosité bicipitale assuré par la conformation oblongue de la tête radiale. Cette lame se fixe sur les bords tranchants par lesquels les deux os se regardent. Elle ne ferme pas entièrement l'espace interosseux, car à sa partie supérieure, à distance du coude, elle se termine par un bord oblique en bas et en dedans qui s'étend de la partie inférieure de la tubérosité bicipitale à un point du cubitus situé à 8 ou 10 millimètres au-dessous de ce niveau. En bas, elle se prolonge en arrière du carré pronateur jusqu'au voisinage de l'articulation radio-cubitale. Mais, à quelque distance au-dessus de son extrémité inférieure, ce plan ligamenteux est perforé, quelquefois de deux orifices par où les deux artères interosseuses antérieure et postérieure s'envoient des anastomoses ou des suppléances.

Le ligament interosseux ne présente pas la même résistance, ni la même structure, dans toute son étendue. Dans tout son quart inférieur, particulièrement dans la portion qui correspond au carré pronateur, c'est une membrane mince peu résistante, formée de trousseaux fibreux dirigés presque horizontalement ou plutôt un peu obliquement en dedans et en bas.

Dans ses trois quarts supérieurs au contraire, le ligament interosseux prend la consistance, l'épaisseur, la teinte nacrée des véritables ligaments et des tendons, car il s'y mêle des tendinets originels des muscles profonds de l'avant-bras. Il se montre constitué par des faisceaux épais et serrés qui descendent du radius au cubitus, fortement obliques en bas et en dedans dans la partie moyenne, avec tendance à se rapprocher progressivement de la direction transversale à mesure que l'on regarde en remontant vers la partie supérieure.

Quand on met à nu la face postérieure du ligament interosseux, l'on constate que, tout à fait en haut, il est renforcé par des trousseaux fibreux dirigés en sens inverse de l'ensemble de ses fibres c'est-à-dire dirigés obliquement en dehors et en bas, descendant du cubitus au radius, comme les origines des muscles postérieurs

profonds de l'avant-bras. Ces faisceaux se présentent sous un aspect variable suivant les sujets, mais on peut dire qu'ils sont constants. Nous les avons trouvés nettement 31 fois sur 33 avant-bras examinés. Faibles chez la femme, ils sont chez l'homme généralement épais et résistants, réunis en un ruban d'un centimètre de largeur environ, qui double la face postérieure du ligament.

Ainsi donc, les faisceaux antérieurs de la cloison interosseuse sont admirablement disposés pour transmettre la majeure partie de la poussée de la main, du radius au cubitus, et par celui-ci, secondairement, à l'humérus avec lequel il est si bien articulé. Au contraire, les faisceaux postérieurs se trouvent dirigés de telle sorte qu'ils résistent à la traction, à l'arrachement de la main et du radius qu'ils solidarisent avec le cubitus solidement accroché à l'humérus. Aussi pourrait-on donner à ce trousseau fibreux aplati postérieur, le nom de *bande de traction.*

La corde de Weitbrech présente la même direction et la même fonction. C'est un cordon fibreux arrondi, mesurant 2 à 3 millimètres de diamètre à sa partie moyenne. Elle s'insère devant le cubitus en dehors du tendon du brachial antérieur, se dirige en bas et en dehors vers le radius sur lequel elle finit en s'attachant au-dessous de la tubérosité bicipitale. La force et l'épaisseur de cette formation fibreuse sont d'ailleurs extrêmement variables, et il nous a paru que, jusqu'à un certain point, son développement était en raison inverse de celui des fibres à direction semblable que nous avons décrites à la face postérieure du ligament interosseux.

Essai de mécanique articulaire.

Les deux os de l'avant-bras, radius et cubitus sont admirablement conformés, assemblés et articulés, pour donner au levier antibrachial le maximum d'étendue de flexion et d'extension, tout en permettant ces mouvements si complexes de la pronation et de la supination de la main. Chacun de ces deux os prend part, mais dans des proportions différentes, à ces divers genres de mouvement. Nous en donnerons la preuve figurée.

La solidité du mouvement de flexion et d'extension est assurée principalement par le grand crochet sigmoïdien coronoïdo-olécrânien du cubitus. Mais la tête du radius, quoique libre de tourner dans sa douille, est si solidement accolée par celle-ci au cubitus, qu'elle joue aussi un rôle important. Nous avons vu en effet que tandis que le cubitus glissait dans la trochlée humérale, le radius glissait en même temps sur le condyle et dans le sillon radial, véritable trochlée externe, appelée encore petite trochlée parce qu'elle ne se prolonge pas en arrière comme la grande.

Cette disposition est bien plus nette encore chez les animaux qui ne jouissent que peu ou pas de la supination : il y a deux gorges, poulies ou trochlées séparées par une saillie légère et limitées, en dehors et en dedans, par une lèvre large et convexe, condylienne. Et l'on dit condyle interne et condyle externe pour ce que nous appelons chez l'homme *lèvre interne* de la trochlée et *condyle* tout court.

Les puissants ligaments qui maintiennent latéralement l'articulation de l'humérus au squelette antibrachial, articulation de flexion et d'extension, naissent concentrés, des deux extrémités de la ligne axiale du rouleau huméral (axe des mouvements) et dispersent leurs fibres en éventail pour s'insérer, en dehors comme en dedans, au cubitus seul. Nous avons vu en effet que le ligament latéral externe était huméro-cubital comme l'interne. Le squelette de l'avant-bras est donc solidement articulé avec l'extrémité inférieure de l'humérus grâce à la conformation de l'extrémité supérieure du cubitus élargie à dessein et sur laquelle s'attachent tous les ligaments. La tête radiale vient flanquer étroitement le cubitus qui l'entraîne dans l'extension, et l'emporterait bien aussi dans la flexion, quand même le fléchisseur radial, le biceps, n'existerait pas. Les deux os ainsi assemblés, élargissent la base d'appui de l'avant-bras sur le rouleau huméral. Dans les tentatives de déjettement latéral angulaire en dehors ou en dedans, celui des deux os sur lequel porte directement l'effort tend à arracher le ligament latéral correspondant, comme un arbre que le vent déracine. Alors, appuyé sur l'autre auquel il est solidement attaché par les liens fibreux, il l'applique plus fortement sur sa surface de contact

huméral. Comme disent les mécaniciens, tandis que l'un travaille à l'arrachement, l'autre travaille à la pression, et inversement.

Peu visibles au niveau du coude, les mouvements de latéralité deviennent facilement appréciables au poignet, considérablement amplifiés qu'ils sont par la longueur des os. Vient-on sur un membre préparé, après avoir saisi le cubitus avec un davier, à

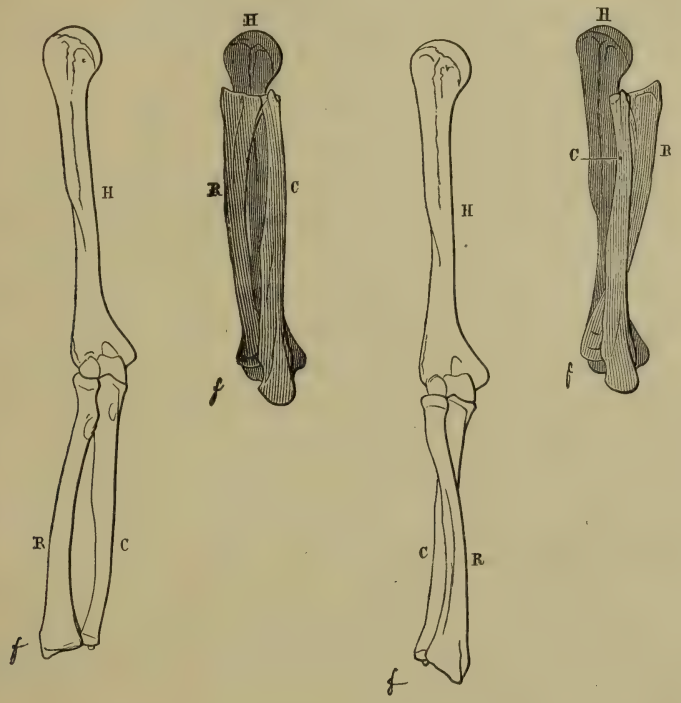

Fig. 1. — Bras droit, face antérieure, en supination, clair étendu — gris fléchi, toujours en supination, le cubitus et le radius juste *devant* l'humérus, sans déjettement de la main en dedans.

Fig. 2. — Même bras droit, face antérieure en pronation, clair étendu — gris fléchi, toujours en pronation, le cubitus encore devant l'humérus (comme fig. 1 grise), mais le radius, le carpe et la main en dedans.

essayer de faire tourner cet os sur son axe, à le visser ou à le dévisser, l'on n'obtient pas de résultat notable. Ce mouvement a pourtant été jugé possible sur le vivant; nous n'y croyons guère et nous en reparlerons.

On sait que l'avant-bras étendu en supination, fait avec le bras un angle très obtus ouvert en dehors et quelque peu variable avec les individus. L'interligne articulaire est la bissectrice de cet angle;

par conséquent l'avant-bras en supination ne peut que se fléchir devant l'humérus et porter la main, si elle est dans la rectitude, devant la tête de cet os : le médius fléchi peut toucher la coulisse bicipitale, quelle que soit l'attitude de rotation de l'humérus.

Au contraire, lorsque la pronation a croisé le radius devant le cubitus et renversé la main en dedans, celle-ci par la flexion du coude est amenée en dedans de la tête humérale. Les figures 1 et 2 démontrent ces souvenirs des leçons de M. Farabeuf.

*
* *

Si le cubitus est l'os du coude, le radius est l'os du poignet. Le premier s'est amplifié en tous sens à son extrémité supérieure pour s'attacher au bras, le second fait de même à son extrémité inférieure pour supporter la main. Pour que celle-ci puisse jouir de la pronation et de la supination, tourner sa paume en arrière et en avant, il est indispensable qu'elle ne soit portée et gouvernée que par un seul des deux os de l'avant-bras, le radius, dont l'épaisse et large extrémité manuelle tourne autour de la tête-pivot du cubitus. Mais, en ce qui concerne seulement les mouvements de rotation du radius, l'extrême liberté de cet os, la précision indispensable des déplacements de la main, nécessitait un tuteur solide et solidement articulé au coude : le cubitus joue ce rôle. Toutefois nous verrons que ce dernier prend aussi dans la rotation de la main, une part spéciale qui, pour être secondaire et pour ainsi dire imposée, ne doit pas être méconnue.

*
* *

Lorsque l'avant-bras est étendu sur le bras, toute la rotation possible dans l'articulation de l'épaule vient s'ajouter à celle qui se produit dans les articulations radio-cubitales. Pour pouvoir étudier la part de celles-ci, il faut neutraliser celle-là. On y arrive en observant et en expérimentant sur l'avant-bras fléchi à angle droit sur le bras, l'avant-bras étant tenu horizontal, le bras absolument immobilisé et vertical. La flexion à angle droit empêche absolument la

rotation humérale de venir se mêler, s'ajouter, à la rotation que la main subit des mouvements des os de l'avant-bras. Elle ne suffit pas à empêcher le coude de se porter en dedans et en dehors, d'augmenter la supination vraie dans le premier cas, et la pronotion vraie dans le second.

Dans cette attitude fléchie à 90°, avec le bras vertical et immobilisé, si la main est en supination la paume en l'air, le poignet posé sur le plan horizontal d'une table, il semble au premier coup d'œil que les deux os de l'avant-bras ont leurs faces antérieures tournées maintenant directement en haut. C'est vrai pour le cubitus et cela, quoi qu'on ait dit, restera vrai après que la main aura passé de la supination en pronation. Mais, ni dans l'une ni dans l'autre de ces positions, la face antérieure de l'extrémité radiale n'est orientée tout à fait en avant (supination) ni tout à fait en arrière (pronation). Cette extrémité ne décrit pas en effet autour de la tête cubitale une demi-circonférence, mais un arc de cercle de 150° à 160° tout au plus. C'est pour cela qu'en manœuvrant sur une table, la région styloïdienne radiale n'arrive à toucher, ni dans la supination par sa face dorsale, ni même dans la pronation par sa face palmaire, à moins que le coude, c'est-à-dire l'humérus, ne soit pas bien immobilisé, pas rigoureusement collé au tronc.

*
* *

Pour que la pronation puisse s'accomplir, il faut que la tubérosité bicipitale et le tendon qu'elle enroule autour d'elle, trouvent place au côté du cubitus et ne le heurtent pas. Cela ne se peut que grâce à un glissement latéral concomitant dans l'articulation radio-condylienne, mouvement produit par la conformation oblongue de la tête radiale qui, transportant l'extrémité supérieure de cet os en dehors, l'éloigne du cubitus à mesure que la pronation s'établit. Nous allons le démontrer d'abord; nous verrons ensuite ce qui se passe dans l'articulation radio-cubitale inférieure, la part qu'y prend le cubitus dans les mouvements de rotation de la main; enfin nous dirons quelques mots du rôle du ligament interosseux.

I. — *Fonctionnement de l'articulation radio-cubitale supérieure.*

Dans les auteurs, la mécanique de l'articulation radio-cubitale supérieure paraît bien simple. Le radius articulé en haut par sa tête avec la petite cavité sigmoïde du cubitus tournerait sur le côté de ce dernier os, comme la partie cylindrique d'un gond de porte peut le faire dans sa douille.

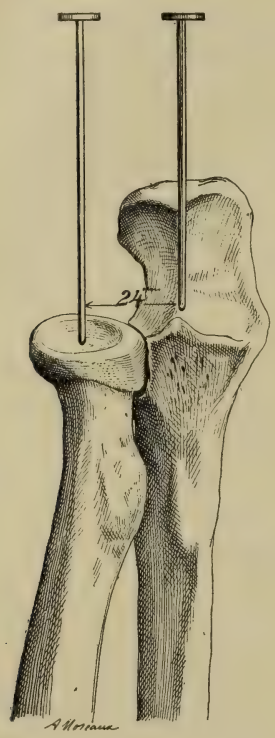

Fig. 3. — Les deux os sont en supination. Deux aiguilles ont été plantées l'une sur le dos articulaire de la coronoïde dans l'axe du cubitus; l'autre au centre de la cupule radiale parallèlement à la première : elles sont distantes de 24 millimètres.

Mais une simplicité aussi grande n'est pas la vérité. Dans la pronation, il y a *rotation*, mouvement capital, *transport en dehors*, mouvement nécessaire, et une certaine *inclinaison*, variable suivant les axes, sans importance.

L'erreur, ou tout au moins l'insuffisance d'explication, tient à ce que les auteurs considèrent la tête radiale comme cylindrique. Nous avons vu précédemment qu'il n'en est pas ainsi. La tête du radius présente des diamètres d'inégales dimensions. Dans le sens antéro-postérieur (main en supination), elle mesure en moyenne 28 millimètres, alors qu'elle n'a que 24 millimètres dans le sens transversal. Cette différence de 4 millimètres correspond à la plus grande largeur du croissant. La cupule radiale est sensiblement circulaire et c'est la masse surajoutée et supportant le croissant, qui rend ovoïde le dessus de la tête et son contour. C'est cette masse qui, dans le passage de la supination à la pronation, arrive peu à peu au contact de la sigmoïde, ce qui éloigne progressivement en dehors et la cupule et la tubérosité bicipitale, fait indispensable au jeu de cette dernière dans l'échancrure cubitale (voir fig. *a*, *b*, *c*, p. 566);

autrement dit : le contour céphalique présente à la petite sigmoïde cubitale, tantôt l'extrémité de son plus grand diamètre, tantôt celle de son plus petit. Comme le cubitus est fixe, de toute nécessité la tête radiale, dans la pronation, subit un mouvement de transport en dehors d'une longueur égale à la différence des deux diamètres.

Il est facile de se rendre compte par la vue, de ce transport en dehors, de la tête du radius dans la pronation. Plantez deux épingles, l'une sur la crête articulaire de l'apophyse coronoïde du cubitus, l'autre au centre de la cupule radiale. Mettez la main en supination et mesurez la distance qui sépare vos repères (24^{mm} fig. 3). Portez alors la main en pronation (fig. 4) et vous verrez les deux épingles s'écarter l'une de l'autre d'une façon sensible : si vous mesurez maintenant, vous constaterez qu'elles sont séparées par une distance de 3 à 4^{mm} plus grande que tout à l'heure. La translation externe est donc un fait visible, incontestable, mensurable.

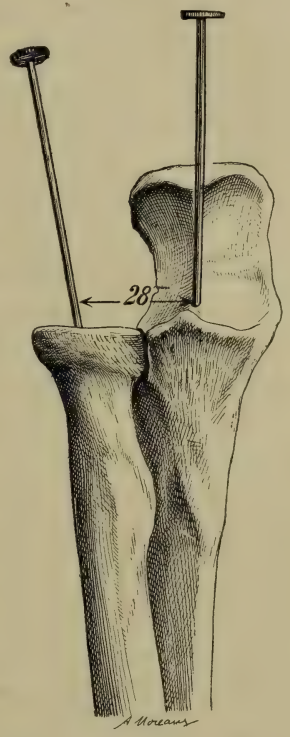

Fig. 4. — Le radius est en demi-pronation. Le pourtour cartilagineux du gros bout de l'ovale céphalique ayant tourné en arrière ne se voit plus en avant. A leur point d'implantation, la distance des aiguilles mesure maintenant 28 millimètres : il y a donc eu transport en dehors du centre cupulaire de la tête radiale.

En outre, l'aiguille radiale n'est pas restée parallèle à la cubitale : obéissant à l'os qui la porte, elle s'est inclinée en dehors et aussi en arrière, puisque l'on voit le dessous du jeton qui la surmonte.

Il est indispensable de bien connaître ce mouvement de transport latéral pour comprendre ce qui va suivre.

La tubérosité bicipitale fait saillie dans la même direction que la grosse extrémité de la tête ovoïde du radius : elle est comme la projection du croissant. Sa bosse est assez haute pour affleurer ou même dépasser une ligne allant du bord de la tête radiale au fond de la petite cavité sigmoïde du radius. Cette tubérosité est encore augmentée dans la pronation, par l'épaisseur du tendon bicipital qui s'enroule.

Quand le radius et le cubitus sont articulés et que l'on met les os en pronation complète, on remarque que la tubérosité bicipitale, doublée de son tendon, a tout juste place pour passer et repasser au droit du cubitus, malgré l'échancrure de celui-ci. Nous avons durci des bras dans une solution de formol après avoir au préalable fixé la main en pronation. Nous avons fait ensuite des coupes horizontales en série de la région du coude et nous avons pu constater nettement qu'il existe tout juste un millimètre ou deux d'espace entre le tendon bicipital et la face externe de l'excavation du cubitus. Une bourse séreuse tout au moins ébauchée, intercubito-tendineuse, prouve même combien le tendon évolue près du cubitus.

C'est grâce au mouvement de translation du radius en dehors, que la tubérosité bicipitale peut tourner sans frottement ni heurt, en toute liberté, au côté externe du cubitus. Il existe pourtant à distance et au-dessous de la petite cavité sigmoïde, juste en regard de la tubérosité bicipitale, la profonde échancrure du cubitus déjà plusieurs fois signalée, mais elle ne serait pas encore suffisante pour laisser évoluer la tubérosité, si l'os qui porte celle-ci n'était point écarté, rejeté en dehors, à mesure que la rotation l'insinue en dedans. Le mouvement serait impossible, car le contact osseux l'arrêterait immédiatement. En voici la preuve :

Sur des os frais, à l'aide de la scie et de la lime, nous avons rendu le contour de la tête radiale aussi régulièrement circulaire que possible ; autrement dit, nous avons enlevé le croissant et réduit la tête à sa cupule circulaire. Puis nous avons réarticulé les deux os en supination. Nous avons alors essayé le mouvement de pronation. A peine celui-ci était-il commencé que la tubérosité bicipitale, doublée du tendon, venait se serrer et butter contre le cubitus ; le mouvement était entravé par un frottement considérable, voire même arrêté. Nous avons rétabli alors la forme ovoïde de la tête en y adaptant un petit croissant de liège : aussitôt le mouvement s'est laissé reproduire avec toute sa normale facilité.

Autre chose. Nous tenons dans la main un avant-bras désarticulé aux deux bouts et dont nous regardons la face antérieure ; le radius est en supination, le tout pend vertical ; notre regard hori-

zontal rase le dessus cupulaire et fixe sur la coronoïde cubitale un repère marqué juste au même niveau. Tenant toujours le cubitus rigoureusement vertical, nous amenons le radius en demi-pronation, position moyenne : la cupule radiale semble monter. Non, ce n'est que la partie de son bord actuellement antérieure. La partie actuellement postérieure s'est abaissée d'autant, tout cela, du fait de l'inclinaison de la cupule en arrière, résultat de l'amenée en avant de l'extrémité carpienne du radius. On ne peut donc admettre que la tête s'élève en masse comme l'avait cru Lecomte. Il n'y a ni ascension, ni descente du centre de la cupule; celle-ci ne fait que s'incliner légèrement en arrière d'abord, en dehors ensuite, à mesure qu'on amène le radius de la supination à la pronation complète. Amener l'extrémité carpienne du radius en avant, c'est nécessairement incliner la cupule en arrière; porter cette extrémité en dedans, c'est incliner la cupule en dehors.

Pour se rendre compte d'une façon évidente de l'inclinaison de la cupule, l'on peut avoir recours au procédé amplificateur suivant. De même que l'on juge mieux du roulis d'un bateau quand on regarde le sommet du mât, que lorsque l'on regarde la lisse, de même si l'on plante une longue épingle au centre de la cupule, bien dans l'axe du radius, on se rend très nettement compte, en regardant s'incliner l'extrémité de l'épingle (fig. 4), que les bords de la tête radiale changent de niveau, lorsque l'on fait tourner le radius.

Ce mouvement est la conséquence de la modification que subissent les rapports des deux axes du radius et du cubitus. Ils sont à peu près parallèles dans la supination; dans la pronation au contraire, l'extrémité inférieure de l'axe du radius venant en avant et finalement en dedans de l'axe du cubitus, incline en arrière d'abord, en dehors ensuite, son extrémité supérieure.

Il est si difficile, avec des mots, de faire voir des formes et comprendre un mécanisme, que nous craignons d'être resté obscur. Aussi prions-nous le lecteur de consentir à examiner avec soin et avec patience, les figures démonstratives de la page suivante. Nous avons placé en regard de longues légendes explicatives imprimées en caractères suffisants pour que la lecture en demeurât facile.

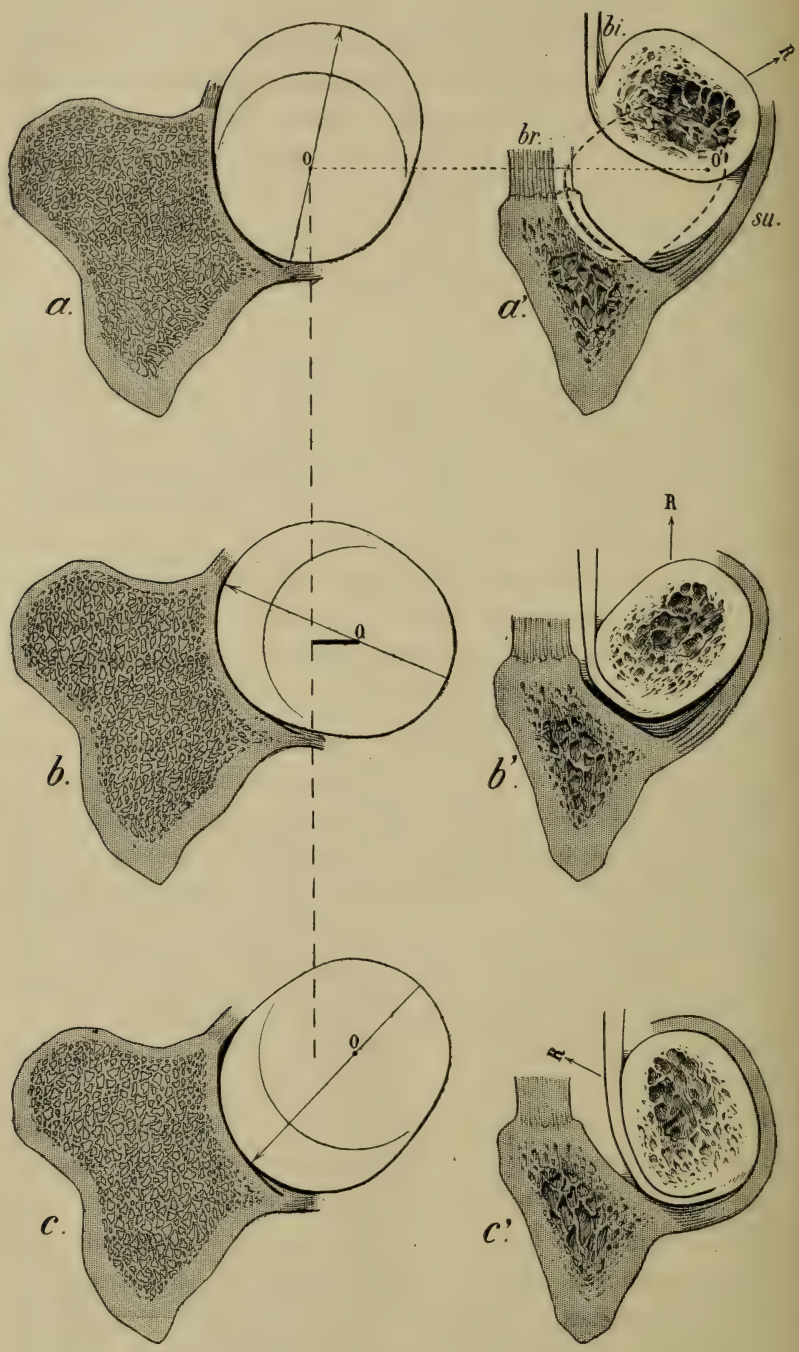

Fig. 5. — Vues de haut en bas prises sur l'avant-bras *droit*.

Explications de la figure 5.

a. Vue à pic de la cupule radiale en *supination*; son pourtour en partie logé dans la petite cavité sigmoïde du cubitus scié. O, centre de cette cupule; le croissant excentrique dirigé, comme la flèche qui suit le grand diamètre de la tête oblongue, en avant et un peu en dehors.

a'. Coupe dans la même attitude de *supination* à travers le cubitus et la tubérosité bicipitale du radius, intéressant le tendon *bi*cipital *bi*, le tendon *br*achial antérieur *br* et le court *su*pinateur *su*. Supposez que le radius passe en pronation (contour pointillé) en pivotant sur le point O' projection du centre cupulaire O, la tubérosité bicipitale serait arrêtée par le cubitus que vous voyez mangé sur la figure. Il faut donc, pour que ce pivotement s'accomplisse, que le point O' soit reporté en dehors pendant la pronation et c'est ce que montrent les figures suivantes.

b. Vue de la cupule radiale en position moyenne intermédiaire à la supination et à la pronation. Le grand diamètre de la tête oblongue marqué par la flèche, tend à devenir transversal; le croissant excentrique est venu dans la petite cavité sigmoïde cubitale d'où déjettement notable en dehors (4 mm.) du centre cupulaire O, déjettement qui éloigne d'autant et dans le même sens la tubérosité bicipitale, libre alors de tourner sans heurt (v. *b'*) dans son échancrure cubitale.

b'. Pronation en voie. Le tendon bicipital enroulé sur la partie lisse de sa tubérosité trouve place dans l'échancrure cubitale. — La lettre R indique l'orientation de la styloïde radiale. Suivez son changement sur les trois figures *a'*, *b'*, *c'*, à mesure que s'accomplit la pronation.

c. La cupule radiale en pronation complète : le croissant excentrique et, par conséquent, le grand diamètre de la tête oblongue, maintient le déjettement latéral du centre de rotation O ce qui permet à l'échancrure cubitale de loger facilement le tendon bicipital enroulé comme le montre la figure adjacente *c'*.

c'. Pronation complète : orientation et position de la tubérosité bicipitale; enroulement maximum des deux muscles supinateurs, biceps et court. — Considérez les trois étages *a' b' c'* : la section du radius à ce niveau oblongue, presque rectangulaire, tourne d'abord (*a'* supination) l'insertion bicipitale en dedans et un peu en avant; ensuite (*b'* position moyenne) en arrière et encore en dedans; enfin (*c'* pronation) toujours en arrière mais un peu en dehors où elle forme une saillie notable quoique serrée par le court supinateur enroulé et distendu.

II. — *Fonctionnement de l'articulation radio-cubitale inférieure.*

La physiologie de l'articulation radio-cubitale inférieure est bien simple quand on suppose le cubitus immobile ou qu'on l'immobilise exprès. Dans ces conditions, l'extrémité radiale inférieure tourne autour de l'axe immobile de la tête cubitale tronconique. Mais ce n'est là qu'un des modes de rotation qu'exécute à chaque instant la main de l'homme. Le cubitus, loin d'être toujours immobile dans les mouvements de pronation et de supination, l'est même quelquefois plus que le radius. Et pourtant il ne tourne pas, il transporte seulement sa tête en quatre directions cardinales : flexion et extension, abduction et adduction et ce faisant fait décrire à cette tête des arcs de cercle variés. Il nous est bien facile de nous rendre compte sur nous-mêmes, du déplacement de la tête du cubitus en simulant le percement d'un mur avec l'index étendu et forant.

Les différents axes de rotation de la main ne diffèrent que par leur point d'aboutissement inférieur. En haut, leur départ commun est le centre de la tête radiale (fig. 6 lignes pointillées).

Nous avons étudié la part que prend chaque os de l'avant-bras dans la rotation de la main autour des différents axes, en utilisant le dispositif suivant de M. Farabeuf. Deux étroites planches verticales d'inégale hauteur sont fixées en face l'une de l'autre sur une table ou sur un socle pesant. L'une de ces planches, la plus haute, sert à fixer l'humérus verticalement et à l'immobiliser ainsi par un moyen quelconque. L'autre, plus basse, est percée à la hauteur du coude, d'un trou où passe l'âme d'un bouton de porte qui reste à l'extérieur distancé par un ressort à boudin et terminé à l'intérieur, c'est-à-dire vis-à-vis de l'autre planche, par un crochet d'attache. A ce crochet pourront être attachés successivement chaque doigt de la main en expérience, quand l'avant-bras sera en flexion.

Rien qu'en manœuvrant le bouton, dextrorsum et sinistrorsum, ses mouvements de rotation sont communiqués au doigt axile tendu, à la main, au poignet, à l'avant-bras. On obtient plus facilement encore la pronation et la supination autour de l'axe imposé, en agis-

sant du bout des doigts sur le radius, cela n'altère en rien les résultats de l'expérience. Quand on opère sur un membre enveloppé de ses téguments, il est bon d'inciser ceux-ci circulairement au niveau des apophyses styloïdes, afin que les épingles index qu'il faut y planter perpendiculairement, ne risquent pas d'être arrachées ou simplement inclinées par la peau qui ne suit pas rigoureusement les os dans leurs déplacements.

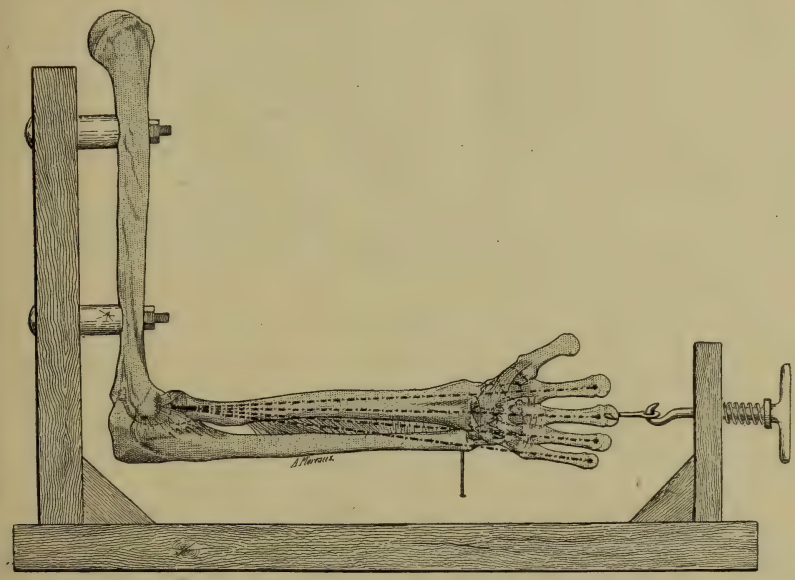

Fig. 6. — Dispositif pour l'étude des mouvements du radius et du cubitus dans la rotation de la main autour des 4 axes passant par chacun des 4 doigts et par le centre de la cupule radiale. Le crochet est attaché successivement à chacun des métacarpiens.

L'index cubital seul est indispensable : plantée dans l'os que la flexion rend à peu près horizontal, l'épingle pend donc verticale sous la petite tête du cubitus (fig. 6).

Les figures suivantes 7, 8, 9 et 10 et surtout leurs légendes nous dispensent de toute amplification. Nous les avons disposées en face de leurs explications bien lisibles, afin que l'œil pût les examiner successivement d'abord avec la lenteur nécessaire, ensuite avec une rapidité suffisante pour les voir presque toutes à la fois en tableau synoptique.

Résultats des expériences faites avec le dispositif figuré ci-dessus, enregistrés par notre maître.

Fig. 7. — Évolution de l'extrémité carpienne du radius autour du centre de la coupe circulaire du tronc de cône céphalique cubital, lorsque volontairement nous faisons passer l'axe de rotation par le petit doigt (le 5e). C'est le mouvement, dans le conduit auditif, qui a fait donner au petit doigt le nom d'auriculaire. La styloïde radiale suivant la grande flèche passe de la supination S à la position moyenne M et arrive à la pronation P. — Inversement, cette styloïde en suivant la direction de la petite flèche revient de P en M et en S.

Ni dans l'un ni dans l'autre mouvement, la tête cubitale ne se déplace ni ne tourne : l'épingle index en fait foi dans les expériences squelettiques ou cadavériques.

Fig. 8. — Évolution analogue de l'extrémité carpienne du radius et mouvement du cubitus, autour d'un axe de rotation passant par l'annulaire, quatrième doigt étendu, 4e, c'est-à-dire sensiblement dans l'articulation radio-cubitale inférieure. Ici, la tête cubitale bouge : son centre décrit un petit arc autour du point marqué 4e qui indique l'axe de mouvement rotatoire; mais elle ne tourne pas, la verticalité des épingles le prouve. Partie de la supination *s*, elle se porte en position moyenne *m* par extension-abduction, et en pronation *p* par abduction-flexion, mouvements que permet l'articulation huméro-cubitale.

Il est facile de se figurer l'évolution inverse, le retour de la pronation P.*p*. à la position moyenne M.*m* et à la supination S.*s*

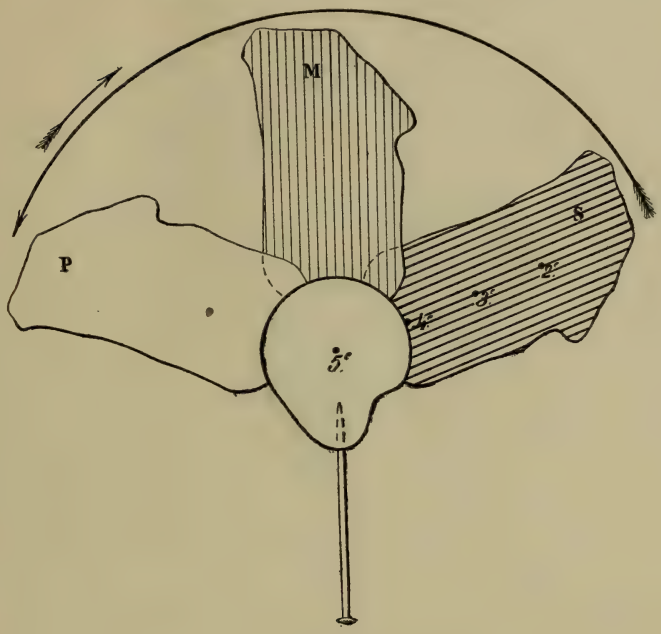

Fig. 7.

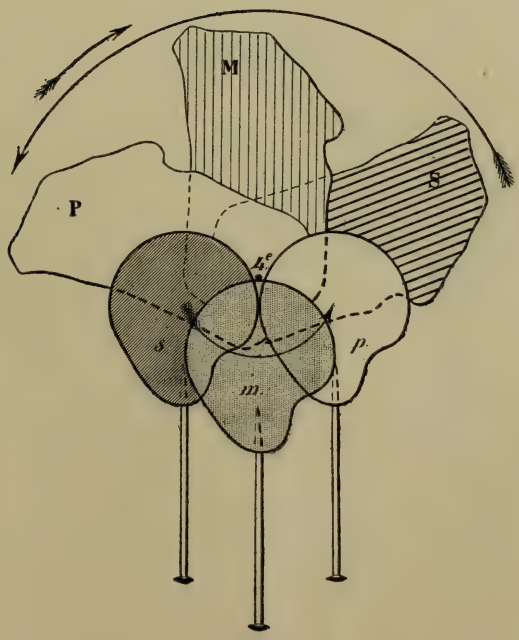

Fig. 8.

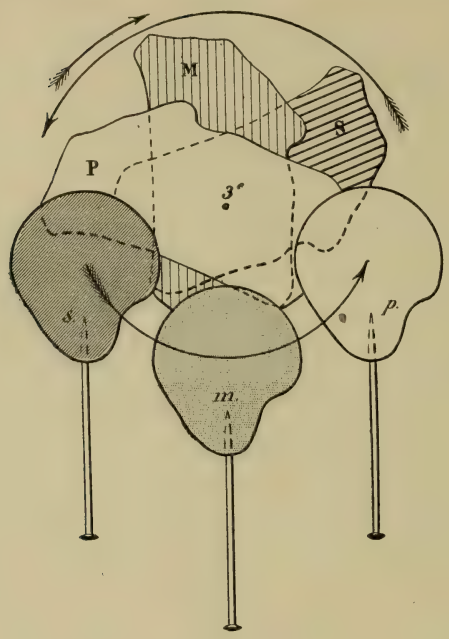

Fig. 9.

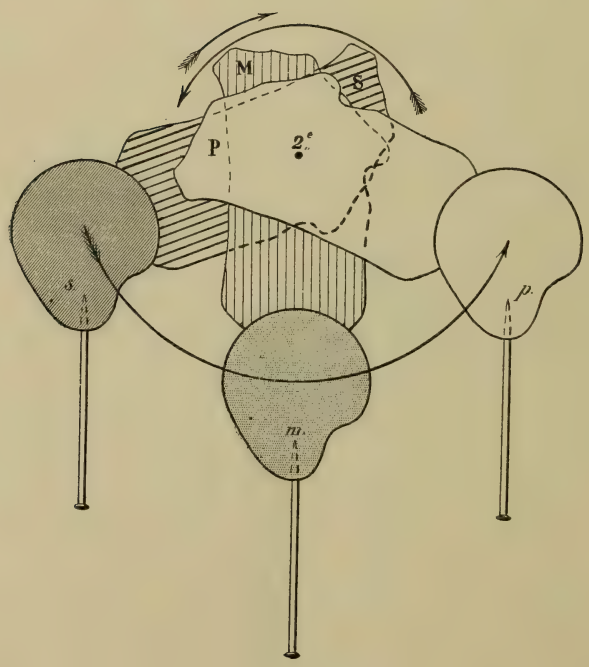

Fig. 10.

Fig. 9. — Mêmes évolutions des deux extrémités carpiennes des os de l'avant-bras, lorsque l'axe de rotation passe par le doigt médius, le **3**e. Il en est à peu près ainsi, quand nous manions une clef, un tire-bouchon, une vrille. L'arc décrit par la styloïde radiale autour du point marqué **3**e, pour passer de S en M et en P, qui avait diminué déjà de la figure 1 à la figure 2, s'est de nouveau raccourci et se raccourcira encore sur la figure 4. Au contraire, celui que décrit le centre céphalique cubital, nul figure 1, court figure 2, prend ici de l'ampleur et en prendra davantage figure 4.

C'est toujours par extension-abduction et abduction-flexion, sans rotation appréciable, que la tête cubitale et sa styloïde, si facile à sentir et à suivre sur nous-mêmes, passe de la supination *s* à la position moyenne *m* et à la pronation *p*. *Et vice versa.*

Fig. 10. — Enfin, l'axe de rotation passant volontairement par l'index étendu, le deuxième doigt, **2**e (c'est le mouvement qu'exécute le poignet de l'accoucheur pour toucher avec la pulpe de l'index toute la périphérie du col utérin ou de la partie fœtale qui se présente), nous voyons les os partir de la supination *s*.S, se mettre en position moyenne *m*.M et finalement en pronation *p*.P. Nous pouvons nous figurer le mouvement inverse et constater que l'arc décrit par la styloïde radiale est arrivé à son minimum, tandis que celui de la styloïde cubitale atteint son maximum grâce à l'ampleur des mouvements d'extension-flexion et de latéralité.

Le déplacement latéral de la tête cubitale paraît bien grand. Cela ne doit pas nous étonner car pour chacun de ses centimètres il suffit d'un millimètre de jeu dans l'articulation huméro-cubitale.

La première des figures que l'on vient de pouvoir étudier, la figure 7, qui représente le mouvement autour de l'axe cubital qui est celui du 5e doigt, de l'auriculaire, nous montre le grand arc que décrit le radius, tandis que le cubitus reste complètement immobile : son épingle-index n'a pas bougé.

Sur la deuxième (fig. 8), le mouvement s'accomplit autour de l'axe du 4e doigt, passant à peu près entre le cubitus et le radius. L'arc décrit par celui-ci a notablement diminué, mais le cubitus en a décrit un petit complémentaire; cependant il n'a pas tourné : témoin son épingle-index toujours verticale quel que soit le changement de position que la tête de l'os ait subi. C'est cette permanence de la verticalité de l'épingle, si frappante sur les quatre figures, qui démontre bien que le cubitus ne tourne pas sur lui-même.

Constatations analogues sur la figure 9 où l'axe de rotation, celui du 3e doigt, le médius, passe en plein radius. L'arc de transport de la tête du cubitus égale à peu près l'arc de rotation de la styloïde radiale.

Enfin, toujours même ressemblance sur la figure 10 qui représente la rotation, le pivotement, sur un axe prolongeant le 2e doigt à travers le radius, très loin du cubitus. Ici, c'est l'arc de déplacement de la tête cubitale qui l'emporte et de beaucoup sur l'arc de rotation de la styloïde radiale.

Dans ce dernier cas, comme dans l'avant-dernier, le radius a pivoté sur lui-même, la tête du cubitus s'est déplacée autour de l'axe de ce pivotement, mais toujours sans pivoter sur elle-même.

Il est facile de comprendre comment et pourquoi le radius tourne ou pivote, étant donnée la forme de ses surfaces d'articulation. Plus difficiles à expliquer sont les mouvements du cubitus. Il ne peut tourner, car son extrémité supérieure s'emboîte avec la trochlée de l'humérus; et le radius, son annexe, le consolide encore à ce point de vue. Mais l'emboîtement n'est pas tellement juste, tellement congruent, qu'il empêche de légers mouvements de latéralité, capables de produire à l'autre extrémité du cubitus, des déplacements relativement considérables. D'autre part, l'on connaît la liberté et l'étendue de la flexion et de l'extension. C'est grâce à cette dispo-

sition de l'articulation huméro-cubitale que l'extrémité inférieure du cubitus peut décrire le mouvement en arc de cercle dont nous avons montré précédemment l'existence.

Dans ce mouvement, le cubitus s'étend pour passer sous le radius et, grâce à la laxité latérale de l'articulation huméro-cubitale, il peut se porter soit en dehors, soit en dedans. Par la combinaison de ces deux mouvements, latéralité et extension ou flexion, se trouve réalisé le déplacement en arc de cercle de l'extrémité inférieure du cubitus, véritable circumduction.

En résumé, dans l'articulation radio-cubitale inférieure, le radius tantôt tourne (fig. 7), tantôt pivote (fig. 8, 9 et 10); l'extrémité inférieure du cubitus, si elle ne reste immobile (fig. 7), s'étend, se transporte latéralement et se fléchit (fig. 8, 9 et 10).

Nous ne saurions donc souscrire à l'opinion de ceux qui, avec Lecomte, Heiberg, admettent de véritables mouvements de rotation du cubitus accompagnant, en sens inverse, les déplacements du radius. Mais, disent ces auteurs, les résultats obtenus expérimentalement sur le cadavre diffèrent totalement de ce qui se passe pendant le mouvement actif, volontaire, de l'avant-bras vivant. Sans doute, dans ce dernier cas, s'ajoute aux données de l'observation un élément, la contraction des muscles, qui n'existe pas dans les expériences cadavériques et serait susceptible de modifier les résultats, à condition que l'articulation huméro-cubitale le permît.

Cependant, nos constatations sur le vivant nous ont fourni les mêmes données que sur le cadavre. Fléchissez l'avant-bras à angle droit sur le bras. Dirigez l'extrémité de l'index étendu en regard d'un point fixe ou appuyez-la contre un mur; et, pendant la pronation et la supination de la main, pincez entre deux doigts l'apophyse styloïde cubitale. Vous la sentirez s'abaisser, se transporter, se fléchir, mais elle vous semblera toujours rester dans la même situation par rapport à la verticale.

Nous devons dire toutefois, qu'en poussant à l'extrême la pronation, nous avons obtenu un léger degré de rotation du cubitus sur son axe; mais il nous a fallu forcer le mouvement à un degré qu'il n'acquiert certainement jamais physiologiquement. Nous avons cru nous rendre compte que cette légère rotation était due à

l'énergique traction exercée, tangentiellement à la tête cubitale par le ligament latéral interne du poignet entraîné par la main. De fait, si, sur le cadavre, on sectionne ce ligament, le phénomène ne se produit plus.

Il était intéressant pour nous d'arriver à préciser cette absence absolue de rotation du cubitus. Le cubitus n'est dans la rotation de la main que le tuteur du radius, mais un tuteur susceptible de porter sa tête dans des sens différents, suivant la nécessité du mouvement.

III. — *Physiologie du ligament interosseux.*

Chaque fois que dans l'économie, deux os se trouvent à quelque distance l'un de l'autre et sensiblement dans le même plan, on voit s'établir entre eux un trait d'union ligamenteux. N'est-ce pas en effet ce qui a lieu entre le tibia et le péroné à la jambe, entre le pubis et l'ischion au niveau du trou ischio-pubien? Le plan ligamenteux lombaire de Henle représente, entre la crête iliaque, les costoïdes et les côtes, une formation analogue. L'on conçoit que certains anatomistes avec Cruveilhier, homologuant le ligament interosseux de l'avant-bras aux formations identiques précédentes, en fassent une simple membrane d'insertion pour les muscles moteurs des segments sous-jacents. Mieux vaudrait dire sans doute que les tendinets de ces muscles, tous d'origine osseuse, entrent momentanément dans le tissu de ces ligaments.

Le fait est incontestable, le ligament interosseux antibrachial semble en effet donner attache sur sa face antérieure au fléchisseur commun profond des doigts, au fléchisseur propre du pouce. Sur sa face postérieure, le long abducteur du pouce, le long extenseur, l'extenseur propre de l'index, débordant les surfaces osseuses, naissent aussi d'une partie de la membrane interradio-cubitale.

Mais si ce rôle est réel, il est en tout cas secondaire. La disposition du ligament interosseux, son épaisseur et sa résistance, la direction de ses fibres, les sollicitations constantes auxquelles il est soumis, tout indique qu'il doit avoir un autre rôle bien supérieur à celui d'une simple membrane d'attache.

A cause de la grande mobilité des deux os de l'avant-bras l'un sur l'autre, les deux articulations au niveau desquelles se produisent les mouvements sont forcément lâches et munies de ligaments faibles, car, ici comme ailleurs, la mobilité est en raison inverse de la solidité. Il faut cependant que l'union soit solide entre le radius et le cubitus lorsqu'ils ont à subir les poussées ou les tractions fortes transmises au radius par la main.

Le ligament interosseux subvient à tous ces desiderata. Il complète les ligaments des articulations radio-cubitales; il laisse néanmoins à ces articulations toute leur mobilité; il tient les deux os de l'avant-bras fermement appliqués l'un contre l'autre par les deux bouts, tout en servant à transmettre spécialement la poussée de la main au cubitus et par son intermédiaire à l'os du bras.

Les deux os, radius et cubitus, ne sont en contact l'un avec l'autre que par leurs deux extrémités. Les ligaments qui unissent ces articulations sont certainement disposés de façon à maintenir l'une contre l'autre les surfaces articulaires en présence. Mais, dès le premier coup d'œil, on est frappé de leur souplesse, de leur laxité, voire de leur faiblesse, bref, de leur insuffisance relativement aux forces auxquelles ils sont exposés. On ne peut douter du peu de résistance du ligament carré de Denucé ; et pour plus résistants que paraissent, dans l'articulation inférieure le ligament-ménisque triangulaire et les deux annexes arqués jamais tendus ensemble, on ne peut voir là rien de suffisamment solide pour solidariser les os de l'avant-bras, pour unir suffisamment le radius au cubitus et limiter ses mouvements, soit qu'il tourne, soit qu'il tende à glisser suivant la longueur.

Le moyen d'union principal, indéfectible, c'est le ligament interosseux qui le constitue.

Poirier a pu sectionner les moyens d'union radio-cubitaux supérieurs et inférieurs, réséquer les têtes du radius d'une part, du cubitus d'autre part, sans pouvoir arriver à séparer les deux os tant que persistait intact le ligament interosseux.

Mais cette puissante union des deux os n'est pas aux dépens de leur mobilité. Le ligament est assez large pour permettre des mouvements de pronation et de supination étendus. Cependant, s'il

autorise le mouvement normal ordinaire, il ne permet pas le mouvement excessif, au moins dans la pronation. A mesure que ce mouvement s'exécute, le ligament interosseux qui fixe le radius à l'un des bords du cubitus, se trouve tendu de plus en plus. Le fait peut se constater facilement sur un avant-bras disséqué.

Le mouvement de pronation seul est limité par le ligament interosseux, car bien avant qu'il ne soit tendu au point de faire obstacle à la supination, la corde de Weitbrecht et son analogue, la bande de traction postérieure, enfin les muscles pronateurs, se sont opposés au mouvement et l'ont arrêté.

Le ligament interosseux agit d'une façon plus efficace encore dans la poussée propagée de la main au bras. Non seulement il transmet l'effort du radius au cubitus, mais encore il solidarise les deux os et consolide leur résistance individuelle.

En raison de la disposition des deux os de l'avant-bras, l'extrémité inférieure du radius reçoit seule la poussée transmise par les os du carpe. Le cubitus est trop court et n'entre en contact avec le condyle carpien que d'une façon médiate par l'intermédiaire du glissant ligament triangulaire. A l'extrémité supérieure des deux os, c'est l'inverse qui a lieu : le cubitus s'articule directement et largement avec la trochlée humérale; au contraire, dans la situation d'extension qui coïncide toujours avec les plus forts travaux de poussée, la cupule radiale n'a qu'un appui assez faiblement assuré sur le condyle de l'humérus. Il faut donc que l'effort passant par le radius se transmette à l'humérus en plus grande partie par l'intermédiaire du cubitus. Le ligament interosseux est disposé à merveille pour remplir ce rôle. Ses fibres sont dirigées de haut en bas et en dedans, descendant du radius vers le cubitus, de telle sorte que lorsque le radius est repoussé en haut, il tend le ligament interosseux qui, par ses faisceaux bien dirigés, tire en haut le cubitus qui porte et transmet l'effort à l'humérus.

Mais dans cette action de pousser, les deux os de l'avant-bras ont une forte tendance à s'écarter l'un de l'autre. L'articulation radio-carpienne est mal disposée pour résister à la poussée. Le radius et le cubitus touchent par leur extrémité inférieure le dos d'âne carpien et, chacun dans la poussée, a tendance à se séparer de son

voisin, à glisser sur le versant correspondant. Le massif carpien tend en effet à écarter l'un de l'autre les deux os et à se faire enfourcher dans l'intervalle, après avoir triomphé du ligament-ménisque triangulaire. Mais étant donnée la direction du ligament interosseux, en même temps qu'il transmet l'effort, il applique les extrémités des deux os l'une contre l'autre avec d'autant plus de force que la poussée est plus grande.

Dans l'effort de traction, le ligament interosseux joue encore un rôle important. L'union des deux os est assurée dans ce cas par les fibres de la bande de traction, obliquement dirigées de haut en bas et du cubitus vers le radius. Ses dimensions n'ont pas besoin d'atteindre celles des fibres du ligament interosseux proprement dit, car elle est aidée par la corde de Weitbrech oblique dans le même sens et aussi et surtout par la contraction des muscles de l'avant-bras.

HISTOGÉNÈSE
DE L'OS MAXILLAIRE INFÉRIEUR

PAR MM.

L. DIEULAFÉ et **A. HERPIN**

Professeur agrégé à la Faculté de médecine de Toulouse.

Ancien aide d'anatomie à l'École de médecine de Clermont-Ferrand.

Le maxillaire inférieur est un os d'un caractère spécial, un os juxta-cartilagineux dans lequel n'existe aucune ébauche préformée prenant part au processus de l'ossification et où la formation du tissu osseux se trouve simplement guidée dans sa direction par un cartilage dont la destinée est la résorption (cartilage de Meckel). Dans un travail antérieur (Développement de l'os maxillaire inférieur, *Journal de l'anatomie*, 1906) nous avons suivi l'évolution de cet os et du cartilage de Meckel; nous avons indiqué qu'une portion très restreinte de ce cartilage (portion symphysaire) prend part à l'ossification. Quant à la presque totalité de ce cartilage elle disparaît, se résorbe par processus d'envahissement conjonctif. Le modelage de l'os et sa constitution d'ensemble étant connus, nous n'exposerons dans cette note que les détails du développement histologique. Les phénomènes observés dans la formation de cet os se rapportent à l'ensemble des phénomènes de l'ossification et ne présentent pas de particularités essentielles. Les phénomènes fondamentaux de l'ossification sont très nets dans le maxillaire inférieur car ils sont réduits à leur plus grande simplicité.

« De fait, l'ossification a lieu toujours d'après un processus identique, car les phénomènes histogénétiques sont les mêmes quand l'os se développe aux dépens du cartilage ou dans le tissu conjonctif. C'est ce tissu réticulé qui produit les ostéoblastes. Ces derniers élaborent ensuite la trame osseuse qui, à l'origine, manque de sels calcaires (tissu préosseux); enfin le tissu préosseux devient tissu

osseux définitif grâce à l'imprégnation de l'hyaloplasma par les matières terreuses » (Retterer).

A. — Opinions des auteurs.

Les faits relatifs à l'ossification du maxillaire inférieur ont été envisagés dans de nombreux travaux. Julius Wolff (1875) étudie le développement des os non préformés et constate la formation de vaisseaux dans la substance conjonctive fondamentale, l'augmentation et la multiplication des cellules avec diminution de la substance intercellulaire fasciculée. L'os se forme par modification du protoplasma des cellules et par induration (sklerosirung) des faisceaux dans la substance fondamentale.

D'après Gegenbaur le tissu conjonctif fibreux fournit une charpente qui se calcifie et c'est sur cette charpente que se placent les ostéoblastes pour former de la nouvelle substance osseuse.

Masquelin (1878) émet une opinion qui s'accorde avec celle de presque tous les histologistes qui soutiennent que le maxillaire inférieur se développe comme les os plats du crâne dans le tissu conjonctif embryonnaire; cette idée est en opposition avec les conclusions de Strelzoff qui admet que le maxillaire inférieur se développe très probablement aux dépens d'un cartilage primordial qui s'ossifie directement. Nous renvoyons à notre étude sur le développement du maxillaire inférieur pour les détails historiques de cette question. Pour Masquelin, « le tissu ostéogène dans lequel se développe le maxillaire inférieur est composé de cellules qui, avant de former la substance fondamentale osseuse, constituent d'abord une substance intercellulaire de composition variable. Cette dernière peut être, en effet, de la substance fondamentale du cartilage hyalin ou des faisceaux conjonctifs. Elle peut être aussi une substance intermédiaire aux deux précédentes, ou bien encore leur combinaison, c'est-à-dire la substance fondamentale du fibro-cartilage. Cette substance intercellulaire s'ossifie ensuite et les cellules y contenues, jouant alors le rôle d'ostéoblastes, forment de la substance fondamentale de tissu osseux et deviennent cellules osseuses ».

Schaffer (1888) a constaté que le tissu de formation dans lequel s'établit l'os maxillaire inférieur est un tissu cellulaire embryonnaire qui, par le processus préparatoire d'une division cellulaire rapide et la néoformation de vaisseaux, arrive à une substance ostéogène. Les cellules embryonnaires se transforment en ostéoblastes.

L'os de jeune formation possède de grandes cavités serrées les unes contre les autres et réagit aux colorants comme du cartilage; à cause de ces ressemblances morphologiques et réactionnelles l'auteur le considère comme de l'os chondroïde.

Champeil (1889) considère que sur la voûte du crâne membraneux primordial, la lame cartilagineuse joue le même rôle que le cartilage de Meckel dans le maxillaire inférieur. Dans les lamelles conjonctives en rapport avec cette lame cartilagineuse apparaissent des cellules vaso-formatives, puis des vaisseaux ; le plan des vaisseaux est au milieu de la formation lamelleuse. Dans cette bande les lamelles deviennent granuleuses, comme fondues en une substance homogène, cassante. Cette bande n'est autre chose que la bande homogène de préossification.

Renaut, dans son *Traité d'Histologie*, décrit entre le périchondre du cartilage de Meckel et les germes dentaires, au sein du tissu connectif, une zone disposée de chaque côté du cartilage à la façon d'une aile ou d'un croissant. Cette zone fibreuse disposée en une lame ostéogène présente une multiplication des cellules connectives. A ce moment, c'est à peine si les vaisseaux embryonnaires ossificateurs ont commencé à bourgeonner à la périphérie de la gouttière fibreuse; cependant son centre a pris déjà la disposition alvéolaire, les faisceaux fibreux embryonnaires grêles s'étant écartés de place en place pour loger les gros ostéoblastes néoformés. Les ostéoblastes ne sont pas tous amenés par les vaisseaux de l'ossification, certains prennent naissance à distance de ces vaisseaux dans le tissu connectif préexistant. A partir d'un certain stade, variable chez les divers mammifères, la préossification se fait par l'osséinication des faisceaux fibreux qui sont interposés aux divers groupes d'ostéoblastes. Les vaisseaux transforment ensuite le tissu osseux en tissu spongieux.

Retterer (1905) sur des coupes de maxillaire inférieur de chien a observé les phénomènes fondamentaux de l'ossification; les ostéoblastes ne sont pas des cellules en voie de mitose, ce sont des cellules en voie de transformation, le noyau devient très volumineux et le corps cellulaire s'hypertrophie, en même temps qu'il acquiert un cytoplasma essentiellement granuleux et chromophile.

La couche préosseuse, fortement colorée par la safranine, présente un réticulum très serré de fibrilles chromophiles; on peut suivre ces fibrilles jusqu'à la face correspondante soit des cellules osseuses, soit des ostéoblastes. Les lignes intercellulaires des ostéoblastes représentent l'ébauche de la substance osseuse qui, devenant de plus en plus abondante, constitue la couche préosseuse. A la suite de la couche préosseuse, le tissu prend tous les caractères de l'os, on y voit des cellules osseuses et la trame osseuse réticulée. La trame du tissu osseux se distingue de celle de la couche préosseuse, parce qu'elle a bien plus d'élection pour les matières colorantes.

Le réticulum y est formé de filaments plus gros et les mailles en sont plus larges. Les alvéoles renferment des vaisseaux, autour de ces vaisseaux la zone préosseuse qui se dépose de la périphérie au centre de ses alvéoles.

En somme, les divers auteurs admettent les mêmes processus primordiaux.

B. — Recherches personnelles.

Technique. — Dans nos études sur l'ossification du maxillaire inférieur nous n'avons eu recours qu'à des méthodes de coloration très simples. Les résultats offrent, du reste, une très grande netteté.

Pour ces recherches nous avons utilisé des embryons de mouton fixés par le formol à 10 p. 100 et des embryons humains fixés par la série des alcools ou aussi par le formol à 10 p. 100.

Décalcification dans une solution d'acide formique au 1/5 pendant 24 heures; lavage à l'eau; durcissement par l'alcool à 95°; inclusion à la paraffine.

Les embryons humains colorés en masse par le carmin aluné ont été coupés en série; il en est de même pour certains embryons de mouton colorés en masse par le carmin borate; la plupart des embryons de mouton ont été coupés en série et les diverses coupes soumises à des colorations différentes qui ont été :

1° Hématoxyline, éosine;

2° Brun de Bismarck, bleu de Lyon ou bleu de méthyle;

3° Hémalun, éosine.

Les substances osseuse et préosseuse sont colorées d'une manière presque élective par l'éosine et le brun de Bismarck; il faut pour cela que l'action de ces colorants ne soit pas trop intense. Sur les pièces colorées en masse par le carmin borate ou le carmin aluné l'os est coloré en rose.

Observations.

Mouton. — Longueur vertex-coccyx = 25 millimètres (fig. 1 et 2). — C'est entre les stades de 19 et 25 millimètres qu'apparaissent le cartilage de Meckel et la première ébauche de tissu osseux.

Sur l'embryon de 25 millimètres coupé en sens frontal, il existe à la périphérie du cartilage de Meckel 4 ou 5 assises de mésenchyme condensé formé par des cellules tassées les unes contre les autres (fig. 1). En dehors de cette zone le mésenchyme est clair, les éléments cellulaires anguleux, volumineux, pourvus de prolongements qui s'unissent entre eux pour former un tissu réticulé.

C'est dans les mailles de ce tissu, qu'à la place de la substance claire, homogène du mésenchyme ordinaire se fait le premier dépôt de substance osseuse.

La substance osseuse est disposée par plages ou bandes à concavité interne. Elle se confond graduellement avec les régions avoisinantes non différenciées (fig. 1).

Certaines cellules du tissu réticulé ont subi des changements; elles ont perdu leurs prolongements et sont entourées de substance osseuse. Les mailles de tissu réticulé se trouvent agrandies autour de ces cellules et la substance osseuse déposée dans ces mailles a de plus grandes dimensions que les mailles primitives. Les bandes de substance osseuse séparent, éloignent les uns des autres, les éléments cellulaires du tissu réticulé en certains points; en d'autres le dépôt de substance osseuse a lieu dans des espaces intercellulaires non transformés. Les cellules con-

jonctives qui perdent leurs prolongements deviennent les ostéoblastes. La substance fondamentale osseuse vue à un très fort grossissement (immersion) est finement fibrillaire.

Les ostéoblastes entourés de substance fondamentale en sont séparés par un espace clair qui, nous le verrons, correspond à la capsule osseuse.

Mouton. — Longueur vertex-coccyx = 37 millimètres (fig. 3). — La substance osseuse colorée en gris rose par le carmin boraté est nettement différenciée de la substance conjonctive avoisinante; ses limites



Fig. 1.

sont bien marquées. Les ostéoblastes contenus dans la substance fondamentale sont des cellules ovoïdes ou anguleuses sans prolongements; la même cavité osseuse contient parfois deux ou plusieurs cellules. Dans toutes ces cavités la cellule est entourée d'un espace clair.

A la périphérie de la substance osseuse il existe des cellules qui ne sont pas complètement entourées par cette substance et sont logées dans de simples échancrures (fig. 3).

Il n'y a pas encore de vaisseaux dans le mésenchyme avoisinant le tissu osseux. L'ensemble de la formation osseuse est constitué par plusieurs lamelles verticales unies entre elles par des travées intermédiaires; les espaces situés entre les lames osseuses sont occupés par du tissu réticulé à grandes mailles.

Mouton. — Longueur vertex au coccyx = 5 centimètres. — Entre les

travées osseuses les espaces clairs occupés par du tissu réticulé ont de grandes dimensions. La substance osseuse a les mêmes caractères ainsi que les ostéoblastes.

Tout autour de la zone ossifiée les cellules conjonctives sont plus serrées, le mésenchyme devient plus dense. De nombreux vaisseaux se trouvent dans le mésenchyme.

A un stade un peu plus avancé, 55 millimètres, les vaisseaux appa-

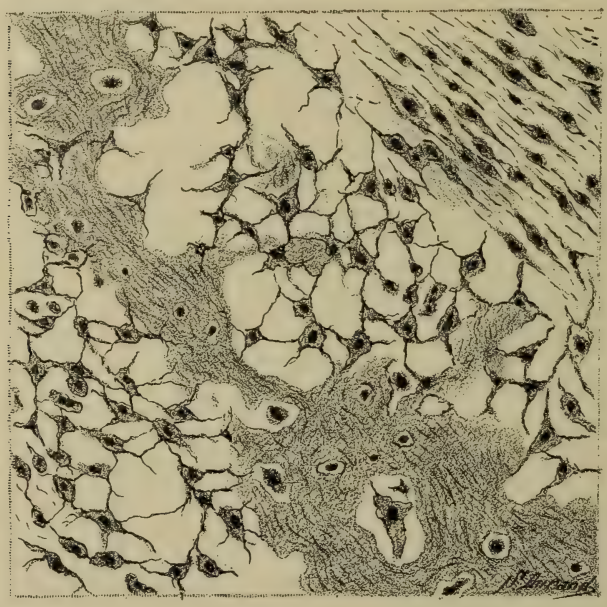

Fig. 2.

raissent dans le mésenchyme qui sépare les deux lames osseuses principales.

Mouton. — Longueur vertex au coccyx = 9 cm. 5 (fig. 4). — Entre les lamelles principales de direction verticale existent de nombreuses lamelles transversales ou obliques; toutes ces travées osseuses sont séparées par de grands espaces clairs contenant du tissu réticulé et des vaisseaux. La substance fondamentale et les cellules osseuses ont toujours les mêmes caractères.

Le tissu cojonctif densifié à la périphérie du tissu osseux s'organise en assises parallèles à la surface extérieure de l'os déjà formé.

A la partie supérieure de la branche montante existe une zone de tissu réticulé interceptée entre deux assises de cellules conjonctives parallèles à la surface de l'os; c'est une formation indépendante de l'os primitif qui subira aussi les phénomènes de l'ossification après avoir

présenté les caractères d'un cartilage hyalin. Nous n'avons pas observé sur le mouton la formation d'un cartilage dans cette région qui correspond au condyle parce que nos séries ont été incomplètes; mais chez l'homme nous avons vu très nettement un cartilage de ce genre au stade de $\frac{120}{170}$ millimètres.

Mouton. — Longueur vertex au coccyx = 15 centimètres, 19 centimètres, 27 centimètres. — A ces divers stades le tissu osseux prend

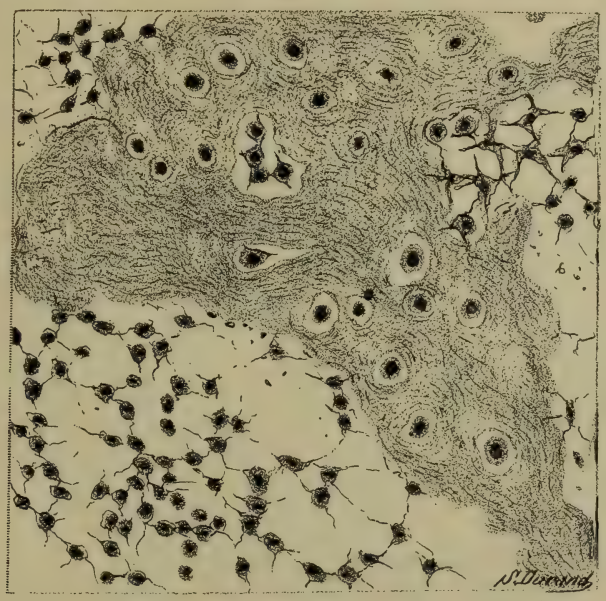

Fig. 3.

l'aspect définitif d'un tissu spongieux constitué par des lamelles osseuses interceptant entre elles des espaces conjonctifs contenant des vaisseaux et présentant alternativement dans le sens de la longueur de l'os des régions où la partie centrale du tissu osseux est occupée par un grand espace conjonctif dans lequel se trouve logée une dent définitivement constituée. Les dents sont enveloppées de tous côtés par du tissu osseux (fig. 5).

La substance osseuse prend avec intensité les divers colorants plasmatiques, elle apparaît nettement fibrillaire. Les cellules osseuses, dans la cavité osseuse qui les contient sont enveloppées d'un mince espace clair; le corps cellulaire est volumineux, le protoplasma fortement granuleux.

L'agencement des lamelles osseuses crée un tissu qui prend de plus en plus l'aspect spongieux à mesure que l'embryon avance en âge.

Nous ne donnons pas la description des phénomènes relatifs à l'ossification du maxillaire inférieur chez l'embryon humain; les faits sont absolument identiques.

L'ossification du maxillaire inférieur.

C'est en plein mésenchyme, sans ébauche préalable que se fait le premier dépôt de substance osseuse.

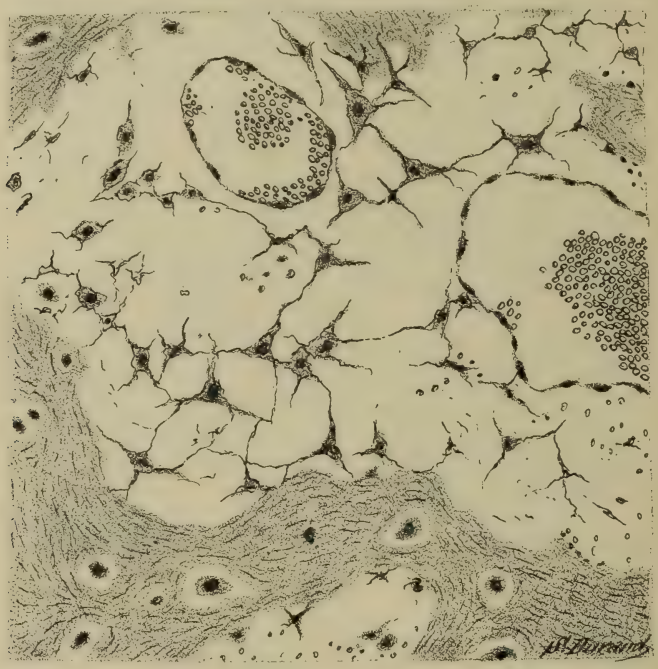

Fig. 4.

C'est le type de l'ossification directe ou métaplastique.

Les ostéoblastes. — Des éléments du tissu conjonctif embryonnaire se transforment en ostéoblastes. A une petite distance de la face externe du cartilage de Meckel, en dehors de plusieurs assises d'éléments conjonctifs tassés les uns contre les autres, apparaît une différenciation dans le mésenchyme. Certaines cellules deviennent plus volumineuses et anguleuses; des angles de ces cellules partent des prolongements qui s'unissent avec ceux des cellules voisines, il se forme ainsi un véritable tissu réticulé. Ce sont ces éléments

conjonctifs qui constituent les premiers ostéoblastes. Pour Retterer l'apparition des ostéoblastes dans un tissu réticulé est un phénomène général qui se retrouve dans la formation de l'os aux dépens d'un cartilage.

Dès qu'ils sont enveloppés de substance préosseuse ou osseuse ces ostéoblastes sont dépourvus de prolongements et leur corps cellulaire reste séparé de la substance fondamentale différenciée par un espace clair, homogène.

Cet espace clair va se réduisant, à mesure que l'embryon est plus

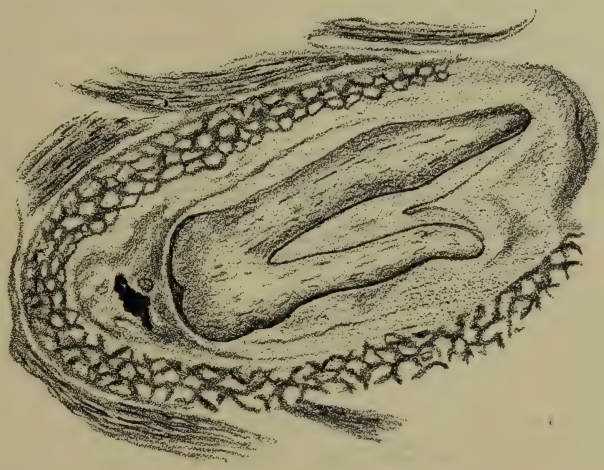

Fig. 5.

âgé, à mesure que l'édification de l'os est plus avancée. A cause de ce fait on peut considérer l'espace clair comme représentant la couche la plus interne de substance fondamentable, celle dont la formation est de date la plus récente. C'est ainsi que Fürstenberg, Neumann, Kœlliker interprètent la signification de la capsule claire qui entoure les ostéoblastes. Pour Oppel et Davidoff cette substance (capsule osseuse) serait même plus résistante que le restant de la substance osseuse.

La substance fondamentale. — Autour des ostéoblastes, dans les mailles du tissu réticulé primitif a lieu le premier dépôt de substance osseuse : nous l'avons observé chez le mouton au stade de 25 millimètres. Les ostéoblates perdant leurs prolongements dès qu'ils ont sécrété les premières couches de substance fondamentale, celle-ci

englobe l'étendue de plusieurs mailles de tissu réticulé; elle se présente en plages irrégulières, isolant les ostéoblastes des autres éléments du tissu réticulé de la zone qui s'ossifie. Cette substance fondamentale d'aspect homogène, est fibrillaire si on l'examine à un fort grossissement.

Son aspect fibrillaire s'accentue avec les progrès du développement. D'après Kœlliker, Retterer, la substance fondamentale serait exclusivement constituée par des fibrilles; ces fibrilles appartenant à un réticulum dont les mailles sont remplies par de l'hyaloplasma, deviennent ensuite des fibres épaisses qui s'anastomosent avec leurs congénères. D'après ces auteurs, ces fibrilles ne deviendraient pas fibres de Sharpey, celles-ci émaneraient directement du périoste.

Les travées osseuses. — La substance osseuse apparaît sous forme de plage dont la direction se rapproche de la verticale et qui par sa face concave interne circonscrit à distance le cartilage de Meckel. Cette substance a d'abord des limites indécises puis des bords nettement tranchés; elle s'organise pour figurer des lames osseuses principales et des travées intermédiaires. Entre les deux lames principales s'enfoncent les bourgeons dentaires. Les diverses travées enveloppées du tissu mésenchymateux de structure réticulée s'accroissent par adjonction d'assises nouvelles de substance osseuse. Les travées vont augmentant de nombre et de dimensions, s'unissant en un massif plus compact dans le voisinage du bord inférieur de l'os, s'élevant vers le bord alvéolaire pour envelopper les dents. Dans la région de la branche montante deux lames minces périphériques sont unies par des travées irrégulières.

Les vaisseaux. — Les vaisseaux apparaissent dans le voisinage du tissu osseux sur le mouton au stade de 5 centimètres, puis ils pénètrent dans les espaces clairs circonscrits par les lames osseuses. Dans ces espaces ils sont entravés de tissu réticulé.

Ces espaces conjonctifs acquièrent la valeur d'espaces médullaires. Nous avons vu l'existence des vaisseaux coïncider avec les stades où l'os prend une grande extension, mais nous n'avons pas observé d'autre rôle joué par ces vaisseaux qu'un rôle de nutrition.

Cependant, d'après Renaut, ils joueraient un rôle dans l'ossifica-

tion du maxillaire (résorption de certaines cloisons et formations de tissu spongieux).

Le périoste. — L'ensemble du tissu osseux est enveloppé par des assises de tissu conjonctif où les cellules sont allongées et fusionnées bout à bout par leurs prolongements. Ce tissu fasciculé est uni aux prolongements périphériques du tissu réticulé de la zone d'ossification, plus tard il est en contact direct des lames osseuses. Des vaisseaux se placent entre ces assises conjonctives et le tissu osseux, elles constituent l'ébauche du périoste.

Ossification dans des nodules cartilagineux. — Au sujet des nodules cartilagineux nos observations ne sont précises que sur l'embryon humain ; nous avons observé trois régions où l'ossification s'effectue dans de petits cartilages préexistants : région de la symphyse (extrémités antérieures de deux cartilages de Meckel), région du condyle et de l'angle du maxillaire (cartilages distincts). Des ostéoblastes pénètrent dans ces cartilages et s'y entourent de substance osseuse.

Masquelin, Stieda ont décrit des cartilages destinés à s'ossifier au niveau du condyle, de l'apophyse coronoïde, de l'angle, du bord alvéolaire.

Schaffer décrit un cartilage qui, de l'apophyse articulaire, se continue sur l'apophyse coronoïde en suivant le bord de l'échancrure sigmoïde.

L'intervention de ces cartilages dans la formation du maxillaire inférieur n'a qu'une très faible valeur morphogénique; ils ne servent qu'à modeler certaines régions spéciales. D'ailleurs il résulte des recherches de Renaut que les cartilages subissent la préossification puis se médullisant, sont fragmentés par les vaisseaux, sans donner naissance à aucune formation permanente.

Les alvéoles dentaires. — La substance osseuse du maxillaire prend dès le début du développement la disposition d'une gouttière longitudinale, limitée par les deux lames osseuses principales et ouvertes en haut vers la série des germes dentaires. Ceux-ci à mesure de leur développement s'enfoncent davantage dans l'épaisseur du tissu osseux ; « à partir de leur apparition ils jouent le rôle prépondérant dans le modelage de l'os », ainsi que nous l'avons indiqué

dans notre étude sur le développement du maxillaire inférieur.

Nous avons vu que sur les embryons âgés où les dents étaient arrivées à leur parfait développement, le tissu osseux les enveloppait complètement; les lamelles osseuses qui limitent les alvéoles deviennent plus minces, plus alvéolaires lorsque les dents sont complètement formées.

Robin et Magitot décrivent le processus de cloisonnement de la gouttière alvéolaire : « la face interne des lames ou rebords des maxillaires qui limitent les côtés de la gouttière, s'épaississent d'espace en espace lors de la genèse des follicules, et sous forme de petites saillies verticales placées en face l'une de l'autre de chaque côté. Bientôt ces épaississements s'avancent, se rejoignent et forment des cloisons complètes, divisant alors la gouttière en petites loges ou alvéoles. Chez l'homme ces cloisons n'existent pas avant le 6e mois. C'est toujours entre la première molaire et la canine, puis entre celle-ci et la deuxième incisive, que les rudiments de cloison se réunissent en premier lieu. Dès le milieu ou la fin du 4e mois, la première de ces cloisons existe déjà sous forme d'une trabécule étroite, grêle et mince, au fond de la gouttière, passant par-dessus les vaisseaux. Entre la canine et la deuxième incisive les prolongements se réunissent vers le 6e mois. Vers le 7e mois ils se réunissent entre les 2 incisives, après la naissance entre les molaires ». Zuckerkandl, Schenk ont observé des processus analogues effectuant la division de la gouttière en cases, en alvéoles.

L'accroissement de l'os. — L'accroissement de l'os se fait par adjonction de nouvelles lames osseuses; entre les assises conjonctives jouant le rôle de périoste et le tissu osseux il existe du tissu réticulé où prendront naissance de nouvelles formations osseuses. Sauf l'accroissement en épaisseur qui s'explique par l'existence d'un périoste, dans toutes les autres dimensions l'accroissement se fait par intussusception, par accroissement interstitiel.

Les rôles accordés par Kœlliker au cartilage articulaire, par Tomes à la région symphysaire sont forcément très restreints.

RECHERCHES EXPÉRIMENTALES

SUR L'ÉVOLUTION ET LE FONCTIONNEMENT

DE LA CELLULE RÉNALE

Par Auguste LELIÈVRE

Travail du Laboratoire de Thérapeutique de l'Université de Paris (Professeur A. Gilbert).

(*Suite et fin*[1].)

DEUXIÈME PARTIE

Influence du régime sur l'évolution de la cellule rénale.

§ 1. — *RECHERCHES ANTÉRIEURES*

Pour déterminer le rôle de la cellule rénale et son mode de fonctionnement, nous avons procédé de la façon suivante : nous avons rendu des animaux polyuriques, anuriques et azoturiques par des régimes divers, régime aqueux, régime sec, régime carné. Mais avant d'exposer nos recherches, il nous paraît intéressant de donner un aperçu des résultats obtenus par les auteurs qui ont employé les mêmes moyens expérimentaux — tout au moins l'anurie et la polyurie — pour faire l'étude de la cellule rénale.

A. *Travail de Sauer*[2]. — Sauer (1895), dans le travail qu'il entreprit à l'instigation de son maître Heidenhain sur l'histophysiologie du tube contourné, reconnut la nécessité de se placer dans des conditions expérimentales bien définies, si l'on veut pouvoir apprécier la valeur des divers états sous lesquels se présentent les tubes urinaires et leur épithélium. Il fit donc l'étude du rein chez des animaux privés d'eau et chez des animaux devenus polyuriques

1. Voir le numéro de septembre-octobre.
2. Sauer (H.), 1895, *loc. cit.*

par injection dans la veine jugulaire d'une solution aqueuse d'urée, de sucre ou de NaCl. Comme animal d'expérience, fait capital à signaler, il choisit le Chien.

De l'examen comparé des reins de ces animaux, il tira les conclusions suivantes :

1° La sécrétion n'a aucune influence sur la structure du protoplasma des éléments épithéliaux des tubes contournés.

Dans toutes les phases de la sécrétion, les bâtonnets de Heidenhain et les bordures en brosse présentent le même aspect : le noyau des cellules conserve toujours la même situation.

2° Des modifications sécrétoires ne s'observent que du côté de la lumière des canalicules contournés :

A. Quand la sécrétion de l'urine est abaissée au minimum, la lumière des canalicules est très étroite, les cellules épithéliales sont hautes et bombées.

B. Lorsque, au contraire, la sécrétion urinaire atteint son maximum, la lumière du tube contourné est largement ouverte, les cellules épithéliales sont basses, comme aplaties.

C. Des reins que l'on examine à un moment quelconque et sans tenir compte de la sécrétion montrent, outre ces deux phénomènes extrêmes (élargissement et rétrécissement de la lumière), une foule de stades intermédiaires.

B. *Travaux de M. Éd. Retterer*[1]. — Contrairement à Sauer, M. Éd. Retterer (1906) a montré, par le même mode d'expérimentation, que la cellule du tube urinaire présente de grandes variations de structure dans ses divers états fonctionnels et établi qu'elle est douée d'une activité de prolifération tout à fait spéciale, en rapport avec les phénomènes évolutifs dont elle est le siège.

a) *Régime sec et humide.* — Les expériences ont été faites sur le *Cobaye*; M. Retterer répartit ses animaux en deux lots égaux; il donna à chacun des deux la même quantité d'un diurétique déterminé (injections sous-cutanées de NaCl, urée) et il alimenta l'un

1. Retterer (Éd.), 1906, α) *De l'épithélium rénal dans quelques états fonctionnels du rein*, Comptes rendus de la Société de Biologie, p. 611. — β) *Du stroma rénal dans quelques états fonctionnels du rein*, Comptes rendus de la Société de Biologie, p. 560. — γ) *Contribution expérimentale à l'étude du rein*, Comptes rendus de l'Association des Anatomistes, Bordeaux, p. 6-13.

des lots avec une nourriture riche en eau — feuilles de chou, — tandis que l'autre recevait une nourriture sèche — son. — La quantité d'urine émise par les animaux est très différente, considérable pour le lot ayant reçu l'alimentation aqueuse, tandis que les animaux à l'alimentation sèche deviennent anuriques en quelques jours. Les animaux sacrifiés au bout de 7 jours présentaient des résultats des plus intéressants à l'examen histologique de leurs reins. Nous résumerons ici les résultats histologiques du travail de M. Retterer[1].

1° *Variations structurales du tube urinipare.* — α) *Rein anurique.* — Le corps cellulaire est formé d'un protoplasma homogène, finement granuleux; on ne peut y distinguer une structure réticulée. Le noyau occupe le pôle interne de la cellule; dans certaines cellules, il existe plusieurs couches de noyaux.

La lumière canaliculaire est libre ou occupée par un magma granuleux; souvent le tube est transformé en un cordon épithélial dont la partie centrale est formée de cellules granuleuses, sans réticulum bien net, contenant des noyaux pycnotiques.

β) *Rein polyurique.* — Dans sa zone sous-nucléaire, la cellule rénale est parcourue par des stries qui de la membrane propre gagnent la région nucléaire. Ces stries sont reliées entre elles par des filaments latéraux, très ténus; les mailles circonscrites par ce réseau sont remplies par l'hyaloplasma, colorable. Dans la zone supranucléaire, le corps cellulaire apparaît nettement réticulé; le noyau est unique.

La lumière des canalicules est libre ou obstruée par des cellules d'apparence réticulée.

2° *Phénomènes évolutifs de la cellule rénale.* — Ces résultats méritent d'être cités avec précision : Dans le rein polyurique et dans les tubes à lumière large le revêtement épithélial « se réduit à une mince couche de protoplasma commun qui ne possède qu'une rangée unique de noyaux. A mesure que ce protoplasma s'accroît et s'élève, les noyaux se divisent, d'où la formation d'une couche

1. En ce qui concerne les tubes glandulaires et non le stroma conjonctif; notons, à ce sujet, que M. Retterer a signalé le premier l'élargissement des espaces intertubulaires au cours de la polyurie.

épaisse présentant, de place en place, deux rangées de noyaux. Avec les progrès de cet accroissement et de cette multiplication, le tube glandulaire se transforme en un cordon plein de cellules épithéliales. Ensuite, les cellules centrales se désagrègent et tombent en déliquium, pendant que le noyau se ratatine et devient pycnotique. Dans le rein polyurique, les débris épithéliaux sont entraînés et balayés à mesure qu'ils se produisent, tandis qu'ils restent en place et figurent un magma central dans le rein anurique ».

b) *Élimination des matières colorantes.* — En expérimentant sur des Cobayes maintenus pendant trois à quatre jours au régime du son, et soumis à des injections sous-cutanées de bleu de méthylène, M. Retterer a constaté que : α) l'assise périphérique du tube urinipare contient de rares granulations bleues; β) l'assise interne du tube urinipare contient de nombreux grains bleus; γ) le magma central est un véritable amas de substance colorante.

« Le colorant arrive aux cellules périphériques et, à mesure qu'elles évoluent vers les couches moyennes et centrales, elles s'en imprègnent de plus en plus et finissent par en être complètement chargées. »

c) *Rein humain oligurique.* — Enfin, M. Retterer[1] contrôla ces résultats par l'examen du rein humain; chez un enfant atteint de rougeole, qui pendant 25 jours avait eu peu d'urine, malgré l'administration de diurétiques, il observa que de nombreuses cellules possédaient deux noyaux et qu'un certain nombre de tubes étaient transformés en cordons cellulaires; le magma qui centrait ces cordons était composé de cellules en voie de désagrégation, à noyaux pycnotiques.

De ses recherches, M. Éd. Retterer conclut que la cellule rénale évolue « comme toute cellule appartenant à un revêtement stratifié » et que « l'épithélium rénal naît, s'accroît et meurt comme celui d'une glande sébacée. A mesure que le sang amène au rein les matériaux étrangers ou les déchets, la cellule rénale s'en imprègne et, pendant qu'elle vieillit et tombe en déliquium, elle les entraîne au dehors ».

1. Retterer (Éd.) et Tilloy (G.), 1906, *Structure du rein oligurique*, Comptes rendus de la Société de Biologie, avril, p. 658.

En résumé, deux expérimentateurs, les seuls du reste, ont eu recours à l'anurie et à la polyurie pour faire l'étude de la cellule rénale et sont arrivés à des conclusions diamétralement opposées en ce qui concerne la morphologie, l'évolution et par là même le fonctionnement de l'épithélium rénal. Pour Sauer, la cellule rénale est immuable dans sa structure; pour M. Retterer, elle présente des changements structuraux caractéristiques. Sauer admet que l'excrétion rénale est afigurée, et se fait par dialyse; pour M. Retterer, elle est figurée et comparable à celle d'une glande sébacée.

§ 2. — *RECHERCHES PERSONNELLES*

Nos recherches ont porté sur des animaux normaux que nous avons soumis à des régimes divers : elles peuvent être rangées en plusieurs groupes suivant que nous avons fait l'étude du rein d'animaux maintenus :

A. — Au régime humide.

B. — Au régime sec.

C. — Au régime carné aqueux.

Sujets qui seront traités respectivement dans des paragraphes spéciaux.

Qu'il nous suffise de dire, dès le début, qu'en modifiant les conditions expérimentales simplement au point de vue de l'alimentation, nous avons obtenu des variations de structure du tube urinipare identiques à celles signalées par M. Éd. Retterer dans ses communications à la Société de Biologie et au Congrès des Anatomistes (1906).

*
* *

1° Technique histologique

Avant de commencer l'étude des régimes, nous croyons indispensable de dire quelques mots sur la technique histologique que nous avons employée, tant pour permettre de nous contrôler que pour parer à toute critique lorsque nous chercherons à formuler des conclusions.

1° *Prélèvement des pièces.* — Les précautions les plus rigoureuses ont été observées afin d'éviter l'apparition d'altérations cadavériques toujours

si précoces, comme l'ont montré *MM. Castaigne et Rathery*[1] et *A. Policard et Garnier*[2]; les pièces ont été prélevées immédiatement après la mort de l'animal par traumatisme bulbaire.

α) Ces pièces étaient enlevées sans qu'on y mît la main, en faisant rapidement au rasoir des scarifications parallèles, puis d'autres perpendiculaires aux premières: un coup de rasoir profond enlevait un grand nombre de petits cubes qui étaient immédiatement plongés dans les liquides fixateurs. L'épaisseur des fragments prélevés ne dépassait pas deux millimètres, leur surface trois à quatre millimètres.

β) Dans quelques cas, nous avons employé la technique suivante de M. Retterer : « après avoir ouvert, sur l'animal vivant, la cavité abdominale, on passe un fil autour de l'artère et de la veine de l'un des reins, et on en pratique la ligature avant de l'enlever et de le plonger dans le fixateur ».

2° *Procédés de fixation.* — D'autre part, afin d'éliminer autant que possible les modifications imputables aux réactifs fixateurs, nous avons eu recours à plusieurs liquides. Il est incontestable en effet que l'emploi exclusif d'un procédé de fixation, quelque irréprochable qu'il soit, présente des inconvénients et laisse souvent des incertitudes regrettables, auxquelles peut parer un examen comparé bien entendu[3]. A cet effet, nous avons toujours soumis à la fixation un grand nombre de fragments, et, parmi les fixateurs préconisés par les auteurs pour l'étude du rein, nous avons fait usage concurremment des liquides suivants : 1° liquide de Van Gehuchten, 2° de Zenker, 3° de Dominici, 4° de Rabl.

Lorsque nous avons fixé le rein en totalité, après ligature de ses vaisseaux, nous avons toujours fait usage du liquide de Zenker.

1° Nous nous sommes servi du *liquide de Van Gehuchten* en suivant la technique de Sauer, c'est-à-dire séjour des pièces dans le fixateur :

Alcool absolu	12 cc.
Chloroforme	6 —
Acide acétique glacial	2 —

1. J. Castaigne et Rathery, Archives de médecine expérimentale, 1902, t. XIV, p. 610.
2. A. Policard et M. Garnier, C. R. de la Soc. de Biologie, 1905, p. 678.
3. L'épithélium des tubes contournés est extrêmement délicat : tous les auteurs sont d'accord sur sa fragilité et sur la difficulté de le bien fixer; mais nous ne sommes nullement de l'avis des auteurs — Sauer, Renaut, Zoja, Castaigne et Rathery — qui prétendent que l'épithélium rénal ne peut être bien fixé que par les liquides chloroformiques. M. Policard (Presse médicale, 1906, p. 834) avoue n'avoir trouvé aucun avantage particulier à l'emploi du liquide de Van Gehuchten : d'après Ferrata (Archivio Anat. e. di Embryologia, 1905, p. 509), le liquide de Zenker vaut le mélange de Van Gehuchten et fixe également bien la cuticule striée et le protoplasma cellulaire. Notons enfin que la cuticule striée à laquelle les auteurs accordent aujourd'hui une grande importance peut se constater sur des pièces simplement fixées à l'alcool ou le formol salé, et que le liquide de Van Gehuchten, altérant les globules rouges, on est obligé, si l'on veut éviter cette fixation défectueuse, de l'additionner de bichlorure de Hg. (Monti).

pendant 3 heures à 3 heures et demie; puis passage dans l'alcool absolu de 15 à 20 heures — en ayant soin de changer l'alcool 1 ou 2 fois pour enlever toute trace de chloroforme. — Nous n'avons pas employé la technique préfixatrice de MM. Castaigne et Rathery, qui consiste à plonger les fragments 30 minutes dans un liquide salé dont le point de congélation est — 0°78. L'introduction des pièces dans le liquide salé modifiant les figures histologiques, comme l'ont prouvé les recherches de *Schmitter,* nous avons opéré sans les faire passer dans ce liquide.

2° *Le liquide de Zenker* a été employé suivant le procédé usité dans le laboratoire de M. Retterer. Les pièces sont mises dans une grande quantité de liquide de Zenker :

Liquide de Muller.
Bichlorure de Hg. Q. S. pour saturer à chaud.

additionné, au moment de l'emploi, d'acide acétique glacial dans la proportion de 3 p. 100. Séjour de 12 heures environ à l'étuve à 37°. Lavage à l'eau courante pendant 8 à 12 heures; puis passage dans l'alcool à 30° additionné de teinture d'iode, et dans les alcools de plus en plus forts jusqu'à l'absolu — 15 à 20 heures.

3° *Le liquide de Rabl*, nous a rendu de très bons services. Séjour de 12 heures dans le mélange suivant :

Solution aqueuse de chlorure de platine à 1 p. 100.	10 cc.
Solution aqueuse saturée de bichlorure de Hg.....	10 —
Eau distillée.....	20 —

Lavage à l'eau pendant quelques heures, et enfin déshydratation comme pour le liquide de Zenker.

4° Les pièces fixées par un séjour de 1 heure environ dans le liquide sublimé-iodé de Dominici :

Sublimé à saturation à 37°.....	20 cc.
Teinture d'iode officinale.....	2 —
Filtrer. — Ajouter,	
Formaldéhyde.....	2 —

subissent une déshydratation progressive par l'alcool iodé à concentration croissante, 70°, 90°, 95° et enfin alcool absolu pur.

Les quatre variétés de fixateurs ont été simultanément employées dans chaque expérience.

3° *Inclusion.* — Après déshydratation, passage dans le xylol jusqu'à transparence, les pièces sont portées dans un mélange à parties égales de xylol et de paraffine à l'étuve à 37° pendant 1 heure environ; puis mises dans de la paraffine fondant à 48°; passages par plusieurs bains successifs de paraffine à 48° et montage. L'inclusion à la paraffine a

toujours été de très courte durée, 1/2 à 3/4 d'heure en moyenne; dans quelques cas, nous avons pratiqué l'inclusion dans le vide.

4° *Méthodes de coloration.* — Les pièces ont été débitées en coupes sériées, de 3 μ, 6 μ, 10 μ[1] d'épaisseur, collées sur lame avec de l'eau albumineuse; étalement par la chaleur, égouttage et séchage à l'étuve.

Les colorations ont été effectuées avec l'hémalun de Mayer, l'hématoxyline de Delafield, le bleu de Unna... Les méthodes de coloration qui nous ont donné les meilleurs résultats sont :

A. *L'hématoxyline au fer*, suivant la méthode de M. Heidenhain [2]. — Coupes mises dans alun de fer à 2 p. 100 pendant 12 heures, lavage à l'eau, séjour dans la solution *mûre* d'hématoxyline à 1 p. 100 pendant 12 heures; lavage prolongé et décoloration dans la première solution d'alun de fer.

B. *L'hématoxyline*, suivant le procédé de M. Retterer; coloration pendant plusieurs heures par l'hématoxyline, lavage prolongé (12 à 20 heures) à l'eau courante.

C. *L'hémalun de Mayer*, après mordançage au bichromate de potasse.

La coloration protoplasmique a été faite, soit par une solution d'éosine ou d'aurantia, soit par la rubine acide en solution alcoolique faible, suivant le procédé de Sauer :

Solution aqueuse saturée de rubine S....	I à II gouttes.
Alcool à 70° ou 95°.....	20 cc.

Enfin nous avons dans quelques cas fait usage du mélange de Van Gieson ou de Schaffer, après coloration nucléaire par l'hématéine ou l'Heidenhain.

Montage à la résine damar ou à l'huile de cèdre.

*
* *

2° Exposé des faits.

A. *Régime aqueux.*

Technique. — Nos expériences ont porté exclusivement sur des Lapins (8) bien portants, ne présentant pas d'albumine dans les urines; les animaux destinés à cette étude étaient d'abord soumis, pendant un temps plus ou moins long, à une alimentation fixe (chou et son) pour obtenir, autant qu'il est possible avec le Lapin, une moyenne d'élimination urinaire.

1. Les coupes de 6 à 10 μ d'épaisseur sont réservées à l'étude du tissu conjonctif.
2. La coloration par l'hématoxyline ferrique, et mieux par l'hématoxyline vésuvine est celle qui nous a paru la plus sûre et la plus rapide pour découvrir les figures de division nucléaire.

Pour provoquer des éliminations aqueuses abondantes, sans user de l'administration de substances diurétiques dont on doit redouter l'action toxique sur le parenchyme rénal, nous avons eu recours aux deux procédés suivants :

1° Régime humide, c'est-à-dire alimentation exclusive de verdure.

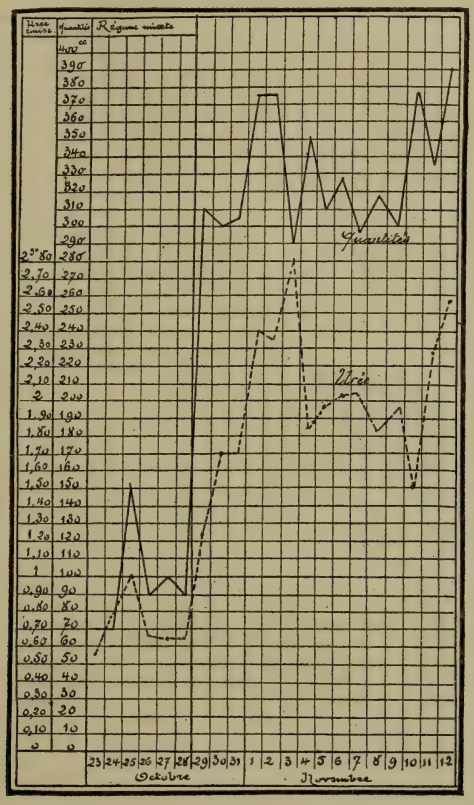

Fig. 1. — Exp. 124 : Élimination d'un Lapin soumis au régime humide (verdure).

2° A l'ingestion forcée d'eau, combinée au régime humide.

Le régime des Lapins, dans les deux cas, était de 300 à 500 grammes de verdure; à ceux de la seconde catégorie, pour exagérer les phénomènes de diurèse, nous faisions ingérer avec une pipette des quantités plus ou moins considérables d'eau tiède. Lorsque la quantité d'eau ingérée ou excrétée par les urines dépassait 500 centimètres, nous avons fait usage d'une solution faible en NaCl (4 à 5/1000e). Les animaux étaient placés dans des cages per-

mettant de recueillir l'urine au fur et à mesure de son excrétion; toutes les 24 heures elle était jaugée et analysée. Le régime aqueux a été poursuivi pendant 5-10-15 et 25 jours pour les Lapins

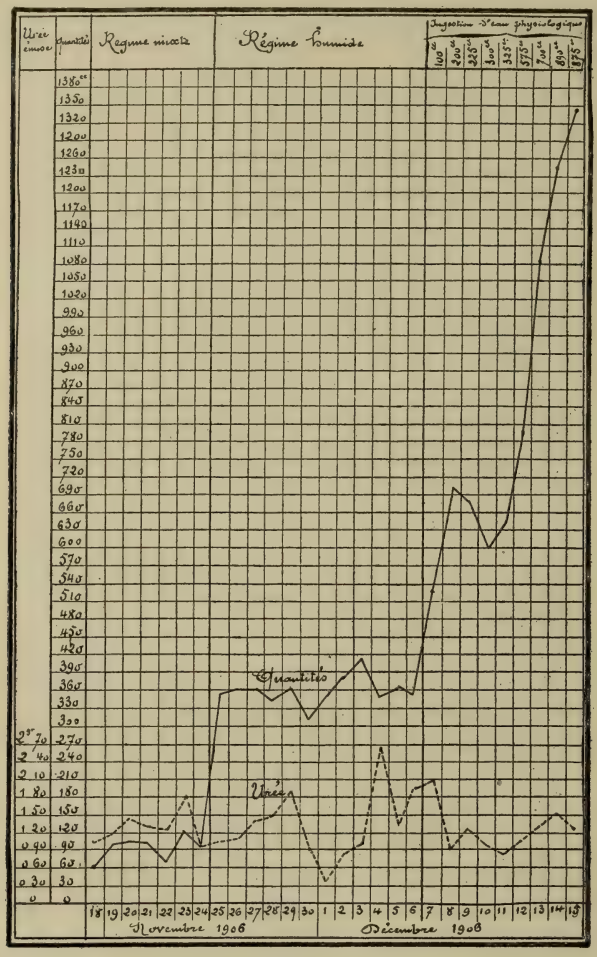

Fig. 2. — Exp. 143 : Élimination d'un Lapin maintenu au régime humide (verdure) avec ingestion d'eau.

soumis au seul régime de la verdure, et 10 et 21 jours pour les Lapins auxquels on faisait ingérer de l'eau.

Résultats fonctionnels. — Nous n'insisterons pas sur les résultats fonctionnels du régime aqueux; qu'il nous suffise de rappeler qu'il s'accompagne d'une élimination aqueuse considérable et qu'il n'entraîne qu'une légère augmentation de l'urée excrétée, comme le

montre le graphique 2, qui représente la courbe urinaire d'un animal de nos expériences [1].

Par ingestion d'eau cette diurèse peut devenir très intense, comme le prouvent les chiffres suivants [2] (animal du graphique 2; le 15 décembre, après le prélèvement des urines des 24 heures).

HEURES D'ÉMISSION	QUANTITÉS D'URINE	EAU INGÉRÉE
2 à 3 heures	75 cc.	75 cc. en 2 prises
3 à 4 —	91 cc.	150 cc. en 3 —
4 à 5 —	177 cc.	125 cc. en 3 —
5 à 6 —	296 cc.	100 cc. en 2 —
Totaux : 4 heures	639 cc.	450 cc.

Résultats anatomiques. — Les reins des animaux à polyurie moyenne (alimentation de verdure) ne présentent pas macroscopiquement de modifications appréciables; au contraire, les reins des Lapins à polyurie intense (ingestion d'eau) sont gonflés, et à la coupe paraissent imbibés d'eau, comme œdématiés; mais nous ne pouvons confirmer l'opinion de MM. *Lamy et Mayer* [3], d'après laquelle la densité du parenchyme rénal diminuerait au cours des polyuries.

Résultats microscopiques. — Nous avons constaté, à l'examen histologique, les mêmes modifications structurales chez les animaux soumis à une diurèse moyenne ou intense, mais à un degré bien moindre chez les premiers que chez les animaux en diurèse abondante par ingestion d'une grande quantité d'eau.

Examinées à un faible grossissement, les préparations de ces reins montrent des tubes urinipares [4] (tubes contournés et branche

1. Je prie mon ami L. Gery de recevoir ici tous mes remerciements pour le concours qu'il m'a prêté si gracieusement en dessinant les planches et les tableaux de ce travail.

2. Le nombre des Lapins dont nous avons établi le bilan des éliminations urinaires est assez considérable, mais comme nous estimons qu'il serait trop long et d'ailleurs superflu de citer toutes ces observations, nous nous bornons à représenter quelques courbes urinaires.

3. Lamy et Mayer, *Études sur la Diurèse*, Journal de physiol. et pathog. gén., 1906.

4. Sous le nom de tube urinipare, nous désignerons au cours de notre description et le tubulus contortus et la branche large de l'anse de Henle. Nous avouons ne pouvoir distinguer l'un de l'autre ces deux segments : pourvus tous les deux de la

ascendante de Henle) à lumière pleine ou étroite, et des tubes à lumière large.

1° *Tubes pleins ou à lumière étroite.* — Ces tubes, moins nombreux dans le cas de diurèse moyenne que dans le régime ordinaire des laboratoires, sont très rares dans les coupes des reins d'animaux fortement polyuriques.

A. *Tubes pleins.* — Ces tubes sont caractérisés par la présence au-dessus du revêtement épithélial adhérent à la membrane basale — bâtonnets de Heidenhain visibles dans la zone basale, contenu cellulaire homogène, granuleux — d'une autre assise cellulaire, dont les éléments présentent une structure nettement réticulée, et dont le protoplasma, renfermant des granulations clairsemées du fait de la disparition d'un grand nombre d'entre elles, prend souvent un aspect clair, tout à fait spécial. On trouve même des tubes dont la partie centrale est occupée par un réseau protoplasmique contenant un amas nucléaire plus ou moins important (de 2 à 5 noyaux). On n'observe jamais ou très rarement de cuticule dans ces tubes dépourvus de lumière (Fig. 3, Pl. I).

B. *Tubes à lumière étroite.* — Les cellules des tubes à lumière étroite présentent la structure normale; la striation de Heidenhain est nettement visible dans la zone périphérique de la cellule; elle s'arrête à peu près au niveau du noyau. Celui-ci est rapproché de la surface libre de l'élément cellulaire; parfois on trouve dans la zone basale de la cellule un second noyau, de dimensions réduites. Il n'est pas très rare de voir des noyaux allongés suivant le grand axe de la cellule, en voie d'étranglement.

La cuticule qui revêt ces tubes est épaisse, homogène, et délimite une cavité canaliculaire irrégulière, de forme étoilée, le plus souvent virtuelle, la cuticule comblant totalement la lumière.

Notons enfin que la cuticule présente d'assez grandes variations de hauteur dans des tubes voisins.

2° *Tubes à lumière large.* — L'étude histologique permet de constater dans leur épithélium de revêtement des modifications portant sur le corps cellulaire, le noyau, la cuticule, sur la lumière,

striation de Heidenhain, d'une cuticule striée (Solger), la méthode de reconstruction seule permet d'affirmer auquel des deux on a affaire.

et enfin des variations de structure du tissu conjonctif intertubulaire.

A. *Corps cellulaire.* — Le revêtement épithélial est constitué par une assise cellulaire dont l'ensemble forme un cylindre très régulier, sans sinuosités, circonscrivant une lumière large; quelques tubes conservent un aspect sinueux, dû à la proéminence de certaines cellules au niveau du noyau. Les caractères de l'épithélium ont changé; il est bas, aplati, et dans les polyuries intenses la hauteur du protoplasma n'est souvent plus guère que celle du noyau; parfois la cellule fait saillie au niveau de celui-ci, plus haut que le revêtement épithélial, donnant une apparence festonnée à la cavité du tube urinipare.

Les cellules des tubes présentent des séries parallèles de filaments qui, partant de la membrane basale, gagnent la région nucléaire, atteignent la zone interne et se prolongent jusqu'à la cuticule, traversant la cellule dans toute sa hauteur. Ces stries, en même temps qu'elles sont plus apparentes que normalement, sont plus écartées les unes des autres que dans les tubes à lumière étroite, mais l'aspect des cellules reste régulièrement homogène, il n'existe pas de vacuoles, ni d'espaces clairs dépourvus de granulations cytoplasmiques.

B. *Noyau.* — Les cellules de ces tubes ne possèdent qu'un seul noyau, sphérique ou ovalaire, parfois irrégulier; il siège dans la zone interne, sous la cuticule striée, et fréquemment les noyaux ovalaires sont disposés perpendiculairement à la surface de la cellule épithéliale, donnant à la coupe transversale du tube un aspect radié. On ne note pas de modifications de volume du noyau.

C. *Cuticule.* — La cuticule est très bien conservée; rarement homogène, elle est le plus souvent très finement striée : il semble que sa striation devienne plus évidente en même temps que l'élargissement de la lumière tubulaire; sa base d'implantation est très nettement marquée par un pointillé plus foncé.

D. *Lumière tubulaire.* — La lumière canaliculaire apparaît élargie (dans les polyuries intenses). Cet élargissement, déjà marqué dans le cortex corticis, est plus évident dans la zone pro-

fonde de la couche corticale, avoisinant la substance médullaire[1].

Cette lumière est libre, c'est-à-dire ne renferme aucun produit d'expulsion cellulaire; mais dans quelques rares canaux elle est occupée par des débris cellulaires. Ces débris se présentent sous plusieurs aspects :

1° Tantôt ces débris sont englobés dans un réticulum.

La cavité des tubes est cloisonnée par de fins tractus hématoxylinophiles, qui circonscrivent des alvéoles de forme variable (rectangulaires en général, plus rarement ovalaires).

Ces alvéoles sont :

α) *Vides.*

β) Ou bien contiennent des granulations à affinité pour les colorants plasmatiques; ces granulations sont saupoudrées dans l'alvéole et très souvent se groupent le long des cloisons qui limitent l'alvéole (Fig. 1, Pl. I).

γ) Parfois l'alvéole renferme un noyau entouré de granulations cytoplasmiques (Fig. 2, Pl. I), et plus ou moins vivement coloré.

2° Tantôt ces débris sont libres dans la cavité tubulaire.

Il n'existe plus de réticulum intracanaliculaire; on rencontre seulement des granulations fuchsinophiles parsemées dans la lumière, et souvent au milieu d'un amas granuleux, on aperçoit une masse nucléaire bien conservée.

Ces détritus cellulaires n'existent que dans les tubes urinipares; ils ne dépassent jamais le collet du corpuscule, et dans les tubes urinifères on ne distingue plus de réticulum; on ne retrouve dans ces canaux que de très rares détritus nucléaires.

E. *Membrane basale.* — La membrane basale ne présente pas de modifications appréciables; dans les polyuries intenses, elle semble cependant moins nettement délimitée.

F. *Tissu conjonctif intertubulaire.* — Au cours des polyuries moyennes, les espaces intertubulaires ne subissent pas de changement; les tubuli sont placés au contact les uns des autres, accolés par leurs membranes basales, et ne laissent entre eux que des espaces restreints.

1. Fait signalé par MM. Dalous et Serr, C. R. Soc. biologie, 1906, Journ. de physiol. et path. gén., 1907, p. 109.

Dans les polyuries abondantes, les tubuli ne sont plus au contact les uns des autres; le tissu conjonctif intertubulaire est plus apparent que normalement; on y reconnaît quelques fibrilles et des noyaux cellulaires; il revêt l'aspect d'un tissu conjonctif lâche. Cette modification de structure est surtout évidente dans la zone profonde de la couche corticale, au voisinage de la substance médullaire, là où la lumière des tubuli est largement béante.

3° *Desquamation épithéliale.* — On peut observer, mais rarement, dans les tubes à lumière ouverte, des phénomènes de desquamation cellulaire qui expliquent la production des détritus cellulaires qui encombrent certains canalicules.

Au niveau de cellules dont le protoplasma renferme deux noyaux superposés, on peut voir, après ou sans disparition de la cuticule striée, le pôle interne de l'élément cellulaire s'effondrer avec son noyau dans la lumière canaliculaire et donner ainsi naissance aux débris cellulaires que nous avons déjà signalés (γ); on comprend facilement que, par fonte progressive des granulations cytoplasmiques, ces cellules desquamées arrivent à n'être plus représentées que par un simple tractus, conservant plus ou moins bien (compression réciproque, refoulement par le flux aqueux...) la forme de la cellule originelle.

Dans d'autres cas, des cellules qui paraissent uninucléées (elles peuvent posséder deux noyaux juxtaposés, l'un qui est expulsé dans la lumière canaliculaire, le second restant en place, mais non visible sur la coupe) expulsent, après déchirement de la cuticule striée, leur protoplasma et leur noyau; mais il reste toujours à la base des éléments ainsi mutilés une couche protoplasmique épaisse. Nous retrouverons ce phénomène, avec une plus grande fréquence, en étudiant le régime carné.

4° *Prolifération cellulaire.* — Sur un grand nombre de préparations, nous avons recherché les figures de division cellulaire, sans découvrir une seule figure de division mitosique dans l'épithélium des tubes urinipares. Alors qu'il n'est pas exceptionnel de rencontrer des cellules binucléées ou à noyaux étirés, déformés, étranglés, montrant l'ébauche d'un travail de division par voie directe, nous

n'avons pu observer une seule figure de division mitosique de l'épithélium des canalicules urinipares. Ce n'est que dans les tubes urinifères, dans les canaux collecteurs, que nous avons constaté quelques figures de karyomitose et même, dans un tube de Bellini, nous avons rencontré deux phases de la division karyokinétique dans deux cellules voisines (spirème et plaque équatoriale).

En résumé, nous pouvons retenir de cette étude que, sous l'influence du régime aqueux :

1° Les canalicules pleins ou à lumière obstruée par des déchets cellulaires sont très rares;

2° Les tubes urinipares se présentent avec une lumière large, libre de tout détritus ou réticulum.

B. *Régime sec.*

Nous avons expérimenté sur des Lapins (4) et principalement sur des Souris blanches (8). Ce dernier animal se prête admirablement à ce genre de recherches par sa faculté de supporter la privation d'eau pendant un temps très long. Nos animaux ont été soumis au régime exclusif du son — Lapins — ou du grain — Souris —, privés de toute eau de boisson et sacrifiés au 14e jour pour les Lapins, au 7e, 14e, 30e et 54e jour pour les Souris.

Les urines furent recueillies — pour les Lapins seulement — avant l'institution du régime et pendant l'expérience; elles furent analysées au point de vue de la densité, de la quantité d'urée, et de l'albumine.

Résultats fonctionnels. — Le régime sec entraîna une diminution de poids des Lapins; l'amaigrissement des animaux devint très sensible dans les derniers jours de l'expérience au point de perdre respectivement 545 gr. et 655 gr. de leur poids.

Les Souris blanches, au contraire, augmentèrent légèrement de poids, puisque parties du poids initial de 16 à 17 grammes elles atteignaient 16 gr. 50-17 gr. au 14e jour, 17 gr.-20 gr. au 30e jour, 19 gr. 5-20 gr. au 54e jour.

Ajoutons que ce régime ne détermina aucun trouble chez les animaux; ils sont tous restés en bon état.

Si on considère les graphiques (3 et 4) qui représentent l'élimi-

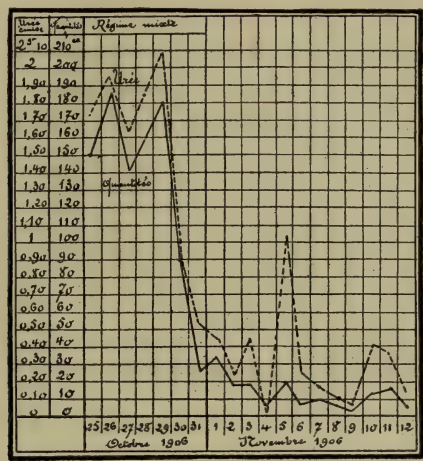

Fig. 3. — Exp. 127 : Élimination d'un Lapin maintenu au régime sec (son).

nation de deux Lapins au régime sec, on voit que sous l'influence de ce régime les animaux deviennent oliguriques et enfin anuriques.

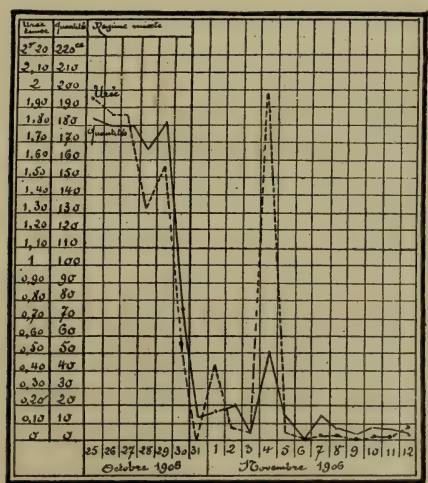

Fig. 4. — Exp. 130 : Élimination d'un Lapin soumis au régime sec (son).

L'analyse chimique des urines y décela des traces d'albumine très légères et inconstantes.

Résultats anatomiques. — Le seul point à signaler est l'augmen-

tation de poids des reins des Souris, comme le montrent les chiffres suivants :

NUMÉRO D'ORDRE	SURVIE	POIDS TOTAL	POIDS DES REINS
Souris bl. n° 1. ♂.	7 jours.	16 gr.	0 gr. 19
— n° 2. ♀.		16 gr.	0 gr. 20
Souris bl. n° 3. ♀.	14 jours.	17 gr.	0 gr. 27
— n° 4. ♀.		16 gr. 50	0 gr. 24
Souris bl. n° 5. ♂.	30 jours.	20 gr.	0 gr. 33
— n° 6. ♂.		17 gr.	0 gr. 29
Souris bl. n° 7. ♀.	54 jours.	0 gr.	0 gr. 45
— n° 8. ♂.		19 gr. 50	0 gr. 42

Le poids de ces organes a plus que doublé, alors que l'animal n'a augmenté que du quart de son poids initial. Cette augmentation de poids des reins dans le régime sec est à rapprocher de celle que nous signalerons en faisant l'étude macroscopique des reins dans le régime carné aqueux.

Résultats histologiques. — Nous avons procédé à un examen microscopique de certains organes — foie, intestin, reins —; nous ne parlerons que de ces derniers et spécialement du tube urinipare.

Tubes urinaires de Lapins après 14 jours de régime sec.

1° Le tube urinipare. — L'examen histologique montre que les tubes sont, les uns vides — soit à lumière large ou étroite —, les autres pleins.

A. Dans les canalicules vides, à lumière large, l'épithélium est bas; les noyaux sont situés dans la zone moyenne du corps cellulaire ou dans la zone voisine du bord interne, sous la cuticule striée. Ces tubes sont très rares.

B. La plupart des tubes vides présentent en effet une lumière très étroite; leur épithélium de revêtement est haut, le plus grand nombre des cellules ne possèdent qu'un noyau, mais il en est qui ont deux noyaux. Les noyaux sont juxtaposés ou superposés, cette dernière disposition étant la plus fréquente. On rencontre aussi, mais plus rarement, des cellules à trois noyaux, deux noyaux juxta-

posés reposant sur la membrane basale, le troisième central ou interne est couché sur les deux noyaux périphériques.

La lumière de ces tubes — à lumière large ou étroite — est libre de tout débris cellulaire; la zone interne de l'épithélium est recouverte par la cuticule d'apparence homogène.

C. La majorité des tubes sont pleins. On voit dans la lumière de ces canalicules des cellules épithéliales en voie de régression; ces cellules sont assez souvent nettement délimitées, présentent un aspect clair dû à la fonte de leur protoplasma et possèdent des noyaux fortement colorés par l'hématoxyline. Ces noyaux ont conservé les dimensions normales; parfois cependant, ils sont moins volumineux que les noyaux de l'épithélium pariétal.

Le nombre des cellules en désagrégation dans la lumière tubulaire est variable; tantôt une, tantôt deux, trois et même quatre; dans ces cas, le tube apparaît comme un cordon cellulaire : il n'est pas rare de voir le calibre d'un tubulus presque totalement obstrué par une seule cellule (Fig. 4, Pl. I). Dans ces tubes, la cuticule revêt, lorsqu'elle existe, un aspect homogène.

2° *Tube urinifère et glomérule.* — A l'examen des tubes de Bellini, de la branche grêle de l'anse de Henle, on retrouve dans la lumière de ces canaux des noyaux et des cellules en désagrégation, provenant des tubuli contorti et de la branche ascendante de Henle. La capsule des corpuscules de Malpighi ne renferme aucun exsudat, aucun détritus cellulaire; il n'existe pas d'infiltration du tissu conjonctif intercanaliculaire.

3° *Phénomènes de desquamation.* — Notons qu'il existe des canalicules qui permettent de suivre la façon dont les segments vides se transforment en segments pleins. On voit, en effet, dans des tubes vides, des cellules binucléées par superposition expulser dans la lumière canaliculaire la partie interne de leur protoplasma avec le noyau central; la masse protoplasmique externe, pourvue elle aussi d'un noyau, reste en place, adhérente à la membrane basale. Ces phénomènes de desquamation sont assez fréquents pour qu'il soit possible de les observer au niveau de plusieurs cellules sur la coupe transversale d'un tubulus (Fig. 5, Pl. I).

On voit encore, sur des cellules hautes, bombant fortement dans

la lumière, binucléées, apparaître un étranglement qui en s'accentuant va libérer une masse protoplasmique nucléée; on peut saisir ces bourgeons en train de se détacher et les retrouver dans la lumière où ils subissent une dissolution de leurs éléments. Il est à remarquer que, dans ces cas, les cellules binucléées ne possèdent plus de cuticule; celle-ci s'arrête au niveau de l'étranglement cellulaire.

4° *Prolifération cellulaire.* — On n'observe pas de figures de division indirecte dans les tubes urinipares, mais seulement des divisions directes. Dans les tubes urinifères (à l'exception de la branche grêle de Henle), il est assez fréquent de voir des noyaux en voie de division indirecte.

Tubes urinaires de Souris.

A. *Après 7 jours de régime sec.* — Les reins de ces animaux se distinguent difficilement de ceux d'animaux soumis à un régime mixte (grain, chou et eau). On retrouve des tubes à lumière large et à épithélium bas; d'autres à épithélium haut délimitant une lumière étroite, très souvent comblée par la cuticule striée. Ces tubes à épithélium haut sont plus nombreux que d'ordinaire; les cellules à deux noyaux superposés ou juxtaposés sont assez rares. La lumière canaliculaire montre de rares détritus, — filaments, granulations cytoplasmiques ou nucléaires, — mais on n'observe pas de cellules — avec noyau bien conservé — en voie de régression.

B. *Après 14 jours de régime sec.* — Les tubes urinaires présentent des variations de structure qui sont analogues à celles des Lapins, quoique moins accentuées. Les canalicules pleins existent, mais en bien plus petit nombre. Notons encore que, dans les cellules binucléées, le noyau périphérique est souvent moins volumineux que le noyau central. De même, dans les cellules à noyaux juxtaposés, l'un des noyaux a généralement des diamètres inférieurs à l'autre noyau.

Nulle part nous n'avons constaté de figures de division nucléaire par karyomitose ou par amitose.

C. *Après 30 jours de régime sec.* — Les préparations de ces reins

offrent des images très nettes; on dirait une couche épithéliale continue, divisée en territoires distincts par autant de membranes propres.

Les tubes vides, à lumière large ou étroite, sont rares; la plupart des canalicules sont transformés en segments pleins, soit par la prolifération de leur épithélium de revêtement qui devient stratifié, soit par l'obstruction de la lumière par des cellules desquamées (Fig. VI, Pl. I et fig. VIII, Pl. I).

Dans le premier cas, les canalicules se présentent sous forme de cordons épithéliaux; d'un point de la membrane basale au point opposé, on compte trois, quatre rangées de noyaux à dimensions variables; tantôt ce sont les noyaux centraux, tantôt les noyaux périphériques qui sont les plus volumineux.

Dans le second cas, la lumière tubulaire est comblée par un magma granuleux, avec des noyaux pycnotiques. Lorsque la disparition de la lumière tient à la stratification de l'épithélium, le bord interne des cellules centrales est dépourvu de cuticule striée; elle persiste parfois, au contraire, lorsque la lumière est occupée par des cellules en voie d'histolyse (Fig. VII, Pl. I).

Les figures de division nucléaire doivent être rares; nous n'avons pu observer qu'une seule figure de division mitosique, mais sans distinguer les asters achromatiques; aussi ne peut-elle être considérée comme typique. On rencontre assez souvent des noyaux volumineux, allongés, à grand axe dirigé dans le sens de la hauteur de la cellule; certains de ces noyaux présentent un étranglement central, ce qui permet de penser à l'existence de phénomènes de division amitotique.

D. *Après 54 jours de régime sec.* — C'est sur ces reins que nous avons noté les variations structurales les plus intéressantes et que l'on peut le mieux étudier le processus des modifications anatomiques, leur évolution.

Il n'existe plus de tubes urinipares à lumière libre : la lumière des uns est occupée par des cellules desquamées, complètement isolées de l'épithélium pariétal dont elles sont séparées dans certains cas par une cuticule striée intacte. Ces éléments cellulaires présentent une forme arrondie, parfois en croissant; leur noyau,

volumineux, généralement incurvé, se colore fortement par l'hématoxyline (Fig. X, Pl. II).

Les autres tubes, transformés en cordons épithéliaux, revêtent l'aspect déjà rencontré à l'examen des canalicules de souris après 30 jours de régime sec, c'est-à-dire cellules binucléées, cellules à trois noyaux, stratification de l'épithélium, disparition de la cuticule que la fuchsine acide ne révèle que sur les éléments cellulaires pourvus d'un seul noyau (Fig. X, Pl. II).

Notons que la stratification épithéliale se poursuit jusque dans la cavité corpusculaire, dans sa partie juxtatubulaire[1]. On constate assez souvent que, dans cette zone, la capsule de Bowman est tapissée par des cellules hautes, plurinucléées, dépourvues de toute cuticule striée (Fig. IX, Pl. I).

Certains tubes sont remplis par des masses cellulaires, de véritables calculs épithéliaux, formés de couches de cellules desquamées autour d'un noyau central qui représente le vestige de la première cellule tombée dans la lumière tubulaire. Ces cellules sont petites, à protoplasma peu abondant, à noyau très réduit; leur forme est aplatie, leurs limites assez nettes. Ces agglomérations cellulaires ne se rencontrent que dans le tube urinipare; on ne les observe ni dans les branches descendantes de l'anse de Henle, ni dans les autres tubes vecteurs. Dans quelques cas, nous les avons rencontrées au niveau du col du tubulus contortus, fermant l'orifice de communication de la cavité corpusculaire avec le canalicule contourné. Sur les coupes longitudinales des tubes, on voit plusieurs de ces masses cellulaires échelonnées dans la lumière, prenant la disposition d'un chapelet. Autour de ces amas épithéliaux, lorsqu'ils sont assez développés, on note un refoulement de l'épithélium pariétal du tube, qui s'aplatit; parfois même la masse est enchâssée dans 'épithélium de revêtement. Sur les coupes transversales des tubes urinipares, ces calculs cellulaires obstruent totalement la lumière du tube; tantôt ils sont séparés de l'épithélium pariétal par une fente circulaire.

1. C'est-à-dire dans la zone recouverte par un épithélium ayant les caractères de celui qui revêt le tubulus contortus et pourvu à l'état normal d'une cuticule striée (Voir Ferrata, 1905, Archivio di Anat. ed. Embriologia).

On note enfin l'existence dans certains tubes, à l'état libre ou enchâssées dans les cellules tombées dans la lumière canaliculaire (Fig. XII, Pl. II), de masses plus ou moins régulières, se colorant intensivement par l'hématéine; ces masses, constituées probablement par des phosphates, se retrouvent dans des cellules en voie de desquamation ou encore adhérentes à l'assise épithéliale périphérique (Fig. XIII, Pl. II). Les légendes détaillées qui accompagnent les figures XI, XII, et XIII, nous dispensent d'insister sur ces formations intratubulaires.

L'épithélium de revêtement des tubes est constitué par des cellules uninucléées ou plurinucléées; on peut observer des cellules en voie de desquamation; la cellule desquamée vient s'accoler à la masse épithéliale qui occupe la lumière canaliculaire, s'aplatit, s'incurve, pendant que son noyau se déforme en calotte, se ratatine et finalement devient pycnotique.

On ne rencontre pas de noyaux en voie de division indirecte (nettement typique), mais seulement en division directe.

Si on compare les résultats histologiques des expériences sur la Souris, si on apprécie les modifications observées, on voit que :

Au 7e jour, il existe une augmentation de nombre des cellules à plusieurs noyaux, sans qu'on puisse noter dans les tubes urinipares quelque autre modification histologique.

Vers le 14e jour, le rein se distingue par la diminution considérable des tubes à lumière vide, que cette lumière soit large ou étroite. Dans les autres tubes, l'épithélium pariétal renferme de nombreuses cellules plurinucléées, la lumière est occupée par des cellules en désagrégation.

Après 1 mois de régime sec, la majorité des tubes ne présentent plus de lumière, soit que l'épithélium stratifié les transforme en cordons épithéliaux, soit que la lumière soit obstruée par des cellules desquamées.

Vers le 55e jour, les tubes à lumière vide ont complètement disparu; il n'existe plus que des cordons épithéliaux ou des tubes à lumière occupée, soit par des calculs cellulaires, soit par des calculs composés probablement de phosphates.

Retenons de ces expériences que : 1° Sous l'influence du régime

sec, les tubes urinipares présentent des phénomènes prolifératifs ; on note un accroissement et une multiplication des cellules épithéliales, conduisant, si l'expérimentation dure un temps assez long, à la stratification de l'épithélium, cependant que les assises internes desquament, se désagrègent et concourent à la formation de calculs cellulaires ;

2° La multiplication nucléaire semble s'effectuer par division amitotique : les rares figures de division mitosique rencontrées ne peuvent être regardées comme typiques.

C. *Régime carné aqueux.*

Technique. — Pour les expériences relatées ci-dessous, les animaux utilisés ont été le Lapin (4) et la Souris blanche (16). Ces animaux peuvent être facilement nourris avec de la viande ; mais l'alimentation carnée absolue s'accompagnant rapidement chez les Lapins de putréfactions intestinales mortelles (Kionka), nous avons eu soin d'ajouter à leur régime carné un repas de verdure ; les Souris, après un régime mixte (grain et viande) durant quelques jours, supportent admirablement l'alimentation carnée exclusive.

Nos animaux ont été nourris à la viande crue de cheval ; à tous l'eau de boisson avait été maintenue.

Le régime a été poursuivi, pour les Lapins pendant 23 à 34 jours ; nous avons soumis les Souris à l'alimentation carnée absolue pendant une période de 15 jours (5 Souris) et de 30 jours (5 Souris).

Pour que nos recherches soient plus démonstratives, nous avons substitué le régime végétal au régime azoté sur des Souris (6) nourries avec de la viande pendant un mois, et nous les avons sacrifiées respectivement au 5e, 7e, 10e, 15e, 20e et 25e jour après le retour au régime du grain.

Comme dans les recherches précédentes, les urines des Lapins, soigneusement recueillies et mesurées avant l'institution du régime et pendant l'expérience, furent analysées au point de vue de la quantité d'urée, de NaCl, d'indican et d'albumine.

Résultats fonctionnels. — Le poids des animaux augmente sen-

siblement au cours du régime carné — de 200 à 300 grammes pour les Lapins, — 1 à 5 grammes pour les Souris. Ce régime n'entraîna pas de diarrhée.

Modifications des urines. — Les urines ne sont pas devenues acides. En jetant un coup d'œil sur les graphiques (5 et 6) qui

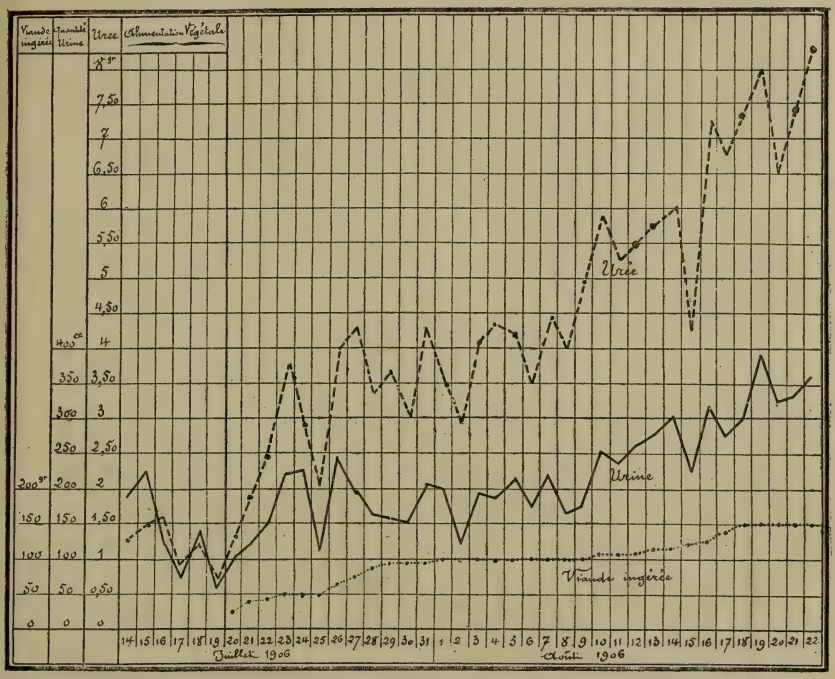

Fig. 5. — Exp. 49 : Élimination d'un Lapin soumis au régime carné aqueux.

représentent les quantités d'urine et d'urée éliminées par deux animaux soumis au régime carné aqueux, on note :

α) *Une augmentation de la quantité d'urine* : cette augmentation ne s'accompagne pas d'une diminution de la densité ou du moins celle-ci n'est pas exactement en proportion inverse de la première.

β) *Une augmentation considérable de la quantité totale d'urée* éliminée par jour, traduisant une augmentation notable de la quantité d'urée 0 p. 1000.

La quantité d'urée excrétée monte progressivement pendant l'expérience ; de 1 gr. 16 à 3 gr. 70 à l'état normal, elle monte en présentant des oscillations à 4, 5, 7, 8 grammes et même 10 et 11 grammes.

L'analyse chimique des urines n'y décela pas d'albumine; l'indicanurie ne fut observée que dans un cas et seulement dans les premiers jours du régime carné.

Résultats anatomiques. — Sous l'influence du régime carné, les

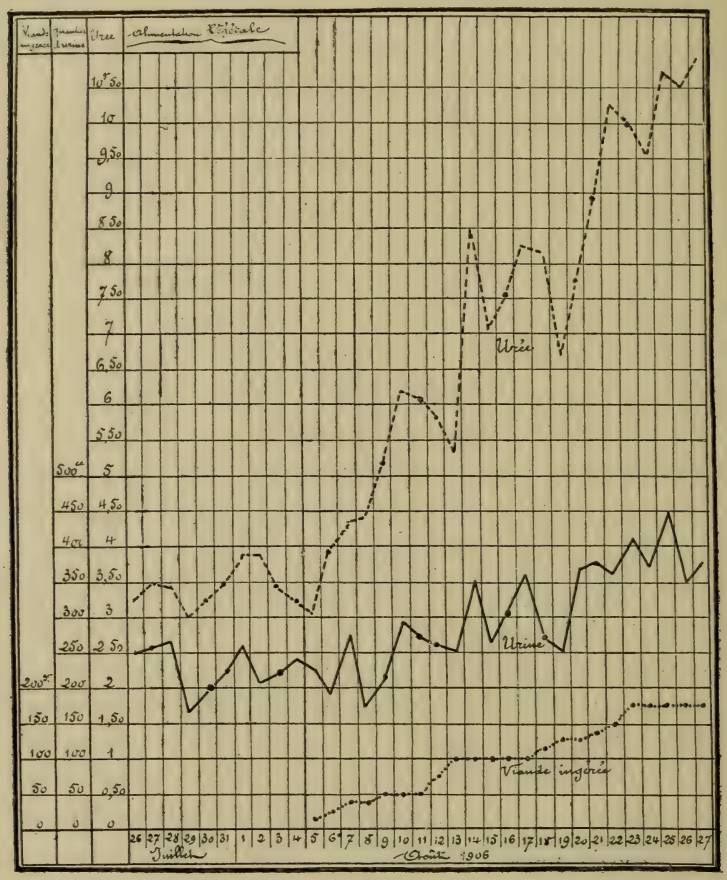

Fig. 6. — Exp. 52 : Élimination d'un Lapin maintenu au régime carné aqueux (viande de cheval).

reins des animaux augmentent de poids : cette augmentation, sensible pour les Lapins[1], est frappante pour les Souris soumises à l'alimentation carnée exclusive[2] :

1. Nous ferons remarquer que les variations individuelles, chez les Lapins normaux, sont assez notables pour qu'une étude portant seulement 4 Lapins au régime carné, ne puisse être considérée comme suffisante pour établir les variations du poids du rein, au cours de l'alimentation carnée, chez ces mêmes animaux.

2. Cette augmentation de poids du tissu rénal, conséquence du régime azoté, a été

Souris granivores.

NUMÉRO D'ORDRE	POIDS TOTAL	POIDS DES REINS
Souris bl. n° 9. ♀	15 gr.	0 gr. 23
— n° 10. ♀	16 gr.	0 gr. 24
— n° 11. ♂	16 gr.	0 gr. 22
— n° 12. ♀	15 gr.	0 gr. 22
— n° 13. ♀	16 gr.	0 gr. 24
Moyenne		0 gr. 23

Souris carnivores.

NUMÉRO D'ORDRE	POIDS TOTAL	POIDS DES REINS
A. Régime = 15 jours.		
Souris bl. n° 14. ♀	17 gr.	0 gr. 32
— n° 15. ♂	16 gr.	0 gr. 30
— n° 16. ♂	17 gr.	0 gr. 31
— n° 17. ♀	16 gr.	0 gr. 30
— n° 18. ♂	17 gr. 50	0 gr. 34
Moyenne		0 gr. 31
B. Régime = 30 jours.		
Souris bl. n° 19. ♂	22 gr. 50	0 gr. 48
— n° 20. ♀	20 gr.	0 gr. 39
— n° 21. ♀	21 gr.	0 gr. 47
— n° 22. ♀	20 gr.	0 gr. 40
— n° 23. ♂	20 gr. 50	0 gr. 43
Moyenne		0 gr. 43

Après substitution du régime végétal au régime carné poursuivi pendant un mois, cette augmentation de poids des organes rénaux descend très rapidement et revient au chiffre normal en 5 à 6 jours :

signalée par M. Frédéric Houssay, dans ses expériences sur les Poules carnivores. — *Sur la Mue, l'excrétion et la variation du rein chez les Poules carnivores de 2e génération*, Comptes rendus de l'Académie des Sciences, 1901, t. CXXXIII, p. 1225, et 1902, t. CXXXV, p. 1065. — M. Houssay a noté que les reins gagnent en poids près d'un tiers et que le poids des reins augmente en même temps que la quantité d'urée excrétée par jour; il croit que la modification du régime alimentaire entraîne une hypertrophie rénale, relevant du surcroit du travail, mais l'examen histologique des organes n'a pas été pratiqué.

Retour au régime végétal.

NUMÉRO D'ORDRE	SURVIE	POIDS TOTAL	POIDS DES REINS
Souris bl. n° 24. ♂...	5 jours.	17 gr.	0 gr. 27
— n° 25. ♂...	7 jours.	18 gr. 50	0 gr. 25
— n° 26. ♀...	10 jours.	19 gr.	0 gr. 26
— n° 27. ♂...	15 jours.	16 gr. 50	0 gr. 24
— n° 28. ♀...	20 jours.	16 gr.	0 gr. 22
— n° 29. ♀...	25 jours.	18 gr.	0 gr. 23

Nous nous bornons à citer ces faits, sans les développer; nous les citons seulement pour mémoire et pour indiquer que le régime carné ne donne pas de résultats différents de ceux précédemment énoncés dans l'étude du régime sec.

Nous n'insisterons pas sur les modifications des autres organes au cours du régime carné; nous signalerons toutefois une augmentation de volume du foie, dont le poids semble progresser parallèlement à celui du tissu rénal[1].

En résumé, l'activité anormale des reins — prouvée par l'exagération de l'excrétion azotée — s'accompagne de modifications reconnaissables macroscopiquement.

Résultats histologiques[2]. — 1° Fixation par les vapeurs osmiques en chambre humide[3]. Coloration par la safranine, acide picrique.

A l'examen des préparations des reins des Lapins et Souris ainsi fixés, on ne trouve pas de granulations graisseuses dans les cellules rénales :

2° Fixations et colorations d'après la technique habituelle.

1. L'augmentation de poids du foie, peu apparente pour les Lapins (la masse hépatique atteint 100 à 125 grammes pour des animaux de 2 kilogrammes 500), est très manifeste chez les Souris blanches : elle semble rétrocéder plus lentement que l'augmentation de poids du rein après le retour au régime végétal; c'est ce que montrent les tableaux de la page ci-contre.

2. Ces résultats ont été communiqués à la Société de Biologie le 18 et le 26 janvier 1907.

3. La fixation par les vapeurs d'acide osmique donne d'excellents résultats; mais elle gêne beaucoup la coloration du tissu rénal : c'est la raison pour laquelle nous ne l'avons pas utilisée plus souvent.

Souris granivores (animaux témoins).

NUMÉRO D'ORDRE	POIDS TOTAL	POIDS DU FOIE
Souris blanche n° 9	15 gr.	0 gr. 76
— n° 10	16 gr.	0 gr. 80
— n° 11	16 gr.	0 gr. 85
— n° 12	15 gr.	0 gr. 79
— n° 13	16 gr.	0 gr. 82
Moyenne		0 gr. 80

Souris carnivores.

NUMÉRO D'ORDRE	POIDS TOTAL	POIDS DU FOIE
A. Régime carné = 15 jours.		
Souris blanche n° 14	17 gr.	0 gr. 95
— n° 15	16 gr.	0 gr. 90
— n° 16	17 gr.	0 gr. 92
— n° 17	16 gr.	0 gr. 92
— n° 18	17 gr. 50	0 gr. 96
Moyenne		0 gr. 93
B. Régime carné = 30 jours.		
Souris blanche n° 19	22 gr. 50	1 gr. 79
— n° 20	20 gr.	1 gr. 64
— n° 21	21 gr.	1 gr. 57
— n° 22	20 gr.	1 gr. 48
— n° 23	20 gr. 50	1 gr. 65
Moyenne		1 gr. 62

Retour au régime végétal.

NUMÉRO D'ORDRE	SURVIE	POIDS TOTAL	POIDS DU FOIE
Souris blanche n° 24	5 jours.	17 gr.	1 gr. 32
— n° 25	7 jours.	18 gr. 50	1 gr. 10
— n° 26	10 jours.	19 gr.	0 gr. 68
— n° 27	15 jours.	16 gr. 50	0 gr. 77
— n° 28	20 jours.	16 gr.	0 gr. 84
— n° 29	25 jours.	18 gr.	0 gr. 85

Ces résultats sont identiques à ceux obtenus par M. Maurel dans ses expériences sur des Lapins nourris avec du fromage et sur des Lapins nourris avec de l'herbe et appuient son opinion, d'après laquelle l'alimentation exercerait une influence considérable sur le poids du foie.

L'examen microscopique, après fixation par la liqueur de Flemming, n'a révélé — aussi bien chez les Lapins que chez les Souris — que de très rares granulations graisseuses dans le parenchyme hépatique; pas d'altérations cellulaires. Phénomènes d'hypertrophie — cellules très volumineuses, tassement des travées hépatiques, figures karyokinétiques (dans le foie des Lapins seulement), division amitotique et phénomènes de bourgeonnement nucléaire chez les Souris. — Pas de surcharge glycogénique (Recherches sur pièces fixées par le Van Gehuchten).

Tubes urinaires de Lapins après 23 à 34 jours de régime carné.

On note, à côté de larges zones formées de tubes à lumière effacée, des zones où les tubes présentent une lumière plus ou moins largement béante :

1° *Zones tubulaires à lumières fermées.* — Dans ces zones, l'épithélium de revêtement des tubuli constitué par des cellules hautes, laissant rarement percevoir très distinctement la striation parallèle de Heidenhain, à protoplasma granuleux de la membrane basale à l'extrémité libre de l'élément, est pourvu fréquemment de noyaux doubles, juxta- ou superposés. On rencontre même des cellules plurinucléées; les noyaux sont accolés, réunis en amas au centre de la cellule, disposition à rapprocher de celle que l'on observe si fréquemment dans les reins hypertrophiés par néphrectomie.

Par suite du développement exagéré de ses cellules, le revêtement du tubulus obstrue la lumière canaliculaire; les extrémités distales des cellules se rejoignent à la partie centrale du tube urinaire. Il n'existe pas de cuticule sur le bord interne des cellules. En somme, la section transversale de ces canalicules se présente sous l'aspect d'une masse protoplasmique, à limites cellulaires effacées, et renfermant un nombre considérable de noyaux d'apparence normale ou légèrement augmentés de volume.

Dans certains tubes, d'un diamètre plus considérable, on voit au-dessus de l'assise cellulaire adhérente à la membrane basale, d'autres cellules occupant la partie centrale du canal. Les éléments qui constituent cette assise interne présentent des noyaux généralement plus fortement colorés que ceux de l'assise périphérique, mais ayant conservé les dimensions et l'apparence normale : leur protoplasma cellulaire semble constitué par des granulations comprises dans les mailles d'un réseau coloré par l'hématoxyline. La cuticule n'existe plus dans ces tubes.

2° *Zones tubulaires à lumières ouvertes.* — Dans les tubes à lumière béante, il n'existe qu'une seule assise cellulaire, et son épithélium présente des caractères différents de celui des segments pleins. Les cellules, moins hautes, montrent, dans leur zone basale, les bâtonnets de Heidenhain qui s'étendent jusqu'au niveau de la

région nucléaire. La grande majorité des cellules n'ont qu'un seul noyau, bien qu'on puisse rencontrer des éléments plurinucléés, soit par juxtaposition, soit par superposition. La partie centrale des cellules, granuleuse, limitée par un pointillé rouge (après coloration par la fuchsine S.), est recouverte par une cuticule d'apparence striée ou plus souvent homogène. La lumière canaliculaire, large ou étroite, est occupée dans un grand nombre de tubes par des granulations à affinité pour les colorants cytoplasmiques; ces granulations sont souvent englobées dans un réticulum ténu cloisonnant la lumière de ces tubes.

3° Les tubes sont en contact intime, il n'existe pas d'espaces libres entre les membranes basales; le tissu rénal pour ces raisons (disparition de la lumière canaliculaire et des espaces intertubulaires) présente un aspect très caractéristique; il apparaît comme un tissu plein, compact, constitué par l'enchevêtrement de cordons ou boyaux cellulaires, séparés çà et là par des zones étroites où persiste la lumière tubulaire. Les corpuscules de Malpighi ne sont pas modifiés; la cavité corpusculaire est libre de tout détritus.

4° Dans nos préparations, nous n'avons pas eu l'occasion d'observer de multiplication cellulaire par voie indirecte dans l'épithélium du tube urinipare.

Les modifications structurales que nous venons d'esquisser ne se retrouvent pas d'une façon aussi nette dans tous les cas. C'est dans les reins des animaux à élimination azotée exagérée et à élimination aqueuse restreinte qu'elles sont surtout évidentes : les préparations montrent une prolifération cellulaire active, aboutissant à la stratification du revêtement des tubes. Dans les cas où l'animal a présenté une élimination aqueuse forte, avec une excrétion d'urée réduite, les variations structurales sont moins accentuées; les tubes à lumière ouverte sont plus nombreux, mais on retrouve toujours des tubes à lumière effacée par superposition cellulaire.

Tubes urinaires de Souris après 15 jours de régime carné.

A. — On retrouve là encore des tubes à lumière ouverte et des tubes à lumière fermée, les premiers étant de beaucoup les plus nombreux :

1° *Tubes à lumière ouverte.* — Ces tubes ont une lumière large ou étroite.

α) Les cellules qui les tapissent, plus ou moins hautes, à striation de Heidenhain assez nette, renferment un ou deux noyaux; très souvent, dans les cellules binucléées, les noyaux sont superposés et présentent des dimensions variables, comme nous l'indiquerons en parlant des tubes à lumière fermée. Notons que la colorabilité de ces noyaux est sensiblement augmentée.

β) La cuticule est très haute, homogène; elle laisse rarement percevoir des stries. Elle manque souvent sur les cellules binucléées (par superposition), lorsque ces cellules bombent fortement dans la lumière canaliculaire (Fig. XV, Pl. III).

γ) Cette lumière — large ou étroite — renferme dans tous les tubes un réticulum très ténu, hématoxylinophile, des granulations protoplasmiques fuchsinophiles et d'autres granulations fixant intensivement les colorants nucléaires, en particulier l'hématoxyline de Heidenhain et la Vesuvine. Ces granulations hématoxylinophiles ne se rencontrent jamais dans l'épaisseur de la cuticule et elles deviennent de plus en plus manifestes et nombreuses en même temps que la lumière canaliculaire s'élargit, mais elles n'arrivent jamais à obstruer la cavité du tube urinipare. Elles peuvent se voir au niveau du collet du tubulus, mais jamais dans la cavité corpusculaire, rarement dans les tubes vecteurs (Fig. XV, Pl. III).

2° *Tubes à lumière fermée.* — L'épithélium qui tapisse ces tubes présente les modifications suivantes :

α) Sa hauteur est augmentée, et cet accroissement est fréquemment assez considérable pour que les extrémités distales des cellules soient au contact les unes des autres, obstruant ainsi presque totalement la lumière canaliculaire. Les granulations protoplasmiques ne sont plus ordonnancées en rangées linéaires comme à l'état normal; il n'existe jamais de zones qui en soient dépourvues.

β) Les cellules sont limitées du côté interne par une cuticule homogène qui oblitère complètement la lumière : si les cellules sont en contact par leur pôle interne, elles ne présentent plus traces de cuticule. Notons enfin que l'on ne peut déceler par l'hématoxyline ferrique la présence de granulations fixant les colo-

rants nucléaires, dans l'épaisseur de la cuticule, lorsqu'elle existe.

γ) Les cellules de ces tubes à lumière fermée sont pourvues très fréquemment de 2 noyaux superposés, parfois juxtaposés. Les cellules à 3 noyaux superposés ne sont pas exceptionnelles. Le volume des noyaux est variable, le noyau interne étant tantôt de dimensions égales, tantôt de dimensions inférieures à celles du noyau périphérique; dans quelques cas, ce dernier est le moins volumineux. Il existe encore des noyaux internes qui présentent des dimensions anormales; outre leur volume exagéré, ils sont remarquables par leur aspect clair, par la condensation de leur substance chromatique au niveau de la membrane nucléaire. Les noyaux internes frappés de pycnose sont rares.

B. — Ces variations de structure du tube urinipare trouvent leur explication dans les phénomènes dont sont le siège certains tubes à lumière ouverte, phénomènes dont il est facile de suivre les différents stades :

1° Dans les tubes à lumière ouverte, on rencontre — mais rarement — des cellules épithéliales tombées en bloc dans la lumière. Ces cellules, à protoplasma granuleux, formant une masse compacte, ont conservé leurs limites et leur noyau, sans être détruit, est tout au moins profondément altéré.

Plus souvent, le réticulum qui occupe la lumière tubulaire renferme un noyau de dimensions réduites, fortement coloré, dépourvu de toute gangue protoplasmique; un fin tractus représente seul les limites du protoplasma histolysé.

Enfin, dans un très grand nombre de tubes on ne retrouve plus que ce fin tractus cloisonnant la lumière, circonscrivant des alvéoles, dont la plupart présentent des dimensions comparables à celles des cellules épithéliales du revêtement tubulaire.

2° La lumière des tubes ouverts est parsemée de granulations fixant énergiquement l'hématoxyline. Ces granulations, dans certains cas, prennent une disposition radiée, ce qui permet de supposer qu'elles proviennent de la fragmentation d'un noyau intracanaliculaire, d'autant plus que l'on peut constater ce processus de désagrégation nucléaire dans la lumière de tubes voisins (Fig. XIV, Pl. III).

On note alors qu'au niveau de cellules volumineuses, à 2 noyaux superposés, la cuticule vient de se rompre : dans la brèche ainsi produite, on voit s'engager et tomber dans la lumière le noyau central, qui est déjà vésiculeux, et à sa suite le protoplasma qui forme le pôle libre de la cellule se répand dans la cavité tubulaire. Il n'est pas rare de noter cet effondrement cellulaire dans 2 cellules contiguës.

On peut même observer la karyolyse du noyau interne de cellules binucléées par superposition. Le noyau central, en état de raréfaction chromatique plus ou moins avancée par le transport de la chromatine au pourtour de la membrane nucléaire, se morcelle, ses fragments se répandent au sein même du protoplasma.

Il est facile de suivre ce processus et de voir des cellules dont le protoplasma central est parsemé de granulations plus ou moins volumineuses provenant de la karyolyse du noyau interne, rompre leur enveloppe et déverser leur contenu — granulations cytoplasmiques et nucléaires — dans la cavité tubulaire, les noyaux périphériques et le protoplasma de leur base restant toujours en place.

Il existe enfin des cellules binucléées dont la cuticule (ou à son défaut, l'enveloppe cellulaire) s'est rompue; les bords de l'ouverture sont dirigés vers l'intérieur du tube, et ils sont prolongés dans la lumière tubulaire par l'alignement de granulations hématoxylinophiles. Dans le chenal ainsi limité, se produit un éboulement du protoplasma central. Ce protoplasma n'est pas pourvu de noyau, ne renferme pas de granulations nucléaires, et vraisemblablement les grains qui prolongent la brèche cuticulaire proviennent de son noyau tombé en karyolyse.

3° A côté de ces deux modes de désagrégation qui ne se rencontrent que dans les cellules binucléées, il existe un autre mode d'expulsion cellulaire, frappant des cellules à un seul noyau [1].

On voit çà et là des cellules dont la cuticule est rompue : par la brèche qui occupe tout le bord interne de la cellule, la partie sus-nucléaire du protoplasma se déverse dans la lumière du tube urini-

1. Ces cellules, comme nous l'avons fait remarquer en parlant du régime aqueux, peuvent être binucléées par juxtaposition : les noyaux n'étant pas sur un même plan, la coupe ne peut atteindre le noyau resté en place.

pare, entraînant le noyau qui a conservé sa forme et ses dimensions normales ou bien est déjà tombé en karyolyse. Malgré cette expulsion protoplasmique, la continuité du revêtement épithélial du tube n'est pas rompue; sous le protoplasma tombé en déliquium dans la cavité canaliculaire, il reste toujours une couche protoplasmique, d'épaisseur variable, anucléée, tapissant la membrane basale.

C. — Sur les coupes traitées par l'hématoxyline de Heidenhain, on constate dans certains noyaux des figures qui peuvent faire penser à l'existence d'un processus de division par voie mitosique. C'est ainsi que la substance chromatique peut revêtir l'aspect d'un filament épais, enroulé — c'est-à-dire les caractères désignés sous le nom de phase du spirème — ou occuper chaque extrémité de la cellule de façon à former 2 cellules filles juxtaposées, ou bien prendre l'aspect que l'on décrit sous le nom de plaque équatoriale, l'ordination des chromosomes indiquant la formation de 2 cellules filles juxtaposées; mais la plupart de ces figures de division ne peuvent être considérées comme typiques, et il nous est impossible d'affirmer qu'il s'agit de phénomènes de division karyokinétique.

D. — Les tubes urinifères sont généralement libres de tout débris cellulaire; on n'observe pas dans leur lumière de granulations cytoplasmiques ou nucléaires, ni de réticulum hématoxylinophile. De même, il n'existe pas d'exsudat ou de détritus entre la capsule et le glomérule proprement dit.

On observe, dans la substance corticale, des dilatations capillaires assez accusées; les capillaires interposés entre les tubes sont dilatés en certaines zones; ils sont gorgés de sang; nulle part il n'existe d'extravasation sanguine.

Tubes urinaires de Souris après 30 jours de régime carné.

Les modifications dont l'épithélium rénal de ces animaux est le siège présentent une grande ressemblance avec ce qui a été dit à propos des expériences précédentes. Toutefois, dans le cas présent, les variations de structure des tubes sont beaucoup plus étendues.

Le nombre des canalicules fermés ou transformés en cordons cellulaires est notablement plus considérable. Dans ces derniers

tubes le protoplasma de la cellule rénale est devenu granuleux; il n'existe plus trace de striation de Heidenhain; les limites cellulaires se laissent quelquefois percevoir; la cuticule n'existe plus.

A côté de cellules bi- ou trinucléées, à côté de cellules en voie de division directe ou indirecte — ces dernières figures sont assez nombreuses, mais ne revêtent jamais un aspect typique — il est fréquent de rencontrer des noyaux internes volumineux, dilatés, et d'autres en voie de karyolyse; on peut voir ces noyaux déverser leur contenu dans la lumière canaliculaire.

Celle-ci est obstruée, lorsqu'elle persiste, par un réticulum renfermant des masses ou des granulations se colorant par les colorants plasmatiques, et par des granulations fixant les colorants nucléaires (hématoxyline au fer et vesuvine). On peut même retrouver, avec une plus grande fréquence que sur les préparations des reins d'animaux sacrifiés après 15 jours de régime carné, des cellules à divers stades de régression dans la lumière tubulaire.

Tubes urinaires de Souris après le retour au régime végétal.

L'examen histologique montre qu'au 5e jour après le retour à l'alimentation ordinaire, l'épithélium rénal présente des modifications structurales très voisines de celles que nous avons constatées au cours du régime carné; néanmoins elles sont moins accentuées; la structure striée normale du protoplasma cellulaire est apparente; les tubes à lumière ouverte sont plus nombreux, mais la stratification nucléaire persiste dans un grand nombre de tubes, qui restent sous forme de cordons pleins.

Ce n'est qu'au 10e jour que les tubes urinaires reprennent l'apparence normale; mais on retrouve toujours, à côté de tubes à lumière ouverte et libre, des tubes à lumière obstruée par des détritus provenant des désagrégations cellulaires (filaments, granulations, plus rarement réticulum).

Comme on peut en juger par ce court aperçu, les modifications structurales observées dans les reins d'animaux maintenus au régime carné offrent une grande ressemblance avec celles que nous avons constatées dans les reins d'animaux de même espèce rendus anuriques par le régime sec.

Sous l'influence du régime carné, le nombre des tubes ouverts est cependant plus grand qu'après le régime sec; mais la stratification nucléaire est aussi évidente. D'autre part, il existe une destruction cellulaire active; cette destruction, qui ne porte que sur des cellules binucléées, se fait par pycnose nucléaire et histolyse protoplasmique, ou bien par karyolyse et fonte du protoplasma.

On retrouve les signes de cette destruction cellulaire dans la lumière tubulaire sous forme de granulations protoplasmiques et nucléaires, de fins tractus ou de cellules desquamées.

3° Résultats.

Si maintenant, résumant cette étude des régimes, nous essayons d'en déduire les résultats, nous voyons que ceux-ci peuvent se classer sous deux chefs : les premiers se rapportent à la morphologie de la cellule rénale, les autres à son évolution :

1° Dans les conditions expérimentales indiquées ci-dessus, on voit des modifications très marquées dans l'aspect de la cellule rénale.

A. — Durant le régime sec, les cellules des tubes urinipares se gorgent de granulations, le protoplasma devient dense et homogène, la striation en bâtonnets n'apparaît plus; l'élément cellulaire devient volumineux, la cuticule est homogène. Le noyau se divise; la cellule enfin devient nue par disparition du revêtement cuticulaire.

B. — Pendant le régime aqueux, la cellule apparaît striée[1] dans sa partie basale et souvent dans toute sa hauteur; le revêtement épithélial du tube urinaire forme un syncytium à une seule assise nucléaire, pourvu d'une cuticule très finement striée.

C. — Dans le régime carné, on retrouve ces deux aspects extrêmes — état homogène et strié du protoplasma — noyau unique ou double, cuticule homogène ou striée.

En résumé, nous pouvons considérer la cellule du tube urinipare

1. Nous n'insisterons pas dans notre travail sur le substratum de cette apparence striée de la cellule rénale. Ce fait, si discuté, de même que les rapports de la cuticule avec ses granulations basales et avec le reste du corps cellulaire, est en dehors de la question qui nous occupe et nous estimons qu'il n'y a pas lieu de le discuter.

comme un élément, non à structure invariable, mais présentant des changements morphologiques variés et très caractéristiques; elle est un exemple très remarquable de la facilité avec laquelle les éléments cellulaires peuvent subir des variations structurales profondes [1].

2° *Évolution de la cellule rénale.* — On démontre que :

A. — Par le régime sec et carné, les cellules rénales prolifèrent, se disposent en assises stratifiées; l'épithélium du tube urinaire évolue, les vieilles cellules entrent en désagrégation pour tomber dans la lumière du canal sous forme de magma ou de déliquium.

B. — Par le régime aqueux, les débris épithéliaux intratubulaires sont entraînés par l'excrétion aqueuse; le tube urinaire se présente avec une seule assise cellulaire, une lumière large et libre.

Si on rapproche ces faits les uns des autres, on conclura que la cellule rénale présente une évolution limitée, qu'elle s'accroît, se multiplie et qu'enfin, arrivée au terme de son évolution, elle entre en désagrégation.

II

Cytomorphose de la cellule rénale.

§ 1. — *MÉTHODE D'ÉTUDE DE LA CELLULE RÉNALE*

Les résultats que nous venons d'exposer — simplement confirmatifs des résultats obtenus par M. Éd. Retterer — sont en désaccord avec les conclusions de tous les auteurs qui se sont occupés de l'histophysiologie de la cellule rénale, particulièrement avec celles de Sauer.

Cette divergence des résultats provient : 1° de la méthode expérimentale; 2° de l'animal d'expérimentation.

1° *Méthode d'étude de la cellule rénale.* — La fonction rénale est le résultat de la collaboration de deux systèmes anatomiques, le glomérule et le tube urinipare. On conçoit donc que, pour faire l'étude

1. M. Éd. Retterer croit que l'élargissement des espaces intertubulaires et l'augmentation de nombre des cellules conjonctives qui accompagnent le régime humide résultent de la transformation des cellules rénales (assise périphérique) en cellules conjonctives.

du fonctionnement de l'un de ces systèmes, il doit être nécessaire d'arrêter la fonction de l'autre; l'un d'eux, en supprimant sa part de collaboration, démasquera l'existence de l'autre, sa contribution fonctionnelle et son mode de fonctionnement. La première condition pour étudier la cellule rénale, est de dissocier la fonction glomérulo-tubulaire, de transformer le tube urinaire en un tube glandulaire simple, sans appareil de chasse, en un véritable acinus.

Aussi, alors que tous les auteurs se sont ingéniés à déterminer le rôle et le mode de fonctionnement de l'épithélium rénal dans les états fonctionnels les plus variés, à l'état que l'on appelle improprement « état normal », au cours des hypersécrétions par ingestion d'eau, par administration de substances diurétiques, après néphrectomie unilatérale, etc., nous avons cherché à étudier la cellule rénale à l'état d'activité, dans deux conditions différentes, suivant que cette activité s'accompagnait d'une très forte ou d'une faible élimination aqueuse, c'est-à-dire d'un arrêt ou d'une exagération de la fonction glomérulaire.

A. *Les procédés.* — Quels moyens avons-nous à notre disposition pour déterminer cette dissociation, et surtout pour tarir l'excrétion aqueuse? On ne peut guère s'adresser qu'à deux procédés : α) à des animaux hibernants, β) à des animaux soumis à des régimes appropriés [1].

α) *Recherches sur les animaux hibernants.* — Il semble en effet, à un simple examen, que ces animaux présentent réalisée naturellement cette dissociation glomérulo-tubulaire et qu'en examinant leurs reins pendant la saison estivale — lors du réveil, — pendant la saison hibernale — lors du sommeil, il soit facile de faire l'étude de la cellule rénale, alors que son activité s'accompagne d'une élimination aqueuse normale ou nulle (c'est en recourant à ce procédé que Omer Van der Stricht, Rina Monti, Ac. Monti, Ferrata, etc., ont fait leurs expériences); seulement, il faut avoir conscience de l'erreur dont une pareille méthode est entachée.

1. Nous ne parlerons pas ici des procédés utilisés par de nombreux auteurs, tels que la ligature des vaisseaux du système porte rénal, les lésions expérimentales, embolies, etc., tous procédés infidèles et critiquables, car il n'est pas en notre pouvoir par ces moyens de produire à volonté un arrêt de la fonction glomérulaire sans altérer la fonction du tube urinipare.

1° *Tout d'abord l'hibernation ne supprime pas totalement la fonction glomérulaire.* — Les recherches de Valentin, de Raphaël Dubois, ont établi que les animaux hibernants se réveillent pour uriner, même si on ne les dérange pas; et que, si le sommeil est troublé par des excitations extérieures, même assez légères pour ne provoquer ni le réveil, ni seulement des mouvements visibles, la quantité d'urine du réveil est très augmentée.

2° *D'autre part, l'hibernation supprime presque totalement la fonction tubulaire*, comme le montre l'examen comparé de l'élimination urinaire à l'état de veille et de sommeil (diminution considérable des cendres, de l'urée, des phosphates de l'urine excrétée lors du sommeil hivernal). Certaines expériences tendent à établir que la cellule rénale ne travaille pas pendant l'hibernation. Meves a démontré, dans ses études sur les spermophiles, que si on injecte de l'indigo-carmin dans la veine jugulaire de cet animal au réveil, ce produit est éliminé, comme chez tous les Mammifères, rapidement par le rein. Mais en hibernation, les reins restent libres d'indigo-carmin; la substance colorante se localise dans les vaisseaux capillaires, de telle sorte qu'il se produit une injection naturelle de ces vaisseaux; il ne s'en trouve pas une trace dans l'urine, l'*excrétion* et la *sécrétion* de la cellule rénale sont suspendues. Chez la Grenouille d'hiver les phénomènes sont identiques.

On doit donc retenir que le sommeil hibernal ne dissocie nullement les deux actes rénaux, mais qu'il les supprime, et qu'il ne saurait renseigner sur le mode de fonctionnement d'un élément cellulaire qui ne travaille pas.

β) *Les régimes.* — Nous disons plus haut qu'à côté de l'hibernation, il existe un second moyen; nous voulons parler du régime sec. Par le régime sec, on dissocie les deux fonctions rénales, ne laissant persister que la fonction tubulaire. Les expériences de M. Retterer, celles que nous avons instituées avec ce régime démontrent que, du moment que l'absorption d'eau est supprimée, l'élimination aqueuse urinaire diminue et finit par s'arrêter. Par le fait du régime sec, le mécanisme de la sécrétion urinaire est dissocié; les épithéliums des tubuli conservent leur activité propre et éliminent leurs produits de sécrétion et d'élaboration, alors que les

glomérules, dont la fonction est entravée, entrent en état d'inertie fonctionnelle et ne laissent plus passer qu'en proportion minime ou nulle l'eau urinaire.

Ce procédé et ce procédé seul — tous les autres régimes, régime aqueux, régime carné aqueux, ne sont destinés qu'à contrôler ou confirmer les résultats qu'il nous fournit — permet de déterminer le fonctionnement de la cellule rénale, et si nos résultats histologiques sont très différents de ceux des auteurs, c'est que ceux-ci ne se sont jamais préoccupés du régime. Les travaux d'histophysiologie sont muets sur l'alimentation des animaux et les histologistes n'ont accordé leur attention qu'aux conditions de fixation ou de coloration. Il est évident qu'une telle méthode ne peut donner grand'-chose : avant d'étudier l'épithélium rénal au microscope, il faut mettre l'animal dans des conditions spéciales, et étudier des reins qui ont été placés dans des états fonctionnels différents. Il n'y a pas de fixation, ni de grossissement, qui dispense de cet examen antérieur.

C'est ce que Sauer a été le seul à reconnaître et, voulant faire l'étude de la cellule rénale, il se plaça dans des conditions expérimentales bien définies et porta son examen sur des reins d'animaux rendus polyuriques ou d'animaux soumis au jeûne : ce faisant, il fit la critique de tous les travaux d'histophysiologie rénale.

B. *Choix de l'animal.* — Par l'emploi de la même méthode expérimentale, nous arrivons à des résultats en contradiction avec ceux obtenus par Sauer; cela tient au choix de l'animal.

Sauer, nous l'avons fait remarquer, expérimenta sur des Chiens; nous avons opéré sur des Lapins et des Souris : avec ces animaux nous avons obtenu, sous l'influence du régime sec, une oligurie, puis une anurie rapide, moins prompte toutefois que celle signalée par M. Retterer avec des Cobayes. Mais il est impossible, chez le Chien, de supprimer l'élimination urinaire par le jeûne absolu; la diurèse se maintient malgré la privation d'aliments et d'eau; l'animal continue à uriner jusqu'à la mort, comme le prouve une expérience de M. Éd. Retterer[1] (Chien III) qui est très démonstrative à cet égard.

1. Retterer (Éd.), 1907, *Des hématies des Mammifères*, Journal de l'Anat. et Physiol., p. 89.

La fonction glomérulaire n'étant pas supprimée par le jeûne, chez le chien, on s'explique pourquoi Sauer n'a pu constater les modifications si manifestes des tubes urinipares entraînées par l'anurie, et qui sont la conséquence directe de la suppression du courant glomérulaire.

Nous pensons, avec M. Retterer, que cette persistance de la diurèse, chez le Chien, malgré la privation d'eau, doit être attribuée à sa pression artérielle beaucoup plus élevée que celle du Cobaye, ou du Lapin et de la Souris [1]. Le choix de l'animal a donc son importance et ce sont les animaux à tension artérielle faible qui semblent être les plus favorables à ce genre de recherches.

§ 2. — *GÉNÉRALISATION DES FAITS*

L'examen comparé des reins d'animaux rendus polyuriques, oliguriques et anuriques, azoturiques, nous a permis de constater que l'épithélium rénal prolifère, se stratifie, que les cellules centrales tombent en déliquium dans la lumière canaliculaire; mais si nous voulons maintenant essayer d'aller au delà des faits d'observation pure et dégager la physiologie propre des phénomènes que nous avons observés, il est une question préalable qui se pose immédiatement. La stratification, la desquamation observée n'est-elle qu'un phénomène isolé, qui ne vaut que pour les conditions expérimentales où nous nous sommes placés, ou s'agit-il au contraire de quelque chose de plus général, indépendant des conditions expérimentales, d'une manière de se comporter propre à l'épithélium rénal?

Faisons remarquer, tout d'abord, que dans les pages précédentes nous n'apportons que des faits d'observation constatés dans des conditions spéciales. Il nous semble que cette question doit être étudiée dans des conditions plus larges et qu'on ne peut se faire une conviction logique et rationnelle qu'en recherchant, tout d'abord, si ces phénomènes de stratification et de desquamation s'observent à l'état normal.

1. La pression artérielle est en moyenne de 16 cc. de Hg chez le Chien; elle n'est que de 8 à 10 chez le Lapin (Fredericq), de 10 à 11 chez le Cobaye (Viault et Jolyet).

*
* *

A. État normal. — *Les phénomènes de desquamation et de stratification cellulaire se produisent dans les tubes urinipares à l'état normal; s'ils ne sont pas très manifestes, cela résulte de ce que le courant aqueux fourni par le glomérule entraîne les déchets cellulaires intratubulaires au fur et à mesure de leur production.*

1. *Cellules binucléées.* — Tout d'abord, on peut rencontrer dans l'épithélium de revêtement du tube urinipare des cellules binucléées par superposition :

1° De l'avis de tous les auteurs, le protoplasma de la cellule rénale ne renferme qu'un seul noyau; d'après J. Renaut, il est exceptionnel de voir 2 noyaux dans une même cellule rénale. A l'examen de préparations d'animaux soumis au régime mixte, nous avons parfois constaté l'existence de cellules binucléées; si le fait est rare chez la Souris et le Lapin, il est beaucoup plus fréquent chez le Cobaye;

2° Un autre point sur lequel nous tenons à insister, c'est la disposition des noyaux dans ces cellules binucléées. Ils sont orientés de deux façons différentes; tantôt les noyaux sont disposés parallèlement à la surface de la céllule rénale, il s'agit alors de noyaux juxtaposés; tantôt ils sont perpendiculaires à la surface de la membrane basale, les noyaux sont superposés. De nos examens, nous ne pouvons conclure laquelle de ces deux dispositions nucléaires — juxta- ou superposition — est la plus fréquente; car, comme nous l'avons fait remarquer déjà, dans les cas de noyaux juxtaposés, ceux-ci n'étant pas situés sur un même plan, la coupe ne peut toujours les atteindre simultanément.

3° Enfin, pour terminer cette remarque sur le noyau de la cellule rénale, nous ajouterons que nous n'avons jamais constaté de figure typique de division nucléaire par voie karyomitosique dans les tubes urinipares de Cobaye, Souris, Lapin, Chien, Chat.

2. *Détritus intratubulaires.* — On peut observer dans les tubes urinaires, après les fixations les plus variées, des détritus cellulaires intratubulaires — ou bien un réticulum, qui partant des

parois du tube urinipare cloisonne sa lumière et forme des alvéoles plus ou moins régulières, — ou bien des filaments colorables qui font saillie dans la lumière à la façon de cils ou de flagella, — ou bien des granulations cytoplasmiques et nucléaires.

Ces détritus n'existent que dans le tube urinipare; on ne les retrouve ni dans la cavité corpusculaire, ni dans les canalicules urinifères. Nous avons montré que la signification de ces détritus est très discutée : pour Van der Stricht, Disse, Nicolas... ils résultent du processus physiologique de l'excrétion exocellulaire qui s'effectuerait par production de boules sarcodiques; au contraire, Sauer, Regaud et Policard font des boules sarcodiques le résultat d'une fixation défectueuse. Nous pensons qu'il est impossible d'expliquer par la production de boules sarcodiques, physiologiques ou artificielles, les formations intratubulaires, et inexact de considérer les fins tractus qui cloisonnent la lumière comme la paroi de ces boules; les filaments, le réticulum tubulaire ne représentent que les restes des parois ou des filaments du réticulum de cellules tombées en désagrégation dans la lumière canaliculaire; d'ailleurs, il n'est pas rare de retrouver dans ce réseau intratubulaire des granulations cytoplasmiques, indices de sa provenance cellulaire, des granulations à affinité pour les colorants nucléaires, — fait signalé et inexpliqué par Ferrata — témoins de la participation du noyau à la formation des détritus tubulaires.

3. *Desquamation cellulaire.* — Enfin il est possible, rarement toutefois, de prendre sur le fait la chute de la cellule rénale dans le tube urinipare. Comme le montrent les figures XVII et XVIII (Pl. III), prises sur des préparations de rein de Lapin et de Cobaye, on note dans ces cas les phénomènes que nous avons signalés en parlant du canalicule urinaire dans l'anurie ou l'azoturie — augmentation de volume de la cellule, existence de deux noyaux, la structure réticulée de la zone interne de l'élément, la chute partielle ou totale de la cuticule.

De ces constatations, nous croyons être en droit de dire que les phénomènes sont les mêmes chez l'animal soumis au régime mixte et chez l'animal anurique ou azoturique; que la desquamation cellulaire, si évidente sous l'influence du régime sec et carné, n'est

pas un fait isolé, mais qu'elle n'est que l'expression, la mise en évidence par un procédé expérimental d'un processus plus général. Le caractère exceptionnel que présente chez l'animal soumis au régime mixte, la constatation des phénomènes de stratification et de desquamation s'amplifie, se généralise sous l'influence de régimes appropriés.

*
* *

Nous allons donner deux autres preuves de la légitimité de notre assertion et nous les tirerons : 1° du processus histologique de la régénération rénale compensatrice et thérapeutique; 2° de la structure du rein définitif pendant la vie intra-utérine et à la naissance.

B. Régénération compensatrice [1]. — α) *Régénération traumatique.* Les auteurs qui ont étudié l'hypertrophie rénale, d'ordre traumatique ou expérimental et d'ordre pathologique, ne s'accordent pas sur son processus histologique. Pour les uns, l'hypertrophie est due à une simple augmentation de volume des glomérules et des cellules des tubes, avec allongement et élargissement des canalicules; pour d'autres, il y a néoformation canaliculaire; d'aucuns enfin, admettent une production de néoglomérules. La majorité de ces auteurs reconnaissent, après Golgi [2], Talley [3], P. Fiori [4], que les cellules rénales prolifèrent, se multiplient, mais aucun d'eux n'insiste sur la disposition des cellules néoformées.

En expérimentant sur des animaux d'espèces différentes, dans des conditions variées (néphrectomie, coudure uretérale, ligature de l'uretère, résection), nous avons observé que la prolifération de l'épithélium des canalicules urinaires se traduit par une stratification nucléaire, et par la transformation d'un certain nombre de tubes en cordons épithéliaux, tapissés de cellules à 3, 4 rangées de

1. Je consacrerai ultérieurement à l'étude de la régénération rénale un mémoire d'ensemble. Dans ce présent travail, je désire seulement attirer l'attention sur la ressemblance des modifications de constitution du tube urinipare en régénération compensatrice avec celles notées sous l'influence du régime sec ou carné.

2. Golgi (Cam.), 1883, *Sulla ipertrofia compensatoria dei reni*, Archivio per le Scienze mediche, t. VI, p. 346, n° 20.

3. Talley, 1890, in Ziegler, *Ursachen pathologischer Gewebsneubildungen*, 74 p., p. 56.

4. Fiori (Paolo), 1901, *L'ipertrofia anatomica e funzionale del rene....* Il Policlino : Sezione Chirurgica, fasc. VIII et IX, p. 428-447.

noyaux ; et c'est dans ces phénomènes de stratification, qui s'accompagnent d'une desquamation active, que nous voulons voir — et nullement dans un allongement ou un élargissement problématique des canalicules — le processus histologique de la compensation rénale.

β) Nous avons retrouvé ces phénomènes de stratification et de desquamation dans les néphrites expérimentales. A côté des zones tubulaires détruites, étouffées par la sclérose, on rencontre dans les territoires épargnés, en hypertrophie, des tubes transformés en segments pleins par la prolifération de leur épithélium.

C. Régénération thérapeutique. — α) Enfin, ils sont d'une observation très fréquente au cours de la régénération d'ordre thérapeutique. Dans une note faite en collaboration avec M. Carnot[1], nous avons montré que, après administration à des animaux de sérum ou d'extrait rénal provenant d'animaux néphrectomisés antérieurement, il se produit dans le parenchyme rénal des processus de régénération très évidents. Ce que nous voulons retenir de ce travail pour notre étude, c'est qu'un grand nombre de tubes sont tapissés de plusieurs rangs de cellules ; d'autres apparaissent bourrés à leur intérieur de cellules tassées en boyaux multinucléés. On peut voir les assises centrales s'effondrer dans la lumière tubulaire, où on les retrouve sous forme de détritus, de réticulum contenant dans ses mailles des noyaux et des granulations cytoplasmiques.

β) Nous avons observé aussi que la prolifération provoquée par l'administration d'extrait de rein fœtal conduit à la stratification du revêtement tubulaire et que là encore le travail proliferatif s'accompagne d'une désagrégation des cellules internes, qui tombent en déliquium dans le canal urinaire.

De ces faits de régénération, nous voulons encore retenir l'extrême rareté des divisions indirectes dans les tubes urinipares ; nous n'avons vu dans leur épithélium, aussi bien dans la régéné-

1. Carnot et Lelièvre, 1907, α) *Sur l'activité néphro-poïétique du sang et du rein au cours des régénérations rénales*, Comptes rendus de l'Académie des sciences, 2 avril. — β) *Sur l'activité néphro-poïétique du rein fœtal*, Compt. rend. de l'Académie des sciences, 29 avril, p. 930. — γ) Sur l'existence de substances néphropoïétiques au cours des régénérations et du développement embryonnaire du rein. Arch. de méd. exp. et d'anat. pathol., n° 3, mai 1907, p. 388-416.

ration traumatique que dans la régénération d'ordre thérapeutique, que de très rares divisions mitosiques. Par contre, les karyomitoses sont très fréquentes dans les tubes urinifères, au point de voir 3, 4 figures karyokinétiques dans le champ du microscope, et même sur la coupe d'un seul tube.

*
* *

D. Rein définitif. — α) *Pendant la vie intra-utérine.* — Chez le fœtus, les tubes urinipares sont pleins pendant la plus grande partie de la vie intra-utérine. Ils se présentent, comme l'ont démontré les recherches récentes de M. Éd. Retterer[1], sous l'aspect de cordons épithéliaux, comparables à ceux que l'on observe au cours du régime sec ou du régime carné. La lumière canaliculaire se forme par la fonte des cellules centrales du cordon, et les traînées épithéliales présentent à leur centre un fin réticulum, reste des cellules tombées en désagrégation[2].

β) *A la naissance.* — Il est possible de retrouver ces tubes pleins à la naissance; c'est ce qu'a vérifié M. Retterer à l'examen de reins de Chats nouveau-nés. Sur un Chat qui n'avait pas uriné et dont la vessie était vide, M. Retterer a noté l'existence de tubes sécréteurs entièrement dépourvus de lumière, c'est-à-dire sous la forme de cordons épithéliaux encore compacts. Par contre, sur un Chat de la même portée, mais qui avait uriné et dont la vessie était pleine d'urine, il a observé que le plus grand nombre des tubes étaient vides, pourvus d'une seule assise cellulaire, et présentaient une lumière libre de tout détritus.

En résumé, la constitution des tubes urinipares du fœtus et du nouveau-né rappelle la constitution du canalicule sécréteur d'animaux adultes soumis au régime sec.

1. Retterer (Éd.), 1907, *Sur quelques points d'histogénèse du rein définitif*, Comptes rendus de la Société de Biologie, 22 mars, p. 456.

2. A l'appui de ces données histologiques, qui prouvent que le rein du fœtus travaille peu, il est intéressant de mentionner, avec M. Retterer, la faible teneur en urée du liquide amniotique; ces faits cadrent mal avec l'hypothèse de l'origine rénale de ce liquide.

*
* *

Nous n'avons pas étudié l'histophysiologie de la cellule rénale dans la série animale ; aussi nous ne ferons pas appel à l'anatomie comparée pour appuyer les résultats que nous avons obtenus sous l'influence du régime sec et du régime carné. Bornons-nous à rappeler l'observation, faite par Bouillot, que chez les Tritons, à la sortie du sommeil hibernal, la lumière des tubes urinaires est obstruée par des noyaux en voie de disparition et que leur épithélium de revêtement présente plusieurs assises nucléaires [1].

Nous pouvons admettre, de l'ensemble de ces faits, que la stratification et la desquamation de l'épithélium du tube urinipare ne relèvent pas des conditions spéciales de l'expérimentation, soit du régime sec, soit du régime carné, mais qu'elles relèvent d'un processus indépendant des conditions expérimentales, intimement lié à l'activité de l'épithélium, à l'évolution de la cellule rénale.

§ 3. — *SIGNIFICATION DES FAITS*

La notion de l'évolution de la cellule rénale est intéressante à un double point de vue : *a*) au point de vue histologique ou de la rénovation cellulaire ; *b*) au point de vue physiologique ou du fonctionnement de la cellule rénale.

1. Les recherches de Paul Girod (*Observations physiologiques sur le rein de l'Escargot*, Compt. rend. Acad. Sciences, 1894, t. 118, p. 294) ont établi que l'épithélium qui revêt les trabécules de la poche rénale de l'Escargot est stratifié et que les cellules superficielles — contenant dans leur protoplasma de gros sphérolithes — tombent dans la cavité rénale, poussées par les cellules néoformées qui vont présider à l'élaboration des concrétions. Dans l'urine extraite du rein par ponction de la paroi, P. Girod a noté l'existence de débris cellulaires, de sphérolithes libres ou encore inclus dans les cellules.

Les observations d'Ebstein et Nicolaïer (1896), celles même de Sauer (1898) (voir p. 27), sont à rapprocher de ces faits. Notons enfin que dans leur étude du rein des Cyclostomes (Lamproies), des Ophidiens (Tropidonotus natrix et Vipera aspis), MM. Regaud et Policard signalent que les tubes terminés en cul-de-sac, non balayés par le courant d'eau glomérulaire, se reconnaissent à la présence d'un amas de produit de sécrétion qui fait bouchon dans la lumière : mais les auteurs sont peu explicites sur les caractères du produit sécrété ; ils notent seulement qu'il est très finement granuleux et colorable faiblement par l'hématéine.

Nous avouons ne pas comprendre comment l'existence de ce bouchon canaliculaire peut se concilier avec l'issue des matériaux urinaires par simple dialyse (mécanisme d'excrétion admis par MM. Regaud et Policard).

Régénération physiologique de l'épithélium rénal.

La notion de l'évolution de la cellule rénale nous conduit tout naturellement à conclure que l'épithélium du tube urinipare est le siège d'une régénération physiologique.

Toute régénération physiologique semble subordonnée à l'existence de deux conditions :

α) A la destruction de la cellule entière comme unité biologique.

β) A l'existence d'une couche, dite matricielle, qui fournit la cellule de remplacement.

La régénération rénale doit exiger pour s'effectuer ces deux conditions et on doit retrouver dans le rein, à côté de phénomènes de destruction, des phénomènes de prolifération épithéliale.

Objections formulées contre l'existence d'une rénovation rénale. *a*) La sécrétion urinaire ne mène pas à une destruction du corps cellulaire entier ; le fait n'a jamais été constaté, comme nous l'avons signalé en faisant l'étude du fonctionnement de la cellule rénale. Pendant la sécrétion ou mieux l'excrétion exocellulaire il ne se détruit, d'après les recherches de la plupart des auteurs, qu'une partie du protoplasma qui serait éliminée, avec les produits élaborés, dans la lumière canaliculaire (théorie mérocrine). Pour les autres auteurs, la cellule reste intacte après l'acte d'excrétion, l'issue des matériaux urinaires s'accomplissant par un phénomène physique de dialyse ou d'osmose (théorie de la dialyse et des accumulateurs).

La fonction de la cellule n'attaquant pas l'élément entier, comme unité biologique, il n'y aurait point — du moins à notre connaissance les auteurs n'en parlent pas[1] — de nouvelles cellules de remplacement : ce seraient les mêmes cellules qui fonctionneraient sans se régénérer.

β) L'histologie, d'autre part, démontre que le rein n'a pas de cellules de remplacement différenciées à l'état physiologique. Normalement, toutes les cellules du tube urinaire ont la même valeur

1. M. Tripier admet à l'état normal une rénovation du revêtement épithélial, mais trop lente pour qu'il soit permis de s'en rendre compte.

morphologique, concourent avec la même activité au travail glandulaire. Si le rein possédait la faculté de régénération physiologique, la cytologie devrait le prouver, d'une façon incontestable, par la constatation de phénomènes de division nucléaire et cellulaire, de formation de nouvelles cellules.

Or les recherches microscopiques faites jusqu'à nos jours ont donné des résultats négatifs; elles n'ont pu déceler la présence, à l'état normal, sur les reins d'un animal adulte, de figures de division, d'un travail proliferatif conduisant à une rénovation cellulaire.

Qu'il nous suffise de citer les recherches des Italiens Bizzozero et Vassale, Ziegler, Podwyssowki.

Bizzozero et son élève Vassale[1] (1887), à l'étude histologique de reins normaux, notent exceptionnellement des karyomitoses dans l'épithélium des canaux urinaires. D'après ces auteurs, la cellule rénale ne se régénère pas, et, dans sa classification des tissus, Bizzozero[2] classe la cellule du tube urinipare parmi les éléments « stables », à côté de la cellule nerveuse et musculaire striée.

Podwyssowki[3] reprend cette étude et arrive à des résultats tout à fait semblables. L'auteur russe n'a point trouvé à l'état normal de cellules en voie de division mitosique. Ce fait serait, d'après lui, d'une très grande valeur pour la question des changements morphologiques qui ont lieu dans l'organe pendant la sécrétion : « il nous donne la meilleure preuve anatomique de la longévité et de la constance de la cellule glandulaire ».

Ziegler[4] n'a jamais observé de karyomitose dans les reins d'animaux adultes; il rejette la formation de nouvelles cellules rénales à l'état physiologique. Ribbert[5], qui a consacré de nombreux travaux aux régénérations, n'admet pas la rénovation rénale chez l'adulte. Toutefois, R. Monti[6], dans ses recherches sur les animaux hibernants, fait remar-

1. Bizzozero et Vassale, 1887, *Sulla produzione e sulla rigenerazion fisiologica degli elementi ghiandolari*, Archivio per le Science medic., t. XI, et Arch. für pathologische Anatomie und Physiol., t. CX.

2. Bizzozero, 1894, *Accrescimento e rigenerazione nell' organismo*, Archivio per le Scienze med., t. XVIII.

3. Podwyssowki, 1887, *Les lois de la régénération des cellules glandulaires à l'état normal et pathologique*, Soc. anat., p. 467.

4. Ziegler, 1691, *Ueber die Ursachen der pathologischen Gewebsneubildungen*, Virchow's Festschrift, t. II.

5. Ribbert, 1896, *Das pathologische Wachsthum der Gewebe bei der Hypertrophie, Regeneration, Entzündung und Geschwulst bildung*, Bonn.

6. Monti (Rina), 1905, *Studi sul letargo*, Archivio di fisiologia, t. II, p. 633.

quer « qu'à sa grande surprise », il a constaté dans les reins (Marmotte, Hérisson, lors du réveil) des phénomènes de division mitosique, aussi bien dans les tubes droits que dans les tubes contournés; et il pense que le rein n'est pas un organe à éléments absolument permanents.

Ces objections ne peuvent être soutenues :

α) Par une simple modification du régime, entraînant la suppression de la fonction glomérulaire (régime sec) ou l'exagération de la fonction glandulaire (régime carné), il est possible d'observer que la cellule rénale se détruit et tombe en déliquium dans la lumière canaliculaire; il y a bien destruction de l'élément rénal comme unité biologique.

β) On démontre, en se plaçant dans les mêmes conditions expérimentales, que le tube urinipare possède une couche matricielle qui fournit la cellule de remplacement, comme le prouve la stratification de l'épithélium.

L'épithélium du tube urinipare se comporte comme un revêtement épithélial à plusieurs assises; la couche la plus voisine de la membrane basale est la couche génératrice; c'est elle qui donne naissance à des cellules filles, lesquelles sont poussées vers la lumière du tube par une formation incessante de nouvelles cellules. Lorsque la fonction glomérulaire est active, les assises centrales disparaissent, la couche génératrice persiste et continue à former de nouvelles assises balayées au fur et à mesure de leur formation par le flux urinaire.

Quelle que soit l'importance des faits signalés par Bizzozero, Podwyssowki, leurs recherches ne vont nullement à l'encontre d'une rénovation rénale.

α) Les auteurs se sont contentés de rechercher les figures mitosiques, alors que la néoformation cellulaire peut se manifester par d'autres phénomènes que ceux qui caractérisent la division indirecte.

β) On sait combien il est difficile — sinon impossible — de faire la preuve d'une régénération par la constatation des figures karyomitosiques. Même dans le cas de tissus glandulaires à rénovation très active, par exemple dans la glande mammaire dans la période de lactation, la démonstration du processus de régénération cellulaire par la constatation des divisions indirectes est très difficile; et cependant, malgré l'extrême rareté des figures mitosiques, il est certain que leur épithé-

lium est doué d'une puissance d'hyperplasie physiologique considérable.

Une autre difficulté de l'étude histologique de la rénovation cellulaire provient de l'incertitude où l'on est des caractères des cellules rénovées. Rien ne permet de distinguer une cellule régénérée; après la disparition des phénomènes de la division nucléaire, on ne peut trouver la trace de la rénovation.

Aussi l'opinion des auteurs qui, n'ayant pu observer de karyomitoses dans le parenchyme rénal, concluent purement et simplement à la non-régénération de cet organe à l'état physiologique, nous semble exagérée. Leurs recherches ne peuvent être interprétées comme la preuve que le rein ne se régénère pas; la conclusion excéderait le fait; leurs expériences prouvent simplement que la rénovation cellulaire — par voie mitosique — est exceptionnelle.

C'est la conclusion à laquelle nous arrivons nous-même. Nous n'avons pu constater, aussi bien dans le régime mixte (état normal) que dans le régime aqueux, carné ou sec, de division karyokinétique typique [1] dans le tube urinipare; nous n'avons observé la division indirecte que dans les cellules du revêtement du tube urinifère.

Ces constatations concordent avec celles que nous avons faites dans les reins en hypertrophie compensatrice ou en régénération d'ordre thérapeutique; là encore, il semble que la prolifération de l'épithélium glandulaire rénal s'effectue par un mode de division autre que la karyomitose, celle-ci étant d'une observation très fréquente dans les tubes urinifères, comme Golgi [2], le premier, l'a signalé dans les reins en hypertrophie après néphrectomie.

RÉSUMÉ GÉNÉRAL

Au point de vue physiologique, la notion de l'évolution de la cellule rénale nous amène à admettre les faits suivants :

1° *Fonction.* — α) L'activité de la cellule rénale intervient dans la sécrétion urinaire : la meilleure preuve en est fournie par la desquamation de la cellule;

1. MM. Regaud et Policard, dans leur étude sur le tube urinifère de la Lamproie, Comptes rendus de la Société de biologie, 1902, p. 129, signalent l'existence de divisions karyomitosiques dans l'épithélium rénal; ils n'auraient observé la division directe que dans des cellules en voie de dégénérescence.

2. Golgi (Cam.), 1883, *Sulla ipertrofia compensatoria dei reni*. Archivio per le Scienze mediche, t. VI, p. 346.

β) Cette activité s'exerce pour l'excrétion : si l'on supprime la fonction glomérulaire, on voit l'épithélium rénal se stratifier, la lumière du tube se remplir de détritus, élaborations et déchets des cellules épithéliales;

γ) Cette activité est dévolue au tube urinipare : son revêtement épithélial est le siège d'une formation incessante de nouvelles cellules, qui naissent, croissent pour disparaître emportées par le flux aqueux.

2° *Fonctionnement.* — Excrétion exocellulaire.

α) L'excrétion exocellulaire ne peut être le résultat d'une dialyse des produits urinaires à travers la cuticule. Dire, avec les partisans de la théorie de la dialyse ou de la théorie des accumulateurs, que les matériaux urinaires sélectionnés et élaborés par la cellule rénale sont éliminés par osmose, c'est se représenter arbitrairement par la formule la plus simple, le fonctionnement de l'élément glandulaire rénal. La formule, pour simple et satisfaisante qu'elle apparaisse si l'on se borne à l'étude des phénomènes sécrétoires de reins normaux ou de reins polyuriques, cesse rapidement de l'être, dès qu'on étudie ces mêmes phénomènes sur des animaux soumis à des régimes différents. Dès que survient un obstacle à l'élimination aqueuse, on voit bien vite que l'on a affaire dans l'excrétion rénale, non pas à une opération simple de dialyse, mais à un mode de sécrétion plus complexe.

La conception de la dialyse ne peut être soutenue. D'une part, elle n'est démontrée par aucune preuve directe; et d'autre part, non seulement elle ne nous présente aucun avantage dans l'explication des phénomènes pour lesquels elle a été inventée — persistance et invariabilité de la cuticule, lumière absolument libre — mais tout au contraire, elle est contredite par beaucoup de faits réels, comme la disparition de la cuticule et la transformation du tube en un cordon épithélial. La théorie de la dialyse nous apparaît comme une simple vue de l'esprit, qui n'a d'une explication que les apparences, puisqu'elle revient, somme toute, à expliquer l'inconnu par l'inconnu.

β) Ces considérations nous conduisent à admettre que l'excrétion rénale ne peut être qu'une excrétion figurée. Parmi les

types de glandes connues, il faut classer la glande rénale dans une catégorie spéciale : non pas avec les glandes mérocrines, comme l'entendent les auteurs dont nous avons exposé les opinions, — excrétion qui du reste doit être plus ou moins considérée comme holocrine — mais bien avec les glandes dont les cellules se détruisent dans l'acte sécrétoire, à raison de la desquamation qui complique le processus fonctionnel de l'épithélium rénal.

La figure histologique de l'excrétion urinaire est constituée par la chute de la cellule rénale [1].

CONCLUSION

Notre conclusion générale est donc que :

Le rein est une glande holocrine.

1. On pourra nous objecter le fait que l'on devrait rencontrer dans l'urine les traces de la desquamation rénale.

A. Les cellules, balayées, dissociées par le courant aqueux fourni par les glomérules, ne peuvent présenter l'aspect des cellules du tube urinipare. A l'examen des préparations de reins d'animaux soumis au régime carné, il est déjà très difficile de reconnaître dans les détritus observés dans les tubes vecteurs les restes de cellules glandulaires : l'excrétion rénale ne saurait être retrouvée sous la *forme cellulaire*.

B. On pourrait nous objecter le fait que la sécrétion rénale devrait s'accompagner d'albuminurie.

Dans nos expériences, nous n'avons décelé — par l'emploi du Tanret, de la chaleur sur l'urine saturée de NaCl et acidulée — que de très faibles et inconstantes traces d'albumine dans les urines des Lapins soumis au régime sec, et pas du tout dans les urines des animaux maintenus au régime carné. MM. Dalous et Serr, dans leur étude sur la diurèse par la théobromine, notent l'absence d'albumine dans l'urine, alors qu'à l'examen histologique ils trouvent des phénomènes d'expulsion protoplasmique et nucléaire très accusés, conduisant même à une véritable desquamation du revêtement tubulaire.

Explication des Planches.

Planche XVIII

Fig. 1. — *Lapin.* Régime du chou pendant 15 jours. Fixation par le liquide de Van Gehuchten : Coloration par l'hématoxyline de Heidenhain et fuchsine S. — Dans la lumière de ce tube urinipare, on voit des éléments figurés que l'on observe très rarement à l'examen des reins d'animaux polyuriques. Ces éléments revêtent la forme de filaments, de tractus, qui, s'insérant sur la cuticule restée intacte, divisent la lumière canaliculaire en logettes plus ou moins grandes, les unes vides, les autres occupées par des granulations fuchsinophiles : ces tractus n'existent que dans la lumière des tubes urinipares.

Fig. 2. — *Lapin.* Régime du chou pendant 15 jours. Même fixation et coloration. — La lumière de ce canalicule est cloisonnée par un réticulum ; mais dans les détritus qui occupent l'une des alvéoles, on distingue une cellule, bien reconnaissable à sa masse nucléaire très fortement colorée par l'hématoxyline, à son corps protoplasmique clair — par suite de la fonte des granulations cytoplasmiques — à structure réticulée.

Fig. 3. — *Lapin.* Régime du chou pendant 10 jours. Même fixation et coloration. — Cette figure montre un tube urinipare à lumière presque totalement obstruée par un magma cellulaire qui n'est séparé de la cuticule, et d'un seul côté, que par une mince fente. Dans le déliquium intracanaliculaire, réticulé, pauvre en granulations, on aperçoit trois noyaux de chromaticité différente; noter que les limites des cellules en désagrégation sont indécises. — Le revêtement épithélial du tube présente une striation de Heidenhain très nette, une cuticule à peine striée.

Fig. 4. — *Lapin.* Régime du son pendant 14 jours. Même fixation et coloration. — On voit dans la lumière de ce tube urinipare, à épithélium très bien conservé et recouvert par une bordure en brosse homogène, une cellule en voie de désagrégation; disparition des granulations protoplasmiques, aspect clair de l'élément, noyau non ratatiné; dans ce débris intratubulaire on reconnaît sans peine une cellule de l'épithélium rénal.

Fig. 5. — *Lapin.* Régime du son pendant 14 jours. Même fixation et coloration. — Le revêtement tubulaire montre deux éléments cellulaires qui vont se détacher de l'assise externe ou périphérique, accolée à la membrane basale, pour tomber dans la lumière canaliculaire et être entraînés vers les voies d'excrétion. Le noyau, de volume normal ou très légèrement diminué de volume, entraîne dans sa chute toute la partie supérieure de la cellule binucléée. La cuticule qui revêt le tube n'existe pas au niveau des éléments en voie de desquamation qui sont nus.

Fig. 6. — *Souris blanche.* Régime sec pendant 30 jours. Fixation par le liquide de Van Gehuchten; Coloration par l'hématéine, bichromate de K. — A gauche, tube urinaire plein montrant la stratification nucléaire; la disparition de la striation de Heidenhain, remplacée par un état granuleux, réticulé du protoplasma; les variations de chromaticité des noyaux: l'oblitération presque complète du canal par les cellules démesurément accrues de volume; la disparition de la bordure en brosse. A droite, canalicule dont la lumière est obstruée par un bouchon cellulaire, dans lequel on aperçoit des grains de chromatine, fortement colorés par l'hématéine, parsemés au milieu du magma intratubulaire. L'épithélium de revêtement de ce tube présente la même structure que celui du tube voisin; absence de la bordure en brosse.

Fig. 7. — *Souris blanche.* Régime sec pendant 30 jours. Même fixation et coloration. — On aperçoit dans l'épithélium tubulaire, en haut un noyau très riche en chromatine, incurvé; à droite deux noyaux superposés : le noyau interne ou central, coloré intensivement, est entouré d'un protoplasma dépourvu de toute striation, très finement granuleux et va tomber dans la lumière canaliculaire; à son niveau la cuticule forme un liséré mince, sans striation aucune. — La lumière renferme des détritus dans lesquels on reconnaît deux cellules rénales à des stades différents de désagrégation; dans la cellule supérieure, le réseau nucléaire et la membrane enveloppe du noyau sont encore conservés; dans la cellule inférieure, le noyau s'est morcelé et les grains nucléaires se sont répandus dans le réticulum cytoplasmique en histolyse.

Fig. 8. — *Souris blanche.* Régime sec pendant 30 jours. Fixation par le liquide de Rabl. Coloration par l'hématoxyline de Heidenhain, fuchsine S. — Cette figure est destinée à montrer la prolifération de l'épithélium des tubes urinipares pendant le régime sec. Les noyaux se multiplient, se disposent en assises stratifiées, mais la division du protoplasma ne s'effectue pas toujours ou plutôt la séparation du corps protoplasmique n'a pas lieu et on rencontre des cellules à 2, 3, 4 noyaux et même un plus grand nombre : le nombre des noyaux peut devenir extrêmement considérable, cellules à 5, 6 noyaux. Cette figure montre de plus les variations de chromaticité et les variations de volume des masses nucléaires. — On aperçoit, à la partie inférieure de la figure, un tube urinifère dont le revêtement est constitué d'une seule assise cellulaire, à cellules uninucléées, limitant une lumière large et libre de tout détritus; il contraste avec les tubes urinipares pleins, sans lumière, transformés en cordons épithéliaux compacts et bourrés de noyaux.

Fig. 9. — *Souris blanche.* Régime sec pendant 30 jours. Fixation par le Zenker à chaud. Coloration par l'hématoxyline. — Corpuscule de Malpighi. L'épithélium qui revêt la zone juxtatubulaire de la capsule de

Müller, au voisinage du pôle urinaire, entre en prolifération pendant le régime sec. Les cellules, qui à l'état normal ou mieux chez les animaux maintenus à un régime mixte (chou et son) sont basses, recouvertes par une bordure en brosse, deviennent, sous l'influence du régime sec, très hautes, volumineuses, la cuticule disparaît; les noyaux se multiplient, l'épithélium se stratifie et présente deux, trois assises nucléaires. La cavité corpusculaire ne contient aucun détritus ou exsudat; le glomérule proprement dit ou peloton vasculaire ne présente pas de modifications appréciables.

Planche XIX.

Fig. 10. — *Souris blanche.* Régime sec pendant 54 jours. Fixation par le liquide de Van Gehuchten. Coloration par l'hémalun et bichromate de K. — Le tube urinipare figuré à droite est remarquable par la stratification nucléaire, l'oblitération presque complète de la lumière, par sa structure réticulée. Dans la lumière de ce tube, mais encore rattachée au revêtement tubulaire, on aperçoit une masse protoplasmique, peu volumineuse, à noyau très fortement coloré. — La lumière du canalicule représenté à gauche est occupée par de petites masses assez régulièrement arrondies, à substratum compact, homogène, contenant quelques granulations hématoxylinophiles. Les contours protoplasmiques persistent encore autour de ces détritus et ne permettent pas de douter de leur provenance. A la partie centrale du tube, on voit deux noyaux déformés, aplatis, de forme très allongée et réunis par une de leurs extrémités; ces noyaux sont plongés dans un protoplasma finement réticulé. Le revêtement du tube montre à droite une cellule dont le protoplasma granuleux, sans striation, contient de rares granulations nucléaires, cellule qui va tomber en désagrégation dans la lumière. La cuticule n'existe pas sur les cellules hautes qui font saillie dans le canal urinipare.

Fig. 11. — *Souris blanche.* Mêmes indications. — Le tube situé à gauche (A) est revêtu de cellules très hautes, présentant une ébauche de délimitation; une de ces cellules est binucléée par superposition. La cuticule n'existe plus; on aperçoit un élément cellulaire — dont le noyau tombé en karyolyse s'est morcelé — qui va s'effondrer dans la lumière canaliculaire. — L'examen du tube de droite (B) permet de constater une autre modification sur laquelle nous appelons l'attention. La cellule en déliquium dans le canal contient dans son protoplasma un corps se colorant d'une façon assez intense par l'hématéine; ce corpuscule, volumineux, revêt une forme épineuse et est constitué probablement par des phosphates.

Fig. 12. — *Souris blanche.* Mêmes indications. — La lumière des tubes représentés par cette figure est occupée par des cellules qui ren-

ferment des corpuscules plus ou moins régulièrement arrondis, de coloration plus intense que les noyaux cellulaires. Certains tubes renferment deux de ces corpuscules, d'autres 4, 5, 6 et plus sur une coupe transversale. Ces corpuscules sont vraisemblablement formés de phosphates et nous croyons que l'élimination de ces grosses concrétions par les cellules rénales est en rapport avec la mise en liberté de la cellule, comme le démontre la présence de noyaux accolés à ces détritus intratubulaires.

Fig. 13. — *Souris blanche.* Mêmes indications. — On aperçoit, dans la lumière de ce tube, de petits corps irréguliers, limités par une paroi fort nette; leur noyau est tombé en karyolyse, leur protoplasma est légèrement rétracté. L'affinité des granulations pour les colorants nucléaires, les réactions du protoplasma identiques en tous points à celles des cellules de revêtement du tube éclairent suffisamment sur leur véritable nature. Ce sont des corps cellulaires qui se sont détachés de l'épithélium tubulaire pour tomber dans la lumière. On voit encore dans ce tube quelques corpuscules phosphatiques; sur la paroi inférieure du tube, une cellule contenant un de ces corpuscules accolé à son noyau est sur le point de se détacher de l'assise périphérique pour devenir libre. Tous ces détritus intratubulaires peuvent se présenter sous des aspects assez divers, d'après que les éléments qui les constituent sont déjà plus ou moins modifiés.

Planche XX.

Fig. 14. — *Souris blanche.* Régime carné pendant 15 jours. Fixation par le mélange de Van Gehuchten. Coloration par l'hématoxyline de Heidenhain, fuchsine S. — Tube urinipare dont l'épithélium de revêtement présente quelques cellules binucléées par superposition. Dans l'une de ces cellules, le noyau interne ou central, volumineux, en caryorrhexis, a rompu son enveloppe; la chromatine est réunie en un certain nombre de grains volumineux; ce sont ces granulations nucléaires, mises en liberté par la chute de la cellule interne, qui donnent naissance aux granulations hématoxylinophiles que l'on aperçoit dans la lumière du tube.

Fig. 15. — *Souris blanche.* Mêmes indications. — La lumière de ces trois tubes urinaires est limitée par une bordure en brosse très haute, sans striation; elle est saupoudrée de fines granulations à affinité pour les colorants nucléaires, en particulier pour l'hématoxyline de Heidenhain et la vésuvine. Souvent, comme le montre la figure, ces granulations de provenance nucléaire sont englobées au milieu de granulations cytoplasmiques fuchsinophiles. Le revêtement de ces tubes présente une striation de Heidenhain assez distincte et, çà et là, des cellules binucléées par superposition.

Fig. 16. — *Souris blanche.* Mêmes indications. — On note dans ces

canalicules urinipares une prolifération nucléaire conduisant à la stratification de l'épithélium; la cuticule est homogène et très épaisse : la lumière tubulaire, quand elle persiste, est occupée par des granulations nucléaires et protoplasmiques.

Fig. 17. — Tube urinipare de Cobaye au régime mixte (chou et son). Fixation par le liquide de Van Gehuchten. Coloration par l'hématoxyline de Heidenhain et fuchsine S. — Les cellules de revêtement de ce tube montrent une striation basale très nette; la bordure en brosse apparaît finement striée; on aperçoit, à une des extrémités du tube, une cellule pourvue de deux noyaux superposés et nue, c'est-à-dire non recouverte par la cuticule : la masse protoplasmique interne, nucléée, est prête à tomber dans la lumière canaliculaire; on observe dans celle-ci un noyau pycnotique entouré d'un protoplasma peu abondant.

Fig. 18. — Tube urinipare de Lapin au régime mixte. Même fixation et coloration. — Cette figure est destinée à montrer la desquamation de la cellule rénale à l'état normal. On aperçoit dans l'épithélium du tube urinipare des cellules volumineuses, très hautes, pourvues de deux noyaux superposés, qui font saillie dans la lumière canaliculaire. La bordure en brosse fait généralement défaut sur les éléments en voie de desquamation. La cellule interne pourvue de son noyau tombe dans le canal où on la retrouve sous forme de détritus nucléé, comme le montre la figure.

Bibliographie.

La théorie du fonctionnement de la Cellule rénale soutenue par nous n'a pas encore de bibliographie; M. Éd. Retterer qui, le premier, a posé la question l'a étudiée dans les communications suivantes :

1906

α) *Du stroma rénal dans quelques états fonctionnels du rein.* Comptes rendus de la Société de Biologie, p. 560.

β) *De l'épithélium rénal dans quelques états fonctionnels du rein.* Comptes rendus de la Société de Biologie, p. 611.

γ) *Contribution expérimentale à l'étude du rein.* Comptes rendus de l'Association des Anatomistes, Bordeaux, p. 6-13.

δ) *Structure du rein oligurique* (en collab. avec M. G. Tilloy). Comptes rendus de la Société de Biologie, avril, p. 658.

CONTRIBUTION

A L'ÉTUDE EXPÉRIMENTALE DES CELLULES GÉANTES

Par Éd. RETTERER[1].

Depuis que mon maître, Ch. Robin, a découvert dans la moelle osseuse normale des cellules à noyaux multiples, ou *myéloplaxes*, des éléments analogues ont été observés dans divers tissus pathologiques. En raison de leurs dimensions, ces éléments sont désignés d'habitude sous le nom de *cellules géantes*. On en distingue deux variétés, selon que les divers lobes du noyau irrégulièrement contourné continuent à rester reliés entre eux par un filament nucléaire ou que les noyaux multiples sont distincts les uns des autres, quoique contenus dans un corps cellulaire commun.

L'origine des cellules géantes qu'on observe dans le tissu conjonctivo-vasculaire est diversement interprétée : les uns (Virchow, Weiss, Bohm, König, Ribbert, Becher, etc.) soutiennent qu'elles proviennent des cellules conjonctives ; pour d'autres, elles résulteraient de la confluence des globules blancs (B. Heidenhain, Lang, Metchnikoff, etc.), ou de l'incorporation des cellules tissulaires par les globules blancs (Lang, Ziegler). Pour d'autres encore, les cellules géantes se développeraient aux dépens de l'endothélium des vaisseaux sanguins ou lymphatiques ; ce seraient des germes vasculaires ou angioblastes (Brodowski, Rindfleisch, Baumgarten, Brosch, Manasse, Cornil, etc.).

Les cellules géantes peuvent se développer aux dépens des cellules épithéliales (Krauss, Friedländer, Goldmann, Loeb, Audry, etc.). En se desquamant, l'épithélium du rein, du foie, du testicule, etc., dégénère et donne naissance à des cellules géantes (Arnold, Waldstein).

Les cellules géantes des néoplasies (carcinomes, cancroïdes, ostéosarcomes, etc.), proviendraient des cellules soit conjonctives, soit endothéliales, soit épithéliales.

Par l'expérimentation, il est facile de produire des cellules géantes.

1. Les résultats essentiels de ces recherches ont été communiqués à l'Académie de médecine dans une note lue le 12 novembre 1907.

Baumgarten, Ziegler, Marchand, Arnold, etc., introduisant des corps étrangers dans les cavités naturelles de l'animal vivant ou dans son tissu conjonctif, provoquent la formation de cellules géantes; mais ils n'ont pu ainsi élucider l'origine même de ces éléments qui, pour les uns, résultent de la fusion de plusieurs cellules, et, pour les autres, de la division du noyau d'une seule cellule.

A cet égard, l'irritation provoquée par les agents thermiques a donné des résultats des plus nets. Par le froid ou la chaleur, il est possible de retarder ou d'empêcher la division du corps cellulaire tout en incitant à la division du noyau : de là formation de cellules géantes. Fuerst, Rischpler, Podwyssotzki et Pirone ont ainsi produit, dans les membranes tégumentaires ou le cartilage, de nombreuses cellules géantes par voie amitosique. Il ne s'agit pas ici d'une dégénérescence cellulaire, car les cellules géantes disparaissent le 4e ou 5e jour, et, les noyaux qui avaient pris naissance par division amitosique se mettent ensuite à se diviser par voie mitosique.

J'ai eu recours à deux procédés pour produire le développement de cellules géantes dans le tissu épithélial : 1° *décollement mécanique de l'épiderme* (C. R., t. CXXXVI, p. 511, 1903); 2° *perforation des téguments et mise en place d'un fil de soie* ou d'un poil (*Soc. de Biologie*, 20 juillet 1906, p. 169).

Au pourtour des deux orifices du canal artificiel, l'épithélium des téguments végète et pénètre dans le canal qu'il remplit d'un bouchon épithélial. L'évolution de ce bouchon épithélial est *progressive* en certains points, *régressive* en d'autres. Là même où l'épithélium se transforme en tissu conjonctif, on y observe non seulement les modifications qui caractérisent la métaplasie des cellules épithéliales en tissu conjonctif dense ou réticulé, mais encore des images mitosiques nombreuses. Par contre, dans les points où l'épithélium subit des phénomènes *régressifs*, on voit se produire des *leucocytes polynucléés* et des *cellules géantes*.

C'est au centre même du bouchon épithélial, qu'on observe de grands amas de cellules épithéliales dont le protoplasma devient grenu ou forme un réseau dans lequel les noyaux se sont fragmentés en *leucocytes polynucléés*.

Ailleurs et surtout au contact des cellules épithéliales en voie de transformation conjonctive, certaines cellules épithéliales, chacune longues de 45 μ et large de 18 μ, montrent 18 à 30 noyaux de 3 à 4 μ chacun, rangés en cercle ou couronne périphérique (cellule géante du type Langhans). Ces noyaux, très colorables et distincts les uns des autres, sont plongés dans un protoplasma homogène et indivis.

En d'autres points où les cellules épithéliales se sont transformées la

plupart en tissu conjonctif réticulé, on voit des tubes ou traînées cellulaires larges de 15 à 40 μ qui, au premier aspect, figurent la coupe de vaisseaux sanguins ou lymphatiques. Mais la structure et le contenu de ces traînées ne sont pas ceux de vaisseaux. Leur paroi épaisse, de 6 à 12 μ, est formée par une substance hyaline, vaguement fibrillaire et se colorant comme la fibre conjonctive en rouge par la picrofuchsine. De nombreux noyaux, ovalaires ou arrondis, de 3 à 4 μ, identiques à ceux des cellules géantes sus-mentionnées, sont contenus dans la paroi hyaline et placés sur une ou deux rangées. La surface interne de la paroi est revêtue d'une assise de cellules cubiques quand on a affaire à un tube, ou bien elle se continue avec de nombreux éléments cellulaires dans le cas d'une traînée pleine. Ces tubes et ces traînées pleines ont, en un mot, la structure des cellules géantes, telles que celles que les auteurs font provenir de la végétation des cellules endothéliales des vaisseaux sanguins ou lymphatiques. Dans mes expériences, il ne saurait être question de l'origine endothéliale de ces formations, car elles se produisent en plein tissu épithélial et aux dépens de ce dernier.

Conclusions. — Dans les végétations épithéliales consécutives à une irritation cutanée, la division mitosique s'observe dans les éléments épithéliaux qui sont le siège d'une évolution *progressive*, c'est-à-dire de leur transformation en tissu conjonctif. Dans les portions épithéliales, au contraire, qui dégénèrent, les éléments épithéliaux se transforment les uns en leucocytes polynucléaires avec désagrégation du cytoplasma, les autres, en cellules à noyaux multiples et distincts. Ce dernier résultat me semble dû à une division amitosique du noyau sans individualisation consécutive du corps cellulaire.

BIBLIOGRAPHIE

Abrégé d'Anatomie, par Poirier, Charpy et Cunéo. Masson, 1908.

Après avoir exposé dans le *Traité d'Anatomie humaine*, l'état actuel de la science anatomique avec tous les développements qu'exigent les questions difficiles ou controversées, Poirier, Charpy et Cunéo ont songé à condenser les notions fondamentales en trois volumes plus réduits.

Les deux premiers tomes qui viennent de paraître comprennent l'*embryologie*, l'*ostéologie*, l'*arthrologie*, la *myologie*, le *cœur*, les *artères*, les *veines*, les *lymphatiques*, les *centres nerveux*, les *nerfs craniens et rachidiens*.

Quoique de moindre étendue, ce nouvel ouvrage est cependant assez développé pour éviter l'extrême concision nuisible à la clarté et la sécheresse qui rebute l'élève et fatigue la mémoire. Pour rendre la lecture plus facile et surtout instructive, un grand nombre de dessins empruntés au traité, ont été reproduits dans leur format ou avec les réductions nécessaires.

J'adresse toutes mes félicitations aux auteurs de l'*Abrégé d'Anatomie* : ils ont admirablement dégagé l'essentiel de l'accessoire et l'étudiant ne court plus risque de se perdre au milieu des détails descriptifs et des citations littéraires qui ne sont utiles qu'à ceux qui approfondissent les questions ou qui ont charge d'un enseignement. Si l'anatomie des formes adultes, les rapports des organes sont exposés avec une grande clarté et complètement mis à jour, je ne puis souscrire sans réserves aux articles d'embryologie et d'anatomie générale. La cytologie et l'anatomie générale sont des sciences en pleine évolution. Il ne suffit pas de citer les faits morphologiques; il convient et il est même nécessaire de relier entre elles les structures qui se succèdent et qui varient avec les conditions de milieu. Souhaitons qu'à la deuxième édition, les chapitres relatifs à l'embryologie et à l'anatomie générale soient confiés à un spécialiste qui, dans l'*Abrégé*, tiendra compte des résultats expérimentaux acquis depuis la publication du *Traité d'Anatomie humaine*.

Éd. Retterer.

E. Laguesse. — **Le pancréas.** Fascicules 4 et 5 de la *Revue générale d'Histologie* : I. La glande exocrine, 173 pages, 33 figures; II. La glande endocrine, 288 pages, 41 figures. E. Storck éditeur, Lyon, 1906.

Cette monographie répond admirablement au but poursuivi par la *Revue générale d'Histologie* : fournir aux micrographes un exposé complet de chaque question, et, à tous les biologistes, une critique autorisée des documents présentés, avec les développements nécessaires à la parfaite compréhension des problèmes généraux qui s'y rattachent. C'est en cela surtout que paraît consister le mérite de l'ouvrage et que se manifeste l'excellence des procédés didactiques depuis longtemps appliqués par l'auteur à la vulgarisation des importantes découvertes qu'il a faites sur le sujet. Ainsi, à propos des phénomènes cytologiques de la sécrétion et de la participation du noyau à ce processus sont brièvement rapportés et comparés entre eux les faits décisifs sur lesquels repose le concept moderne de l'ergastoplasma. De même encore, l'exposé des plus récentes données expérimentales sur les ferments pancréatiques et intestinaux suit et complète celui de la formation, des réactions et de la dissolution terminale des grains dits de zymogène. Suivant les mêmes principes, avant de déterminer le rôle des îlots endocrines et après avoir critiqué les nombreuses opinions émises sur ce point, l'auteur a eu soin de rapprocher des lésions du pancréas rencontrées chez les diabétiques, le résultat d'ingénieuses expériences, qu'il a lui-même instituées pour la plupart, de greffe de cet organe et de ligature ou d'obstruction de ses canaux excréteurs : là se trouvent l'explication des divergences notées dans l'historique et l'interprétation des particularités relevées au cours de l'enquête d'anatomie comparée. De pareilles incursions dans les domaines voisins de celui de l'histologie permettent seules d'apprécier l'importance des résultats désormais acquis, car elles précisent ce que doit attendre des recherches futures la synthèse définitive des faits mis en lumière par les différents modes d'investigation.

Malgré la complexité et l'extrême diversité des faits envisagés, le Prof. Laguesse a répandu dans son mémoire une clarté véritablement étonnante, au moins égale à celle des ouvrages dont le caractère élémentaire exige le sacrifice des détails à l'ensemble. Les questions secondaires dont les limites peuvent être nettement tracées sont provisoirement éliminées des chapitres qu'elles risqueraient d'obscurcir, puis traitées séparément. D'autres, d'abord sommairement rappelées, sont ensuite groupées d'après leurs affinités et s'éclairent ainsi mutuellement : celle de la continuité des îlots avec le parenchyme environnant (chap. XVI), distraite de leur description générale (chap. XI et XII), est suivie de l'étude de leur variabilité ; ces deux chapitres forment une introduction naturelle à celui qui traite de la valeur et du rôle de ces formations. Les pages consa-

crées aux cellules centroacineuses et aux premières voies d'excrétion (chap. VIII), celles encore où sont critiquées les nombreuses hypothèses émises sur la signification et le fonctionnement des îlots (p. 349 à 367) témoignent de la même maîtrise dans le groupement des faits et des idées; mais on y relèvera surtout la bienveillante impartialité avec laquelle l'auteur s'est plu à mettre en relief les interprétations exactes et les découvertes dues aux histologistes dont il combat les conclusions générales.

Il est inutile d'insister sur d'autres qualités, pourtant capables à elles seules d'assurer le succès des ouvrages de la nature de celui du Prof. Laguesse, mais dont celles que nous venons de signaler détournent tout d'abord l'attention : l'extrême sévérité de la documentation, la pureté de la nomenclature technique, la netteté des figures et de leurs légendes, l'étendue et la précision de l'index bibliographique. Que dire enfin des avantages extérieurs, de la perfection du tirage, du choix judicieux des types et de la constante élégance de l'imposition? Ce sont là les caractères habituels des publications scientifiques du sympathique éditeur lyonnais auquel les fondateurs de la *Revue*, MM. Renaut et Regaud, ont confié l'exécution matérielle de l'œuvre de haute vulgarisation qu'ils ont réalisée avec tant de succès jusqu'à présent.

CH. BONNE.

TABLE DES MATIÈRES

DU TOME QUARANTE-TROISIÈME

Mathias Duval (1844-1907), sa vie et son œuvre (Retterer) 241

ANATOMIE HUMAINE, GÉNÉRALE, PATHOLOGIQUE

Urethra Duplex (Aievoli) 48
Recherches sur le développement du larynx chez l'Homme (Soulié et Bardier). 137
L'apophyse angulaire du maxillaire inférieur (Dieulafé et Herpin) . 332
L'évolution du mésentère commun chez l'Homme (Ancel et Cavaillon) 387
Sur les articulations du squelette antibrachial (Grégoire). 545
Histogénèse de l'os maxillaire inférieur (Dieulafé et Herpin). . . . 580

HISTOLOGIE, EMBRYOLOGIE, TÉRATOLOGIE, PHYSIOLOGIE

Essai sur la physiologie des mouvements des doigts (Féré). . . . 1
Études sur le corps fungiforme du Poulpe (Mayer et Rathery). . . 25
Des hématies des Mammifères (Retterer) 53
Recherches sur la kératinisation. I. Le diamant du Poulet (Branca). 341
Recherches sur la kératinisation. II. Le diamant du Canard (Branca). 433
Recherches sur la kératinisation. III. Le diamant. Histoire et critique (Branca). 447
Le parenchyme hépatique et les voies biliaires (Géraudel) 410
Recherches expérimentales sur l'évolution et le fonctionnement de la cellule rénale (Lelièvre). 502, 593
Contribution de l'étude expérimentale des cellules géantes (Retterer). 652

TABLE DES AUTEURS

AIEVOLI. — Urethra Duplex. 48
ANCEL et CAVAILLON. — L'évolution du mésentère commun chez l'Homme. 387
BRANCA. — Recherches sur la kératinisation.
I. Le diamant du Poulet. 341
II. Le diamant du Canard. 433
III. Le diamant. Histoire et critique 447
DIEULAFÉ et HERPIN. — L'apophyse angulaire du maxillaire inférieur 332
DIEULAFÉ et HERPIN. — Histogénèse de l'os maxillaire inférieur . 580
FÉRÉ. — Essai sur la physiologie des mouvements des doigts . . 1
GÉRAUDEL. — Le parenchyme hépatique et les voies biliaires. . . 410
GRÉGOIRE. — Sur les articulations du squelette antibrachial. . . 545
LELIÈVRE. — Recherches expérimentales sur l'évolution et le fonctionnement de la cellule rénale 502, 593
MAYER et RATHERY. — Études sur le corps fungiforme du Poulpe. 2
RETTERER. — Des hématies des Mammifères. 53
RETTERER. — Mathias Duval (1844-1907), sa vie et son œuvre . . 241
RETTERER. — Contribution à l'étude expérimentale des cellules géantes. 652
SOULIÉ et BARDIER. — Recherches sur le développement du larynx chez l'Homme 137

ANALYSES DES TRAVAUX FRANÇAIS ET ÉTRANGERS

BARDELEBEN. — Anatomie (2e partie). 136
LAGUESSE. — Le pancréas 656
POIRIER, CHARPY et CUNÉO. — Abrégé d'anatomie 655
RIGNANO. — Sur la transmissibilité des caractères acquis. . . . 134

TABLE DES PLANCHES HORS TEXTE

Planches I à VIII. — Essai sur la physiologie des mouvements des doigts (Féré).

Planche IX. — Études sur le corps fungiforme du Poulpe (Mayer et Rathery).

Planches X à XIV. — Recherches sur le développement du larynx chez l'Homme (Soulié et Bardier).

Planches XV à XVII. — Le diamant du Poulet (Branca).

Planches XVIII à XX. — L'évolution du fonctionnement de la cellule rénale (Lelièvre).

Portrait de Mathias Duval.

Le propriétaire-gérant : Félix Alcan.

Coulommiers. — Imp. Paul BRODARD.

MICROGRAPHIE — BACTÉRIOLOGIE

E. COGIT & Cie

CONSTRUCTEURS D'INSTRUMENTS
ET D'APPAREILS POUR LES SCIENCES

36, Bd St-Michel

PARIS — Téléphone 812-20

Ateliers de Construction, Expéditions et Verrerie en gros

19, Rue Humboldt

DÉPOT POUR LA FRANCE

des Microscopes de **E. LEITZ**

MODÈLES SPÉCIAUX POUR LA BACTÉRIOLOGIE AVEC LES DERNIERS PERFECTIONNEMENTS

Microtomes MINOT et Microtomes de toutes marques

Produits chimiques et colorants spéciaux pour la Micrographie et la Bactériologie

DÉPOT DES PRODUITS DE GRÜBLER ET Cie, DE LEIPZIG

Étuves à Culture, Autoclaves, Installations complètes de Laboratoires,
Milieux de Culture stérilisés

Nouveaux Appareils LATAPIE pour la séparation du Sérum du Sang

NOUVEAU BROYEUR LATAPIE

NOUVEL APPAREIL MICROPHOTOGRAPHIQUE COGIT

FÉLIX ALCAN, EDITEUR

PUBLICATIONS PÉRIODIQUES

Revue de Médecine et Revue de Chirurgie

La *Revue de médecine* et la *Revue de chirurgie* paraissent tous les mois; chaque livraison de la *Revue de médecine* contient 5 à 6 feuilles grand in-8; chaque livraison de la *Revue de chirurgie* contient de 8 à 9 feuilles grand in-8.

PRIX D'ABONNEMENT :

Pour la Revue de Médecine		Pour la Revue de Chirurgie	
Un an, Paris	**20** fr.	Un an, Paris	**30** fr.
— Départements et étranger	**23** fr.	— Départements et étranger	**33** fr.
La livraison, **2** fr.		La livraison, **3** fr.	

Journal de Psychologie

normale et pathologique

DIRIGÉ PAR LES DOCTEURS

Pierre JANET et **G. DUMAS**

Professeur de psychologie au Collège de France. — Chargé de cours à la Sorbonne.

Quatrième année, 1907.

Paraît tous les deux mois par fascicules de 100 pages environ.

ABONNEMENT : Un an, France et Etranger, **14** fr. — Le numéro, **2** fr. **60**.

Revue de l'École d'Anthropologie de Paris

La **Revue de l'École d'Anthropologie de Paris** paraît le 15 de chaque mois.
Chaque livraison forme un cahier de deux feuilles in-8 raisin de 32 pages.
Les abonnements partent du 15 janvier.

ED. GALLOIS

37, Rue de Dunkerque, 37. — PARIS

Télégrammes : SIOLLAG. — *Téléphone :* 405-80.

CHIMIE — PHYSIQUE
BACTÉRIOLOGIE
APPAREILS POUR LES SCIENCES

ÉTUVES — BAINS-MARIE

Filtres, Stérilisateurs — Appareils de Chauffage

PORCELAINE A FEU — TERRE et GRÈS
CRISTALLISOIRS, BOITES de PÉTRI

TUBES A CULTURE, BALLONS DIVERS
VERRE D'IÉNA — VERRE SPÉCIAL

LAMES et LAMELLES, CAPSULES, etc. etc.

Balances — Autoclaves
Colorimètres — Spectroscopes
Saccharimètres

VERRERIE SOUFFLÉE POUR RECHERCHES BACTÉRIOLOGIQUES
Ampoules à sérum
VERRERIE GRADUÉE DE PRÉCISION

Produits chimiques purs — Réactifs

EXÉCUTION DE TOUTES PIÈCES SUR DESSINS OU MODÈLES

Coulommiers. — Imp. PAUL BRODARD.



Fig. 1.

Fig. 2.



Fig. 3.

Essai sur la physiologie des mouvements des doigts.

CH. FÉRÉ

Félix Alcan, éditeur.

Imp. Paul Brodard.



Fig. 4.

Fig. 5.

Fig. 6.

Essai sur la physiologie des mouvements des doigts.

CH. FÉRÉ

Félix Alcan, éditeur.

Imp. Paul Brodard.



Fig. 7.

Fig. 8.



Fig. 9.

Essai sur la physiologie des mouvements des doigts.

CH. FÉRÉ

Félix Alcan, éditeur.

Imp. Paul Brodard.



Fig. 10.

Fig. 11.



Fig. 12.

Essai sur la physiologie des mouvements des doigts.

CH. FÉRÉ

Félix Alcan, éditeur.

Imp. Paul Brodard.

Fig. 13.



Fig. 14.

Fig. 15.

Essai sur la physiologie des mouvements des doigts.

CH. FÉRÉ

Félix Alcan, éditeur.

Imp. Paul Brodard.

Fig. 16.

Fig. 17.

Fig. 18.

Essai sur la physiologie des mouvements des doigts.
CH. FÉRÉ

Félix Alcan, éditeur. Imp. Paul Brodard.

Fig. 19.

Fig. 20.

Fig. 21.

Essai sur la physiologie des mouvements des doigts.

CH. FÉRÉ

Félix Alcan, éditeur.

Imp. Paul Brodard.

Fig. 22.

Fig. 23.

Fig. 24.

Essai sur la physiologie des mouvements des doigts.

CH. FÉRÉ

Félix Alcan, éditeur.

Imp. Paul Brodard.

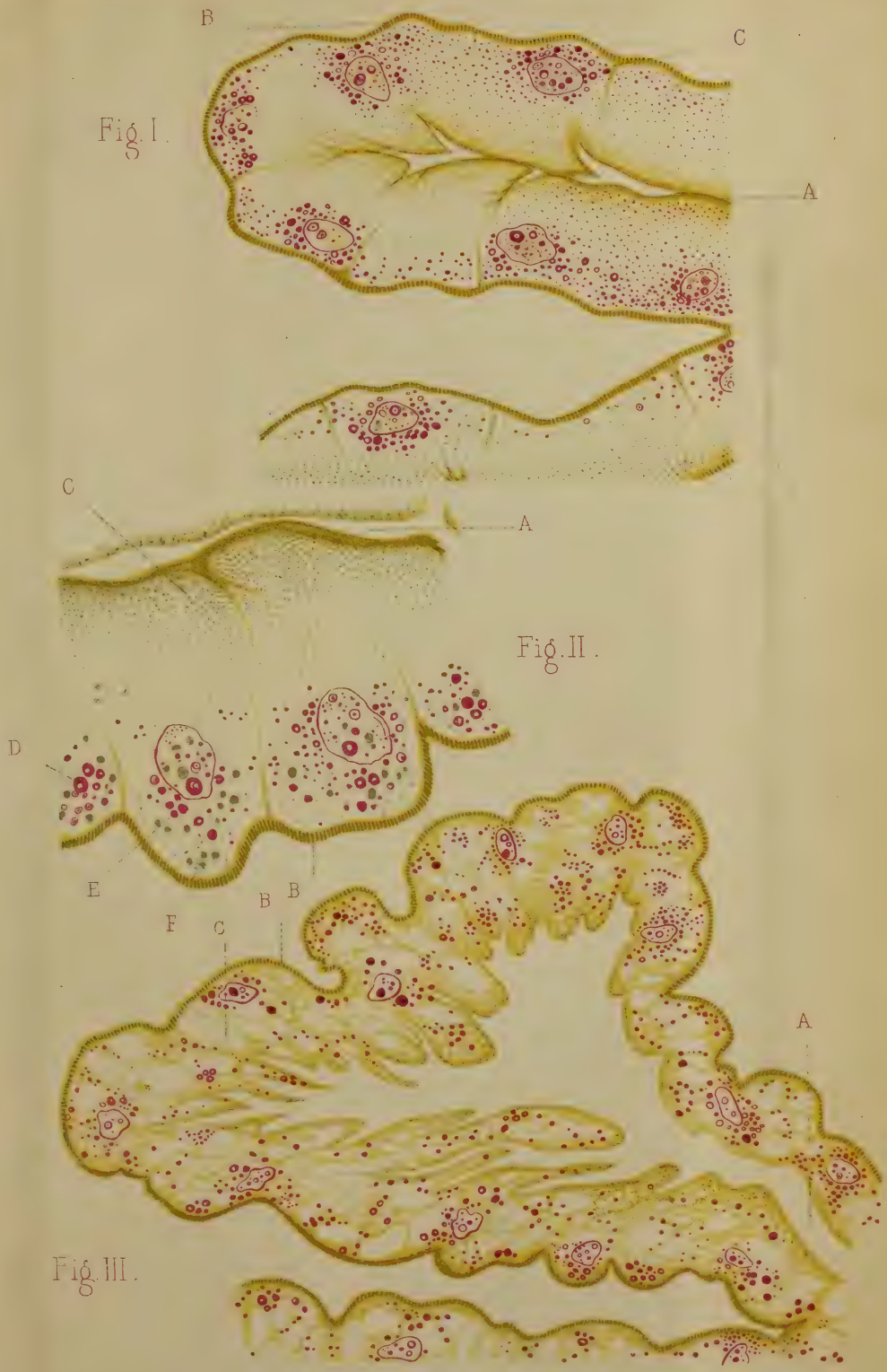

Fig. I.

Fig. II.

Fig. III.

A. Bénard lith.

Imp. L. Lafontaine, Paris.

Etudes sur le corps fungiforme du Poulpe

A. MAYER & F. RATHERY.

Félix Alcan, éditeur.

Ch. Bonne ad. nat. del.

Imp. L. Lafontaine Paris.

A. Béuard, lith.

Le développement du larynx
chez l'homme.

A. SOULIE & L. BARDIER.

Félix Alcan Editeur.

Fig. 14.

Fig. 15



Fig. 16.



Fig. 17.

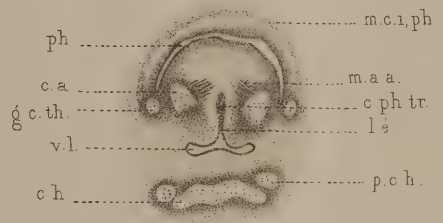

Fig. 18.



Fig. 19.

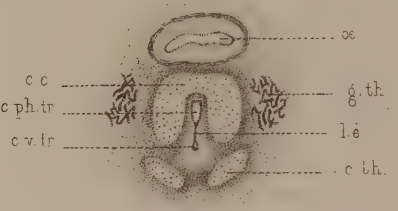

Fig. 20.

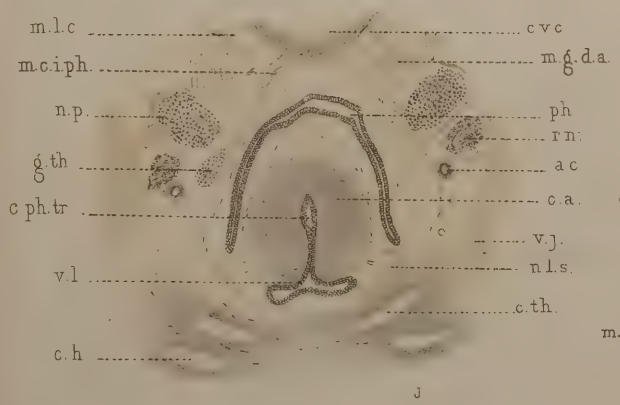

Fig. 21.

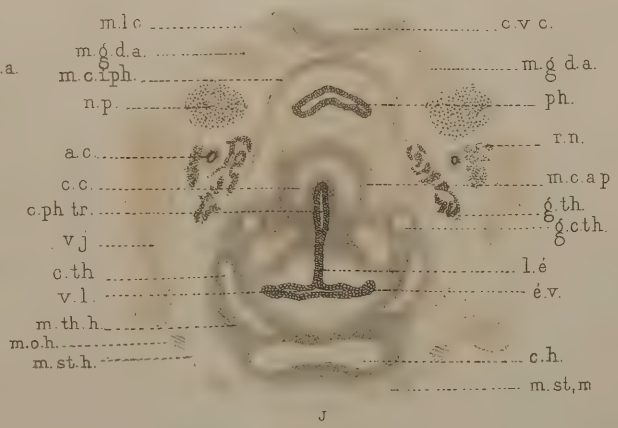

Fig. 22.

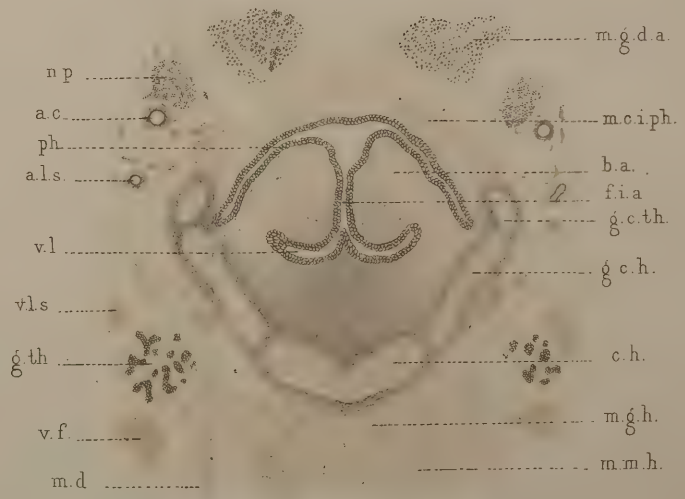

Fig. 23.

R. Argaud & Jusniaux ad nat. del.

Imp. L. Lafontaine, Paris.

A. Bénard lith.

Le développement du larynx
chez l'homme
A. SOULIÉ & E. BARDIER.

Félix Alcan Editeur.

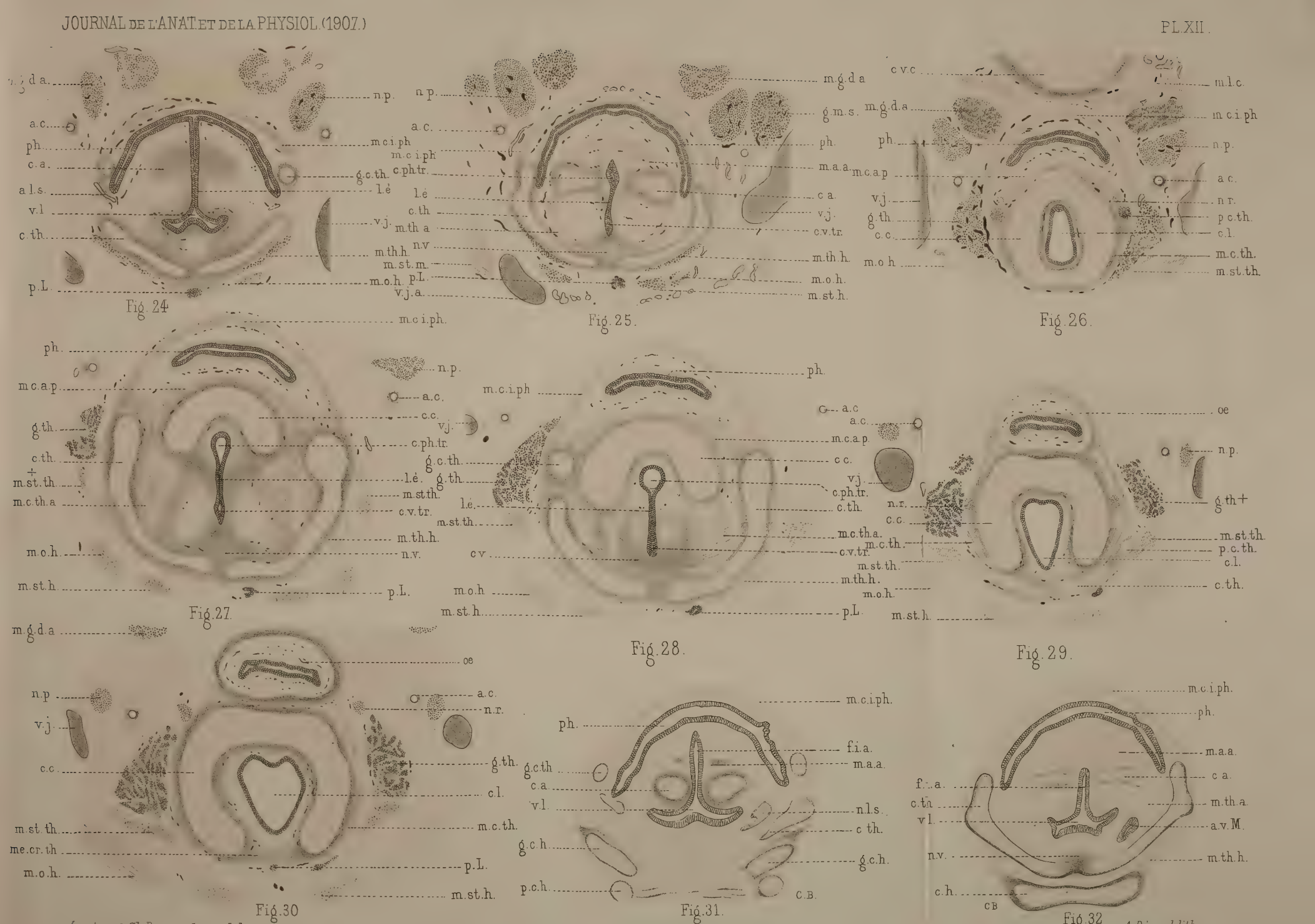

Jusniaux & Ch. Bonne ad. nat. del. *A. Bénard, lith.*

Le développement du larynx.
chez l'homme.
A. SOULIÉ & E. BARDIER.
Félix Alcan Editeur

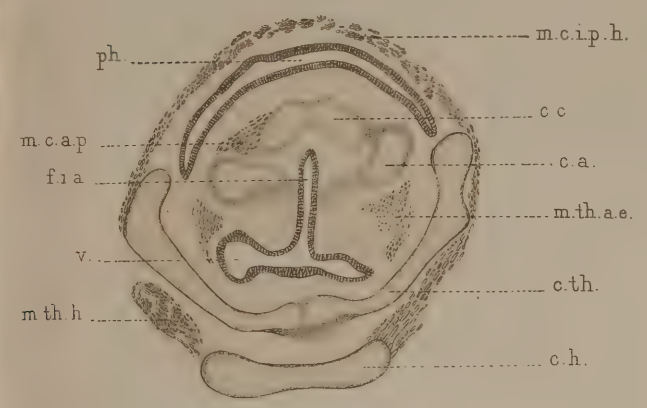

Fig. 33.

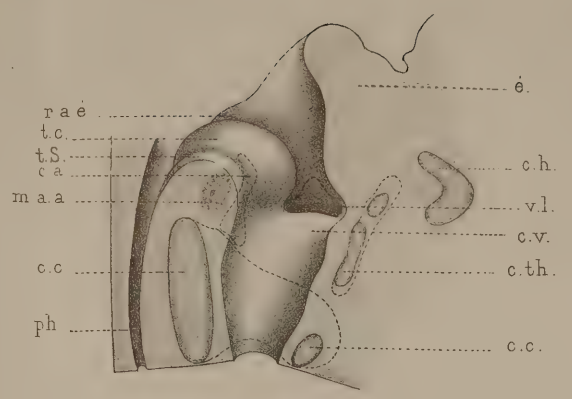

Fig. 34.

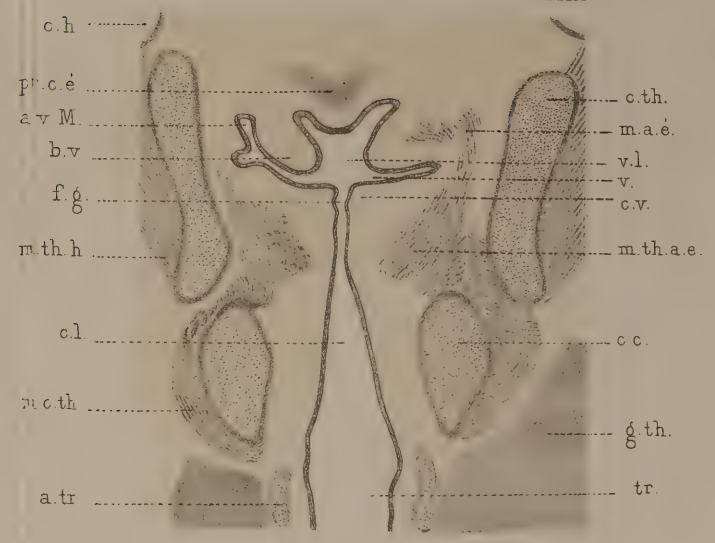

Fig. 35.

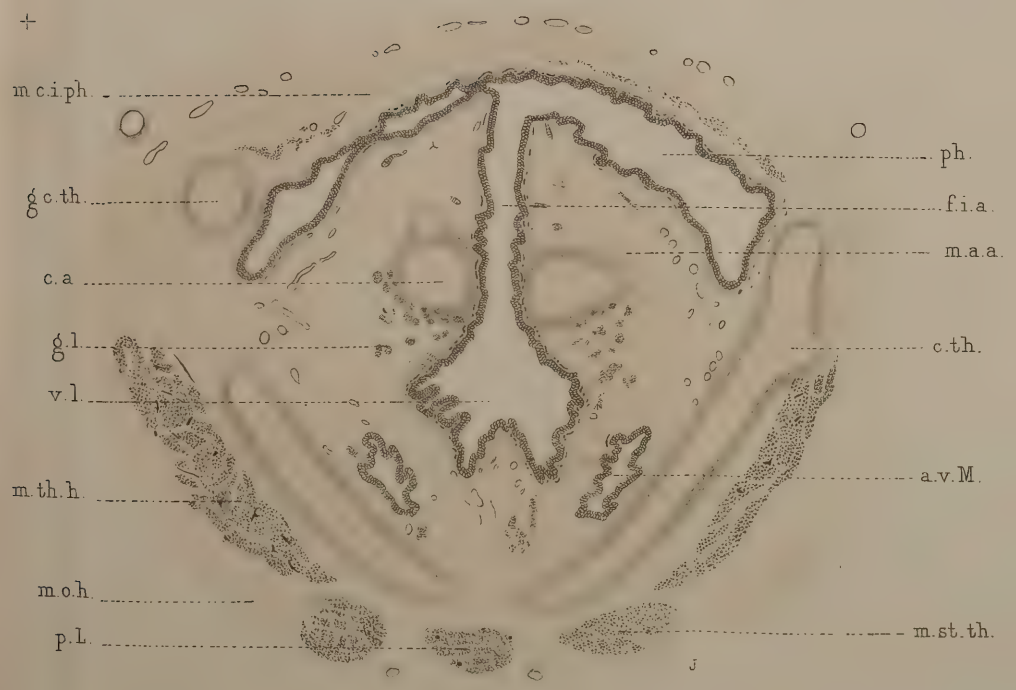

Fig. 36.

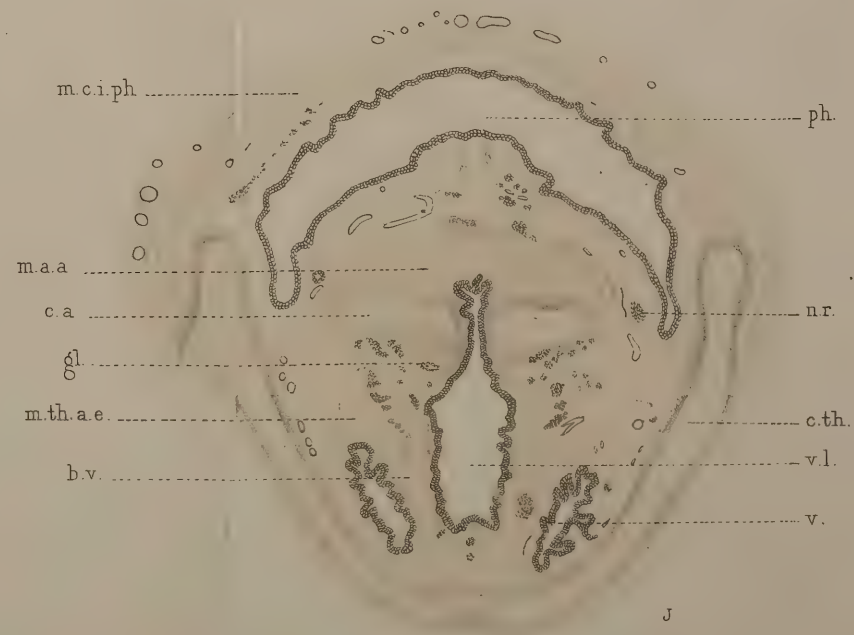

Fig. 37.

Ch. Bonne & Jusniaux ad. nat. del.

Imp. L. Lafontaine, Paris.

A. Bénard, lith.

Le développement du larynx
chez l'homme.
A. SOULIÉ & E. BARDIER.

Félix Alcan Editeur.

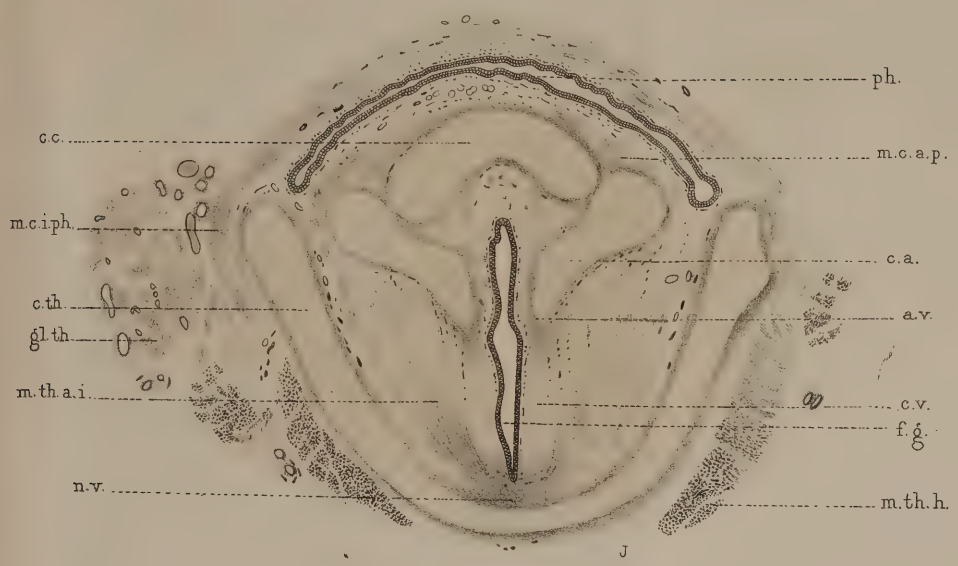

Fig. 38.

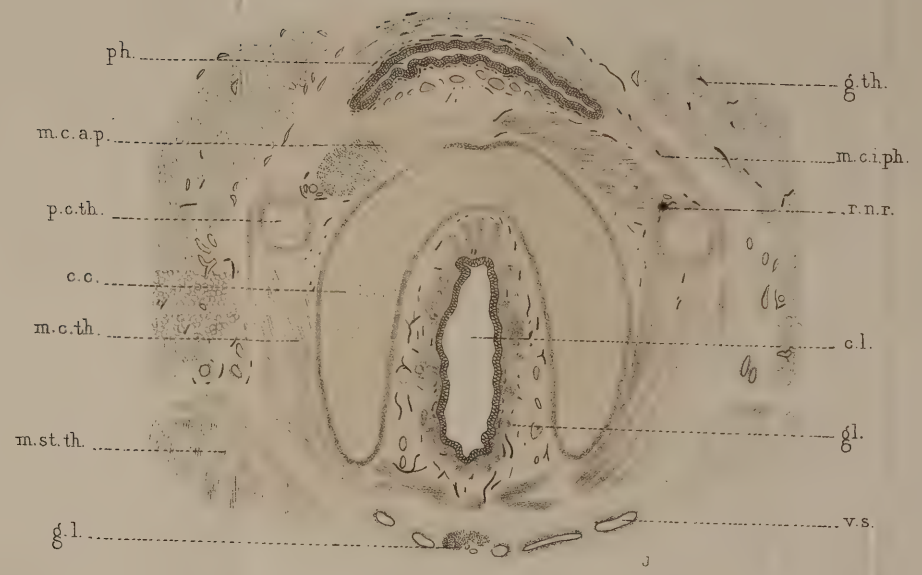

Fig. 39.

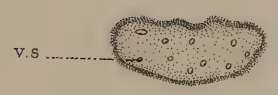

Fig. 40.

Fig. 42.

Fig. 41.

Fig. 43.

Fig. 44.

Jusmaux & R. Argaud ad nat. del.

Imp. L. Lafontaine, Paris.

A. Bénard, lith.

Le développement du larynx
chez l'homme.
A. SOULIÉ & E. BARDIER.
Félix Alcan Editeur.

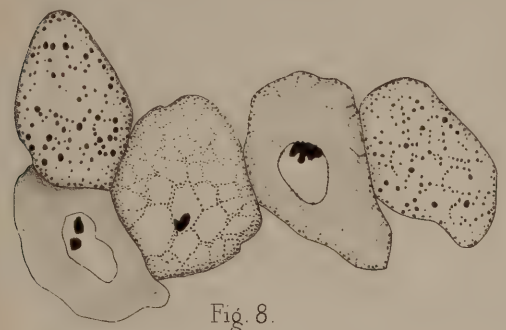

Fig. 8.

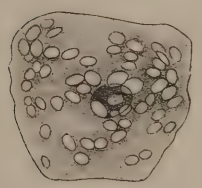

Fig. 5.

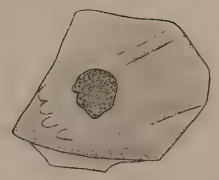

Fig. 6.

Fig. 7.

Fig. 4

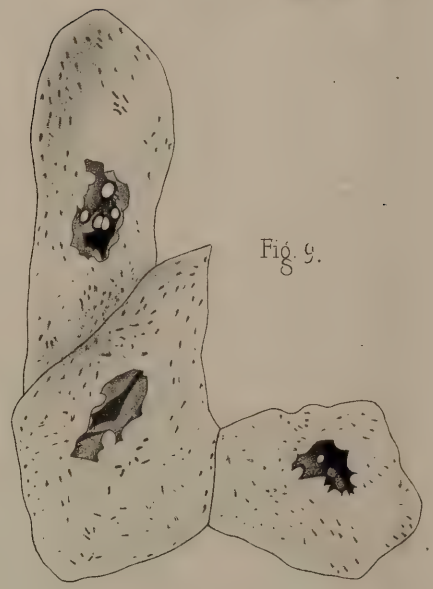

Fig. 9.

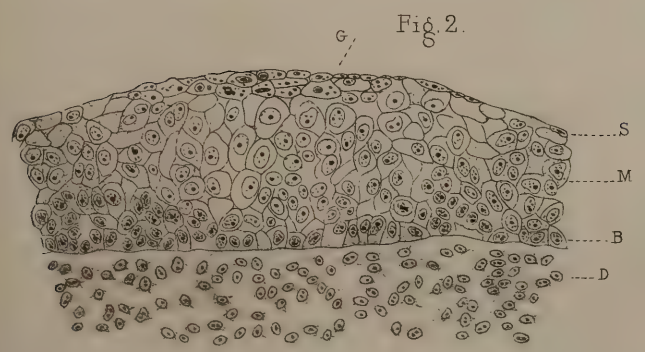

Fig. 2.

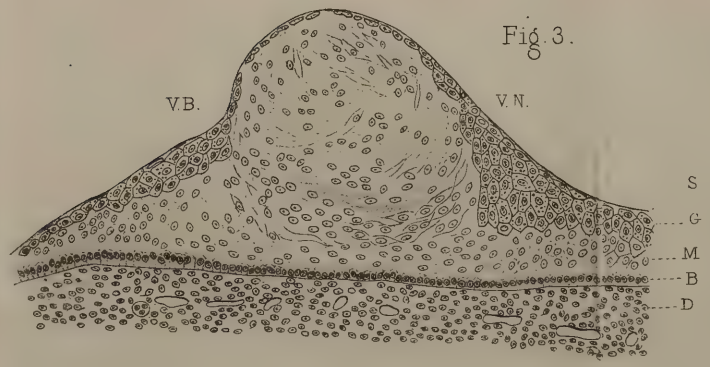

Fig. 3.

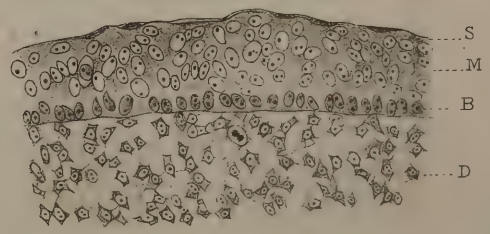

Fig. 1.

R. Coquelin del. — Imp. L. Lafontaine, Paris. — A. Bénard lith.

Le Diamant du Poulet.

A. BRANCA.

Félix Alcan Editeur.

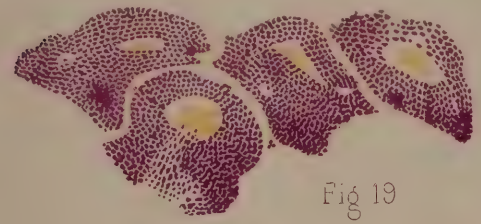

Fig. 19



Fig. 13.

Fig. 12.

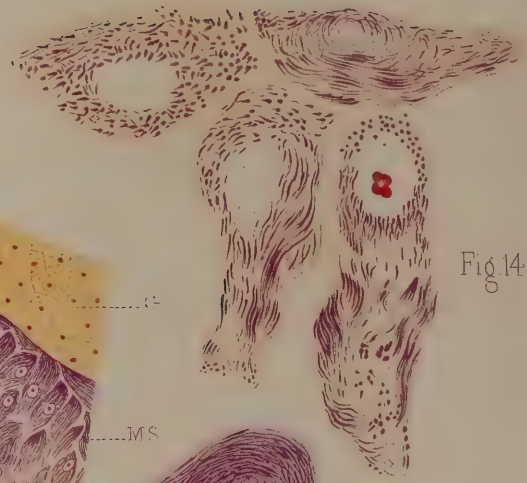

Fig. 14.



Fig. 20.

Fig. 18.

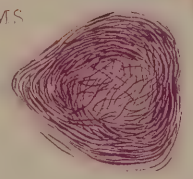

Fig. 17.

Fig. 16

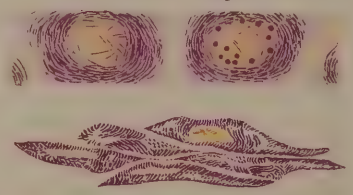

Fig. 15.

Fig. 10.

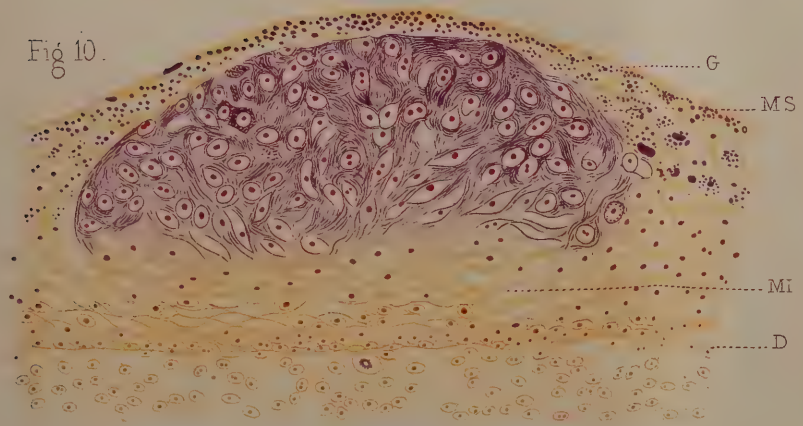



Fig. 11.

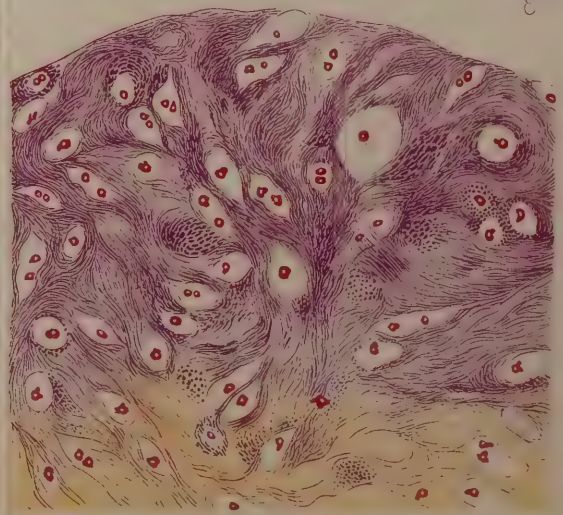

R. Coquelin del. — Imp. L. Lafontaine, Paris. — A. Bénard lith.

Le Diamant du Poulet.

A. BRANCA.

Félix Alcan Editeur.

Fig 22

Fig. 25

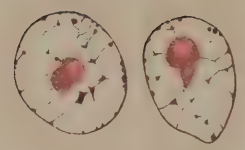

Fig 24.

Fig 23



Fig. 28.

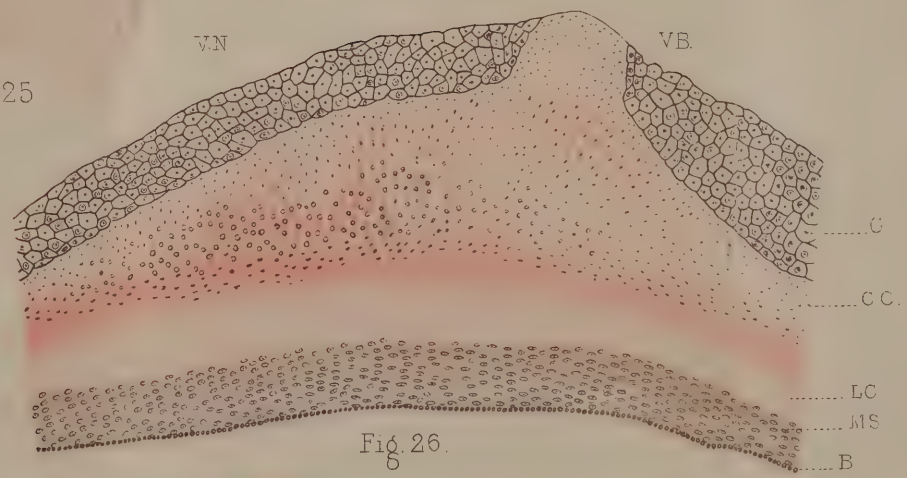

Fig. 26.

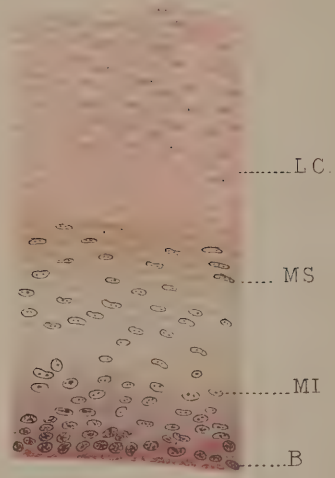

Fig 27.

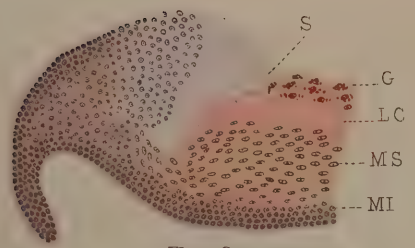

Fig. 31.

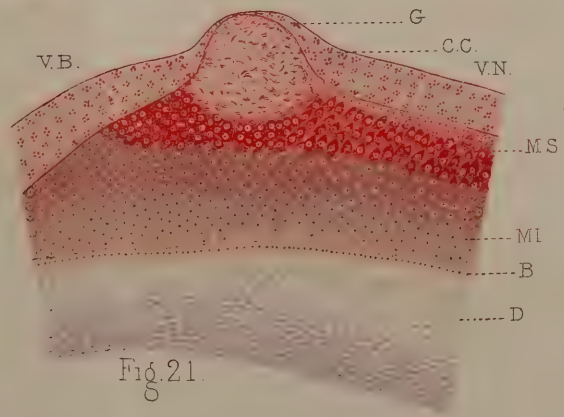

Fig. 21.

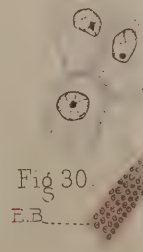

Fig 30.

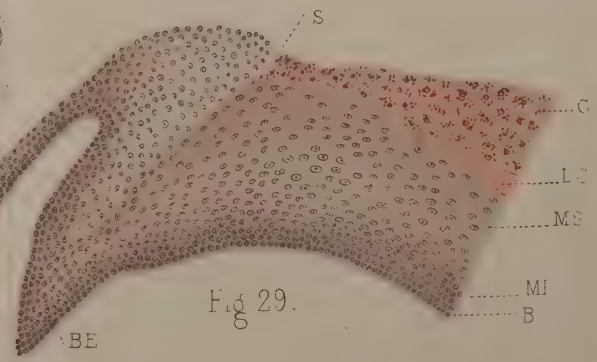

Fig 29.

R. Coquelin del. Imp. L. Lafontaine, Paris. A. Bénard lith.

Le Diamant du Poulet.

A. BRANCA.

Félix Alcan Editeur.

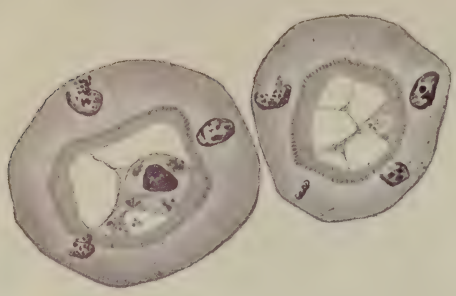

Fig. II. *Fig I.*

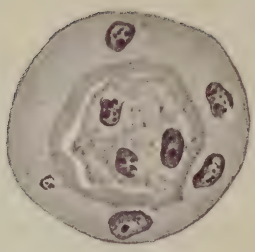

Fig. III.

Fig. IV.

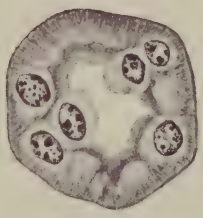

Fig. V.

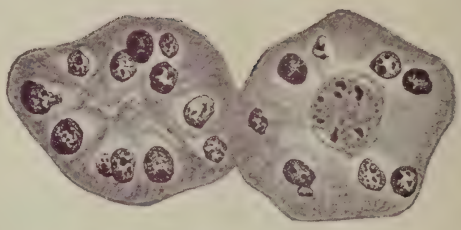

Fig. VI.

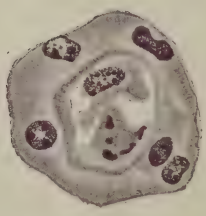

Fig. VII.

Fig. VIII.

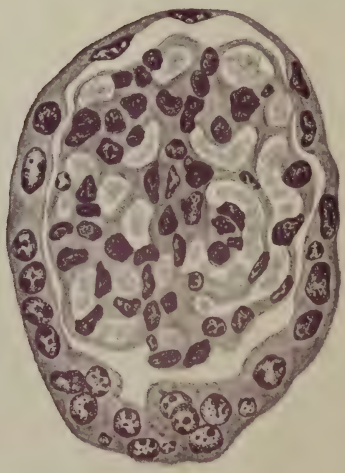

Fig. IX.

Évolution et fonctionnement de la cellule rénale.

Aug. LELIÈVRE

Félix Alcan, éditeur. Imp. Paul Brodard.

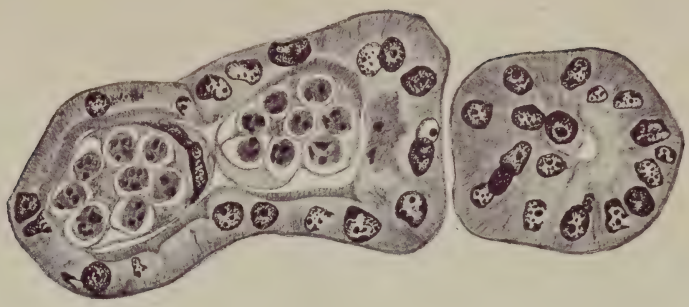

Fig. X.

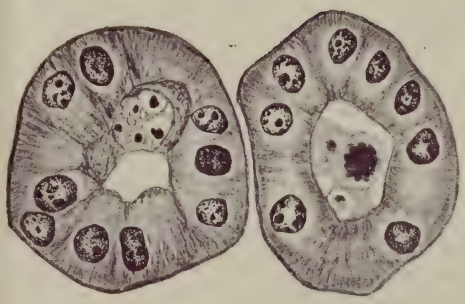

Fig. XI.

Fig. XII.

Fig. XIII.

Évolution et fonctionnement de la cellule rénale.

Aug. LELIÈVRE

Félix Alcan, éditeur. Imp. Paul Brodard.

Louis GERY del.

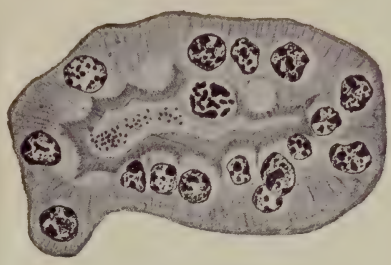

Fig. XIV.

Fig. XV.

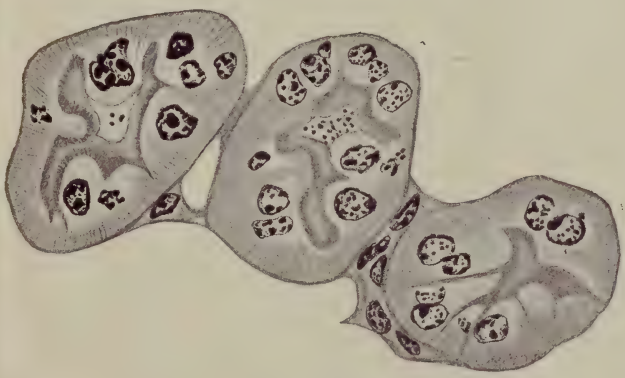

Fig. XVI.

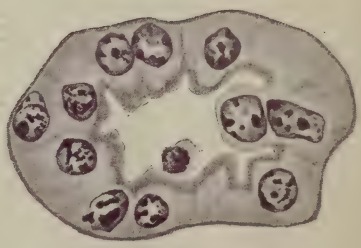

Fig. XVII.

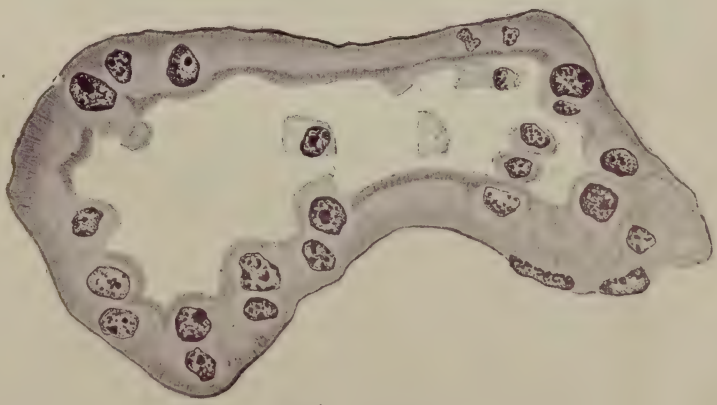

Fig. XVIII.

Évolution et fonctionnement de la cellule rénale.

Aug. LELIÈVRE

Félix Alcan, éditeur. Imp. Paul Brodard.

3 2044 106 190 127